

ЭТАПНАЯ РЕЗЕКЦИЯ ПЕЧЕНИ ПО ТЕХНОЛОГИИ ALPPS – ИННОВАЦИОННЫЙ МЕТОД ХИРУРГИЧЕСКОГО ЛЕЧЕНИЯ МНОЖЕСТВЕННЫХ МЕТАСТАЗОВ КОЛОРЕКТАЛЬНОГО РАКА В ПЕЧЕНЬ

АНИСИМОВ АНДРЕЙ ЮРЬЕВИЧ, ORCID ID: 0000-0003-4156-434X; Scopus Author ID: 57190227316; Researcher ID: B-1467-2019; Elibrary ID: 260429; докт. мед. наук, профессор, член – корр РАЕН, заведующий кафедрой неотложной медицинской помощи и симуляционной медицины Центра медицины и фармации Высшей школы медицины Института фундаментальной медицины и биологии ФГАОУ ВО «Казанский (Приволжский) федеральный университет», Россия, 420012, Казань, ул. Карла Маркса, 74 А. Тел.: +7 (843) 291-26-76. E-mail: aanisimovbsmp@yandex.ru

МАВЛОНОВ ФАЙЗАЛИ БЕГИЧОНОВИЧ, ORCID ID: 0009-0008-6321-4168; канд. мед. наук, заместитель директора по клинической работе ГУ Национальный научный центр трансплантации органов и тканей человека Министерства здравоохранения и социальной защиты населения Республики Таджикистан. 734000, Республика Таджикистан, Душанбе, ул. Маяковская, д. 2. E-mail: faizimavlon@mail.ru

Реферат. Введение. Послеоперационная острая печеночная недостаточность является грозным спутником обширной резекции печени у пациентов с метастазами колоректального рака в печени. Для стимуляции гиперплазии планируемого остатка печени была предложена хирургическая методика, получившая название Associating Liver Partition and Portal vein Ligation for Staged hepatectomy (ALPPS). **Цель исследования** – анализ и сравнение с результатами других авторов собственного клинического опыта этапной резекции печени по технологии ALPPS в комплексном хирургическом лечении множественных метастазов колоректального рака в печень. **Материал и методы.** В данном клиническом наблюдении была успешно применена двухэтапная резекция печени по технологии ALPPS для комплексного лечения пациента с множественными метастазами в печени низкодифференцированной аденокарциномы сигмовидной кишки в стадии IIIA (T2N1M0). После предшествующей химиотерапии, объем планируемого остатка печени составил менее 25%. **Результаты и их обсуждение.** Продолжительность первого этапа операции составила 210 минут, а интраоперационная кровопотеря – 450 мл. К восьмым суткам послеоперационного периода объем планируемого остатка печени увеличился на 9%, достигнув 38%. Второй этап вмешательства проведен через девять суток после первого. Его продолжительность составила 75 минут, а кровопотеря – 150 мл. На 16-е сутки после второго этапа операции пациент был выписан из стационара в удовлетворительном состоянии. Контрольная компьютерная томография, проведенная через три месяца после выписки, выявила увеличение остатка печени на 54% по сравнению с исходными размерами и отсутствие новых метастатических очагов. В дальнейшем пациент получал адъювантную полихимиотерапию. К сожалению, через 31 месяц после выполнения операции ALPPS, пациент скончался. Причиной смерти стал рецидив рака. **Заключение.** Представленное клиническое наблюдение демонстрирует успешное и полное завершение обширной билобарной резекции печени с достижением R0-резекции у пациента с множественными метастазами колоректального рака. Несмотря на благоприятный исход операции, рецидив рака привел к летальному исходу. **Ключевые слова:** метастазы колоректального рака в печень, хирургическое лечение, ALPPS, постгепатэктомическая печеночная недостаточность, планируемый остаток печени.

Для ссылки: Анисимов А.Ю., Мавлонов Ф.Б. Этапная резекция печени по технологии ALPPS – инновационный метод хирургического лечения множественных метастазов колоректального рака в печень // Вестник современной клинической медицины. – 2024. – Т. 17, вып. 6. – С. 97–104. DOI: 10.20969/VSKM.2024.17(6).97-104.

STAGED LIVER RESECTION USING ALPPS TECHNOLOGY: AN INNOVATIVE SURGICAL TECHNIQUE FOR THE TREATMENT OF MULTIPLE COLORECTAL LIVER METASTASES

ANISIMOV ANDREY YU., ORCID ID: 0000-0003-4156-434X; Scopus Author ID: 57190227316; Researcher ID: B-1467-2019; eLibrary ID: 260429; Dr. sc. med., Professor, Corresponding Member of the Russian Academy of Natural Sciences, Head of the Department of Emergency Aid and Simulation Medicine, Center of Medicine and Pharmacy, Higher School of Medicine, Institute of Fundamental Medicine and Biology, Kazan (Volga Region) Federal University, 74 A Karl Marx str., 420012 Kazan, Russia. Tel.: +7 (843) 291-26-76. E-mail: aanisimovbsmp@yandex.ru

MAVLONOV FAYZALY B., ORCID ID: 0009-0008-6321-4168; Cand. sc. med., Clinical Director, National Scientific Center for Transplantation of Human Organs and Tissues at the Ministry of Health and Social Protection of the Republic of Tajikistan. 2 Mayakovskaya str., 734000 Dushanbe, Republic of Tajikistan. E-mail: faizimavlon@mail.ru

Abstract. Introduction. Postoperative acute liver failure is a life-threatening companion of extensive liver resection in patients with colorectal liver metastases. A surgical technique called Associating Liver Partition and Portal Vein Ligation for Staged Hepatectomy (ALPPS) has been proposed to induce hyperplasia of the planned liver remnant. **Aim.** The aim of the study is to analyze our own clinical experience of staged liver resection using the ALPPS technique in the complex surgical treatment of multiple colorectal liver metastases to the liver and compare it with other authors' results. **Materials and Methods.** In this clinical observation, two-stage liver resection using the ALPPS technique was successfully used in the complex treatment of a male patient with multiple liver metastases of low-differentiated sigmoid colon adenocarcinoma, stage IIIA (T2N1M0). Upon prior chemotherapy, the planned liver remnant volume was less than 25%. **Results and Discussion.** Duration of the first stage of surgery was 210 minutes, and intraoperative blood loss was 450 ml. By the eighth day of the postoperative period, the volume of the planned liver remnant increased by 9%, reaching 38%. The second stage of intervention was performed nine days after the first one. Its duration was 75 minutes, and blood loss was 150 ml. On the 16th day after the second stage of the surgery, the patient was discharged from the hospital in satisfactory condition. A control CT scan performed three months after discharge revealed a 54% increase in the liver remnant compared to its initial size and no new metastatic foci. The patient subsequently received adjuvant polychemotherapy. Unfortunately, 31 months after performing the ALPPS surgery, the patient died. The death was caused by cancer recurrence. **Conclusions.** The presented clinical observation demonstrates the successful and complete completion of extensive bilobar liver resection with achievement of R0-resection in a patient with multiple colorectal liver metastases. Despite the favorable surgical outcome, cancer recurrence was fatal.

Keywords: colorectal liver metastases, surgical treatment, ALPPS, post-hepatectomy liver failure, planned liver remnant. **For reference:** Anisimov AY, Mavlonov FB. Staged liver resection using ALPPS technology: An innovative surgical technique for the treatment of multiple colorectal liver metastases. The Bulletin of Contemporary Clinical Medicine. 2024; 17 (6): 97-104. **DOI:** 10.20969/VSKM.2024.17(6).97-104.

Введение. Колоректальный рак – второе в мире по распространенности у женщин и третье у мужчин злокачественное новообразование пищеварительной системы [1]. Ежегодно от колоректального рака в мире умирает около 900000 человек. Это делает его четвертым самым смертоносным видом рака [2]. Около 15-25% больных колоректальным раком на момент первичной диагностики имеют метастазы в печени [3]. Расширенная резекция, когда отсутствие опухолевого роста в хирургических полях по линии резекции диктует удаление большей части печени для достижения безопухолевых границ резекции (R0), была и остается радикальным методом хирургического лечения пациентов с метастазами колоректального рака в печени [4].

В то же время при малом объеме будущего планируемого остатка печени (ПОП) его функциональный резерв оказывается недостаточным для покрытия метаболических потребностей организма. Кроме того, современная предоперационная химиотерапия у пациентов с колоректальным метастатическим поражением может спровоцировать побочные эффекты, в виде неалкогольного стеатогепатита, с повышенным риском возникновения дисфункции остатков печени [5]. В итоге послеоперационная острая печеночная недостаточность является грозным спутником обширной резекции печени [6]. В такой клинической ситуации для резекции печени подходят не более 20% пациентов [7].

Для того чтобы предотвратить развитие послеоперационной печеночной недостаточности, необходимо сохранить объем ремнанта, по крайней мере не менее 25% от общего объема печени у здоровых людей и не менее 40% у больных с исходно scompromентированной печенью, или у тех, кто получил высокие дозы химиотерапии [8].

Увеличить процент резектабельности возможно с помощью перевязки или эмболизации воротной вены или двухэтапной резекции печени [9].

Однако эти методики, к сожалению, не могут обеспечить эффективную компенсаторную гипертрофию будущего остатка печени и связаны с риском

прогрессирования опухоли в интервале времени ожидания второго этапа. Перевязка или эмболизация воротной вены требуют 4-8 недель ожидания, прежде чем после повторной оценки опухоль может быть безопасно удалена [10]. При двухэтапной резекции печени, когда удаление колоректальных метастазов в одной доле сопровождается вторым этапом резекции в контралатеральной доле, время ожидания между этапами с химиотерапией или без нее составляет 8-12 недель [11].

Для стимуляции гиперплазии ПОП и уменьшения интервала между этапами была предложена хирургическая методика, получившая название Associating Liver Partition and Portal vein Ligation for Staged hepatectomy (ALPPS) [12]. Впервые ее выполнил в 2007 году в Регенсбурге (Германия) Hans J. Schlitt [13]. В тот период новая методика не была опубликована. Она была лишь неофициально сообщена автором некоторым коллегам. Несмотря на это, она была быстро принята и апробирована многими хирургами Германии [14].

В 2011 году на девятом конгрессе E-AHPBA в Кейптауне (Южная Африка) Hauke Lang представил постер с тремя клиническими наблюдениями. Это было первое официальное сообщение о новом подходе [15].

После публикации в 2012 году в журнале *Annals of Surgery* двадцати пяти клинических наблюдений из пяти немецких центров, метод стал известен во всем мире [16].

На первом этапе ALPPS удаляют метастазы в левой доле печени, перевязывают правую ветвь воротной вены, а печень разделяют по линии Cantlie. В отличие от классической гемигепатэктомии, правая доля, несущая опухоль, остается *in situ*. Кровоснабжение она получает через правую печеночную артерию. Сохраняются и венозный отток через печеночные вены и билиарный отток через правый печеночный проток. Второй этап выполняют через 7-15 суток после первого после регенерации и гипертрофии будущего остатка левой доли печени. Во время второго этапа пересекают правую печеночную

артерию, правый печеночный желчный проток и правую, а иногда и среднюю печеночные вены. Правую долю печени, несущую опухоль, удаляют [17].

В публикациях последних лет появились сообщения об успешном и безопасном выполнении многочисленных модификаций процедуры ALPPS. Они предусматривают различные варианты миниинвазивной лапароскопической или роботизированной ALPPS; частичной или полной транссекции паренхимы печени; турникетной, РЧА или микроволновой техники транссекции паренхимы печени; различных объемов резекции печени и т.д. [18]. Все они направлены на уменьшение осложнений и летальности по сравнению со стандартной методикой [19].

Исходя из изложенного выше, **целью исследования** явился анализ и сравнение с результатами других авторов собственного клинического опыта этапной резекции печени по технологии ALPPS в комплексном хирургическом лечении множественных метастазов колоректального рака в печень.

Клиническое наблюдение.

Пациент Ш., (МКСБ № 2581), 1980 года рождения. Жалобы на общую слабость, отсутствие аппетита, недомогание, потерю веса на 18 кг за 10 предыдущих месяцев. За девять месяцев до обращения в другую больницу была выполнена левосторонняя гемиколэктомия по поводу низкодифференцированной аденокарциномы сигмовидной кишки в стадии IIIA (T2N1M0). После операции получал адъювантную химиотерапию 5-фторурацилом и лейковорином. Сначала в течение шести недель еженедельным болюсом. Далее тремя циклами каждые восемь недель.

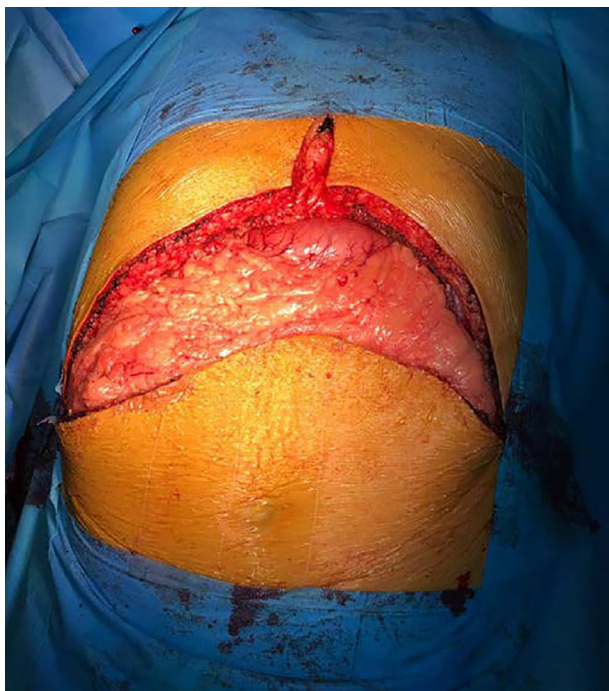

Рис. 1. Интраоперационное фото.
Доступ в брюшную полость типа «мерседес»
Figure 1. Intraoperative photo.
Abdominal access using the Benz incision technique

На компьютерной томографии выявлена негативная динамика: множественные метастазы в SII, SIY, SY, SYI, SYII и SYIII сегментах печени. В то же время признаков признаков локального рецидива на фиброколоноскопии и PKT малого таза не найдено. По данным предоперационного МРТ-сканирования объем предполагаемого остатка печени составил бы менее 25%. Все это привело к решению о выполнении обширной билобарной резекции печени по методике ALPPS.

Операция была проведена в два этапа. На первом этапе предварительно был выполнен доступ в брюшную полость по типу «мерседес» (рис. 1).

Далее выполнено интраоперационное УЗИ печени. При этом верифицированы множественные метастазы размерами от 1,5 до 3,5 см в диаметре в SII, SIY, SY, SYI, SYII и SYIII сегментах печени по ее висцеральной поверхности (рис. 2).

Объем ПОП, с учетом клинических данных, результатов предоперационного МРТ-сканирования и интраоперационного УЗИ печени составляет менее 25%. Для стимуляции гиперплазии ПОП было принято решение выполнить двухэтапную резекцию печени по методике ALPPS.

Сначала была выполнена атипичная резекция SII печени с метастазом. Размер последнего составил около 3,0 см в диаметре. Затем была выполнена типичная холецистэктомия «от шейки». После этого проведена лимфодиссекция печеночно-двенадцатиперстной связки с мобилизацией ее сосудистых и протоковых структур (рис. 3).

Далее была выделена, перевязана и пересечена правая ветвь воротной вены (рис. 4).

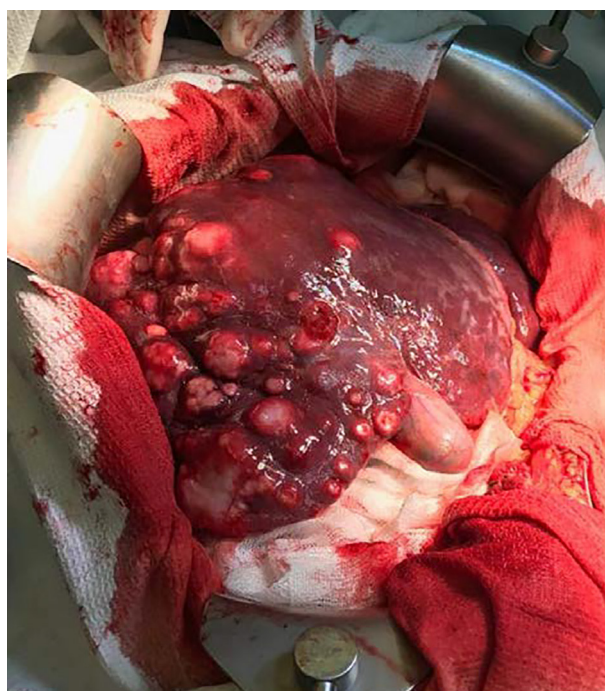

Рис. 2. Интраоперационное фото.
Множественные метастазы в SII, SIY, SY, SYI, SYII и SYIII сегментах печени
Figure 2. Intraoperative photo. Multiple metastases in liver segments sII, sIV, sV, sVI, sVII, and sVIII

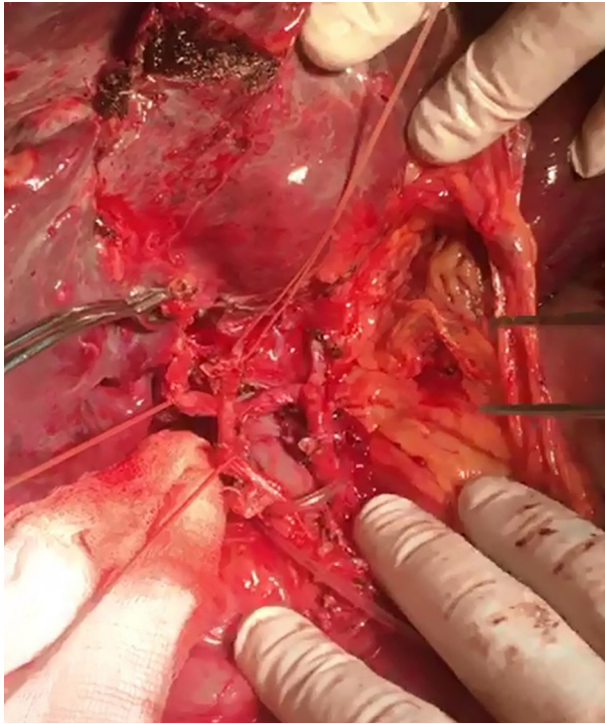


Рис. 3. Интраоперационное фото. Выполнена лимфодиссекция печеночно-двенадцатиперстной связки с мобилизацией ее сосудистых и протоковых структур
 Figure 3. Intraoperative photo. Lymphodissection of the hepatic-duodenal ligament, its vascular and ductal structures being mobilized

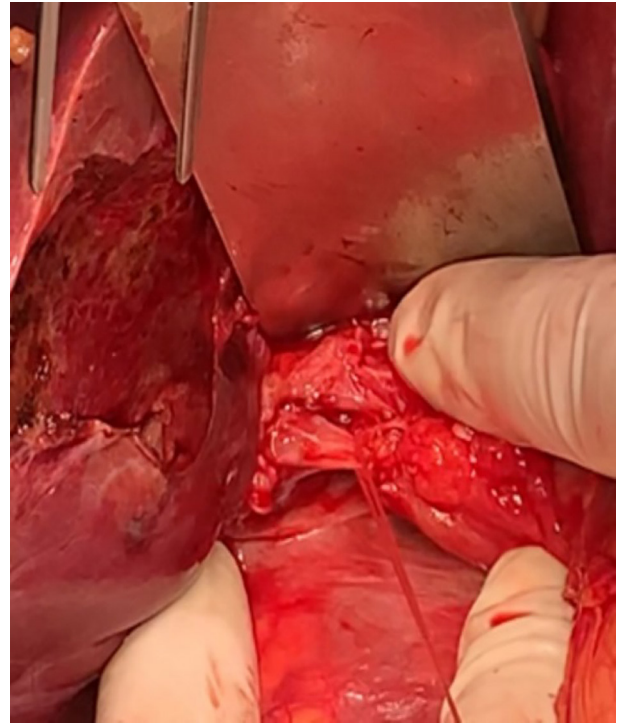


Рис. 4. Интраоперационное фото. Выделена и перевязана правая ветвь воротной вены
 Figure 4. Intraoperative photo. The right portal vein is isolated and ligated

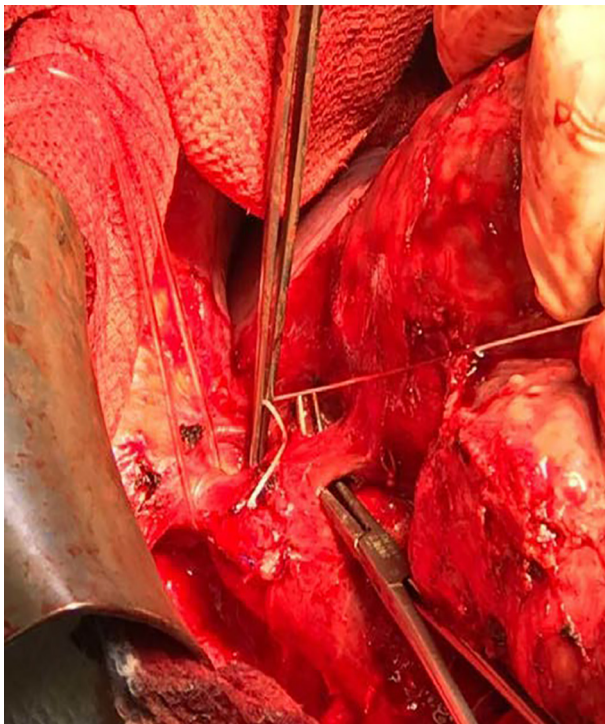


Рис. 5. Интраоперационное фото. Выделена и взята на «держалку» правая печеночная вена
 Figure 5. Intraoperative photo. The right hepatic vein is isolated and anchored with a "stay suture"

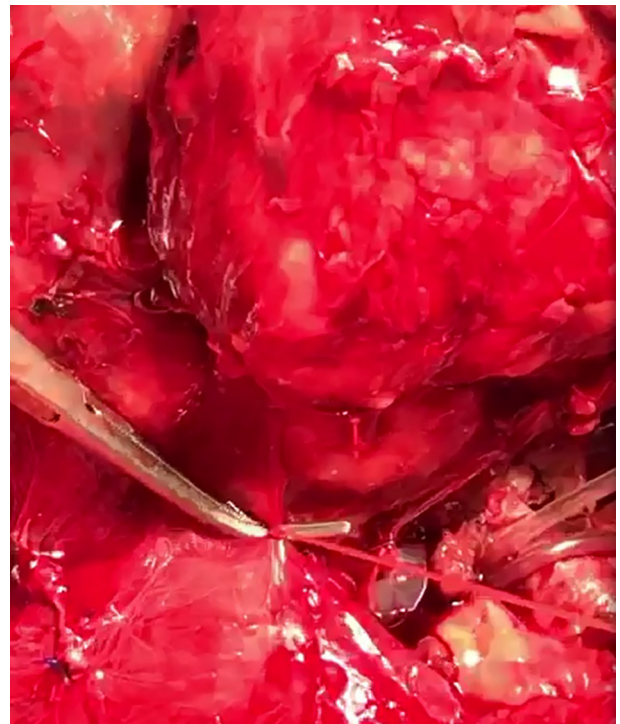

Рис. 6. Интраоперационное фото. Перевязка короткой печеночной вены
 Figure 6. Intraoperative photo. Ligation of the short hepatic vein

После этого были выделены и взяты на «держалки» правая печеночная вена и ветвь средней печеночной вены, дренирующая СИУ (рис. 5).

В последующем были клипированы и пересечены все мелкие короткие печеночные вены. При этом вена SI была сохранена. Таким образом правая доля печени была мобилизована от нижней полой вены (рис. 6).

После выполнения маневров Pringle и Hanging печень была разделена по линии Cantlie электрохирургическим методом. Использовали аппарат LigaSure. Трубоччатые структуры печени перевязали по линии резекции (рис. 7).

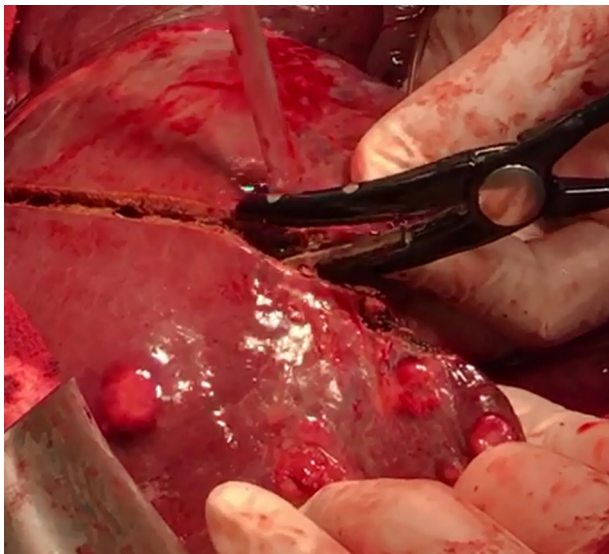


Рис. 7. Интраоперационное фото. Разделение печени по линии Cantlie аппаратом LigaSure
Figure 7. Intraoperative photo. Division of the liver along the Cantlie line using the LigaSure device

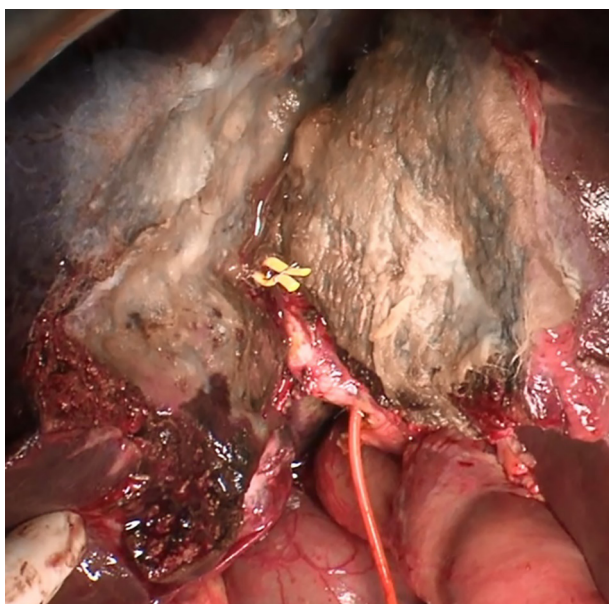


Рис. 8. Интраоперационное фото. Поверхность печени по линии резекции покрыта гемостатическими пластинами Тахокомб
Figure 8. Intraoperative photo. The liver surface along the resection line is covered with Tachocomb hemostatic plates

По резекционной линии поверхность печени была покрыта гемостатическими пластинами Тахокомб (рис. 8).

Таким образом первый этап операции был выполнен без осложнений. Объем крови, потерянной во время этого этапа операции, составил 450 мл. Операция длилась 210 минут.

На восьмые сутки после первой операции выполнили МРТ брюшной полости для оценки объема ПОП. Степень гипертрофии ПОП рассчитали по формуле: $[(\text{ПОП ALPPS} - \text{ПОП ИСХ})/\text{ПОП ИСХ}] \times 100$ [20]. При этом установлена адекватная гипертрофия остающейся паренхимы печени. Объем ПОП на восьмые сутки послеоперационного периода составил 38%. Это позволило на девятые сутки послеоперационного периода перейти ко второму этапу вмешательства. При этом релапаротомию выполнили через первоначальный доступ. В правом подреберье находились рыхлые спайки, в умеренном количестве фибрин, около 300 мл желчи (рис. 9).

После разделения спаек были пересечены с прошиванием правая печеночная вена и ветвь средней печеночной вены, дренирующая СИУ; правая печеночная артерия; артерия, идущая к СИУ; правый долевой печеночный проток и проток СИУ. После этого правую долю печени с СИУ удалили из брюшной полости. Макроскопическая картина удаленной части печени представлена на рисунках 10 и 11.

На завершающем этапе операции двухпросветный полихлорвиниловый трубчатый дренаж подвели в правое поддиафрагмальное пространство. Объем крови, потерянной во время этого этапа операции, составил 150 мл. Операция длилась 75 минут.

В послеоперационном периоде у пациента было обнаружено желчеистечение из резецированной области печени через дренажную трубку (I степень Clavien—Dindo, класс, A — ISGLS) [21].

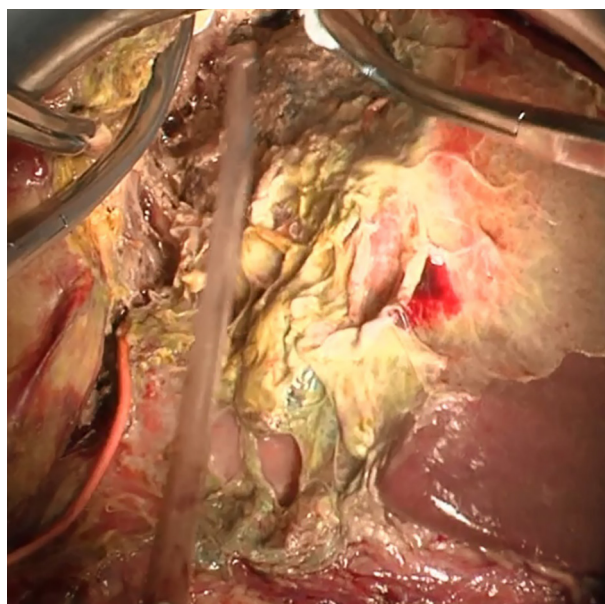


Рис. 9. Интраоперационное фото. Рыхлые спайки, фибрин, желчь в подпеченочном пространстве по линии трансекции
Figure 9. Intraoperative photo. Loose adhesions, fibrin, and bile in the subhepatic space along the transection line

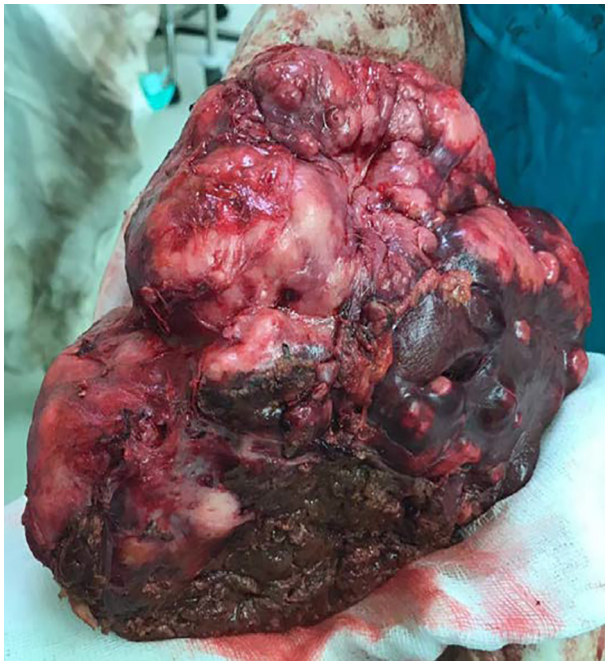

Рис. 10. Макропрепарат удаленной правой доли печени с SIY
Figure 10. Macro preparation of the removed right liver lobe with sIV

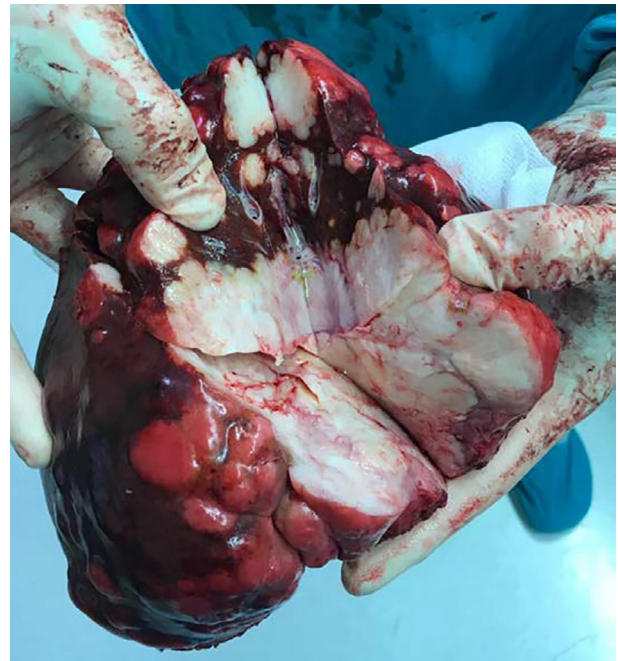

Рис. 11. Макропрепарат удаленной части печени на разрезе
Figure 11. Macro preparation of the removed liver part on the section

Через двенадцать дней после операции желчеистечение прекратилось самостоятельно. На шестнадцатый день после второго этапа операции пациент был выписан в удовлетворительном состоянии.

Компьютерная томография через три месяца после выписки показала увеличение остаточной части печени на 54% и отсутствие новых метастазов. Больной получал адъювантную полихимиотерапию по индивидуально подобранной схеме. В итоге пациент скончался через тридцать один месяц после процедуры ALPPS.

Обсуждение. Реальным шансом получить длительную выживаемость у пациентов с опухолью печени или метастазами из других первичных видов рака является радикальная резекция печени. В противном случае медиана выживаемости составляет менее 6,9 месяцев [1]. Процедуру ALPPS можно рассматривать как альтернативную у пациентов с опухолями печени, которые не имеют достаточного количества остаточной ткани печени после операции. Основная цель ALPPS – избежать послеоперационной печеночной недостаточности, а также добиться резекции R0 с положительными онкологическими исходами [22].

Концепция ALPPS основана на полной деваскуляризации воротного бассейна опухолесодержащей доли печени с сохранением, однако артериального притока. Это приводит к ускоренной гипертрофии контралатеральной доли печени на 40–160% за 6–9 суток. За такой короткий период серьезная прогрессия опухоли маловероятна, а резекция R0 может быть выполнена без больших технических проблем без риска развития тяжелой послеоперационной печеночной недостаточности [1]. Таким образом, быстрая гипертрофия ПОП, индуцированная первой

стадией ALPPS, позволяет выполнить обширную резекцию печени в течение нескольких дней во время одного пребывания в стационаре, минимизируя последствия, связанные с развитием спаек [23]. В то же время, частота развития послеоперационной печеночной недостаточности после ALPPS составляет от 7 до 30%, а 90-дневная летальность достигает 8,8%. У 75% умерших пациентов основной причиной летальности, по-прежнему, является послеоперационная печеночная недостаточность [24].

Точный отбор пациентов является одним из наиболее важных факторов снижения летальности [25].

Пациенты моложе 60 лет с гепатоцеллюлярной карциномой или с метастазами колоректального рака в печень, имеют более благоприятный прогноз после ALPPS, чем пациенты с раком желчного пузыря или холангиокарциномой [26].

Практически всем больным удается выполнить второй этап, то есть эффективность методики приближается к 100% [27]. Длительность первого этапа операции составляет 300 минут, а второго – 260 минут, без необходимости переливания крови [28].

Среднее время между первым и вторым этапом процедуры ALPPS составляет $10,8 \pm 2,9$ дня. Средняя продолжительность пребывания в стационаре от 16,0 до $24,1 \pm 13,3$ дня [29].

Общая выживаемость и безрецидивная выживаемость через 1 год составили 78% и 67%, а через 2 года – 63% и 40% соответственно [30].

Оппоненты ALPPS утверждают, что показатели осложнений и летальности после этой операции выше, чем после стандартных двухэтапных операций [31].

Из-за этого сейчас нет единого мнения о том, какое место должно занимать ALPPS в лечении

пациентов с объемными образованиями печени, даже при небольшом остаточном объеме паренхимы органа [18]. Для минимизации частоты осложнений необходимы дальнейшие исследования в совершенствовании отбора пациентов, хирургической техники процедуры и методов периоперационного ведения.

Исходя из выше сказанного, мы решили поделиться нашим клиническим опытом успешного применения ALPPS. На наш взгляд, представленное клиническое наблюдение демонстрирует 100% завершенность операции с достижением R0-резекции.

Выводы. ALPPS – это осуществимый, но хирургически сложный подход к лечению неоперабельных билобарных метастазов в печени при колоректальном раке. С точки зрения безрецидивной и общей выживаемости, ALPPS обеспечивает хорошие онкологические исходы. В то же время отдаленные результаты ALPPS в настоящее время остаются неизвестными из-за новизны методики. Для достижения хороших послеоперационных результатов необходим правильный отбор пациентов и мультидисциплинарный подход в предоперационном и послеоперационном лечении.

Прозрачность исследования. Исследование не имело спонсорской поддержки. Авторы несут полную ответственность за предоставление окончательной версии рукописи в печать.

Декларация о финансовых и других взаимоотношениях. Все авторы принимали участие в разработке концепции и дизайна исследования и в написании рукописи. Окончательная версия рукописи была одобрена всеми авторами. Авторы не получали гонорар за исследование.

ЛИТЕРАТУРА / REFERENCES

1. Wen XD, Xiao L. Associating liver partition and portal vein ligation for staged hepatectomy in the treatment of colorectal cancer liver metastases. *World J Gastrointest Surg.* 2021; 13 (8): 814-821. DOI: 10.4240/wjgs.v13.i8.814
2. Dekker E, Tanis PJ, Vleugels JLA, et al. Colorectal cancer. *Lancet.* 2019; 394 (10207): 1467–1480. DOI: 10.1016/S0140-6736(19)32319-0
3. Popescu GA, Alexandrescu ST, Grigorie RT, et al. GOOD TO KNOW: The ALPPS Procedure - Embracing a New Technique. *Chirurgia (Bucur).* 2017; 112 (3): 332-341. DOI: 10.21614/chirurgia.112.3.332
4. de Jong MC, Pulitano C, Ribero D, et al. Rates and patterns of recurrence following curative intent surgery for colorectal liver metastasis: an international multi-institutional analysis of 1669 patients. *Ann Surg.* 2009; 250 (3): 440–448. DOI: 10.1097/SLA.0b013e3181b4539b
5. Rubbia-Brandt L, Audard V, Sartoretti P, et al. Severe hepatic sinusoidal obstruction associated with oxaliplatin-based chemotherapy in patients with metastatic colorectal cancer. *Ann Oncol.* 2004; 15 (3): 460-6. DOI: 10.1093/annonc/mdh095
6. Alvarez FA, Iniesta J, Lastiri J, et al. New method of hepatic regeneration. *Cir Esp.* 2011; 89 (10): 645-649. DOI: 10.1016/j.ciresp.2011.08.001
7. Truant S, Baillet C, Millet G, et al. ALPPS: a new technique of major liver resection for non resectable colorectal liver metastases. *Hepato-Gastro & Oncologie Digestive.* 2015; 22 (6): 506-512. DOI: 10.1684/hpg.2015.1169
8. Guglielmi A, Ruzzenente A, Conci S, et al. How Much Remnant Is Enough in Liver Resection? *Dig Surg.* 2012; 29 (1): 6-17. DOI: 10.1159/000335713
9. Makuuchi M, Thai BL, Takayasu K, et al. Preoperative portal embolization to increase safety of major hepatectomy for hilar bile duct carcinoma: a preliminary report. *Surgery.* 1990; 107 (5): 521-527. PMID: 2333592
10. Adam R, Laurent A, Azoulay D, et al. Two-stage hepatectomy: a planned strategy to treat irresectable liver tumors. *Ann Surg.* 2000; 232 (6): 777-85. DOI: 10.1097/0000658-200012000-00006
11. Schadde E, Ardiles V, Slinkamenac K, et al. ALPPS offers a better chance of complete resection in patients with primarily unresectable liver tumors compared with conventional staged hepatectomies: results of a multicenter analysis. *World J Surg.* 2014; 38 (6): 1510-1519. DOI: 10.1007/s00268-014-2513-3
12. de Santibanes E, Clavien PA. Playing Play-Doh to prevent postoperative liver failure: the «ALPPS» approach. *Ann Surg.* 2012; 255 (3): 415-417. DOI: 10.1097/SLA.0b013e318248577d
13. Schlitt HJ, Hackl C, Lang SA. «In-Situ Split» Liver Resection/ALPPS – Historical Development and Current Practice. *Visc Med.* 2017; 33 (6): 408-412.
14. Yang C, Rahbari NN, Mees ST, et al. Staged resection of bilobar colorectal liver metastases: surgical strategies. *Langenbecks Arch Surg.* 2015; 400 (6): 633-640. DOI: 10.1007/s00423-015-1310-2
15. Baumgart J, Lang S, Lang H. A new method for induction of liver hypertrophy prior to right trisectionectomy: a report of three cases. *HPB (Oxford)* 2011; 13 (2): 71–72.
16. Schnitzbauer AA, Lang SA, Goessmann H, et al. Right portal vein ligation combined with in situ splitting induces rapid left lateral liver lobe hypertrophy enabling 2-staged extended right hepatic resection in small-for-size settings. *Ann Surg.* 2012; 255 (3): 405-414. DOI: 10.1097/SLA.0b013e31824856f5
17. Liu Y, Yang Y, Gu S, Tang K. A systematic review and meta-analysis of associating liver partition and portal vein ligation for staged hepatectomy (ALPPS) versus traditional staged hepatectomy. *Medicine.* 2019; 98 (15): e15229. DOI: 10.1097/MD.00000000000015229
18. Восканян С.Э., Чучуев Е.С., Артемьев А.И., [и др.]. Associating Liver Partition and Portal vein Ligation for Staged hepatectomy (ALPPS) в лечении очаговых образований печени // Хирургия. Журнал им. Н.И. Пирогова. – 2018. – № 2. – С.39-44. [Voskanyan SAe, Chuchuev ES, Artem'ev AI, et al. Associating Liver Partition and Portal vein Ligation for Staged hepatectomy (ALPPS) – v lechenii ochagovish obrazovaniy pecheni [Associated Liver Partition and Portal vein ligation for Staged hepatectomy (ALPPS) in focal liver diseases management]. *Shirurgiya: Zhurnal imeni NI Pirogova (Pirogov Russian Journal of Surgery).* 2018; 2: 39-44. (In Russ.)). DOI: 10.17116/hirurgia2018239-44
19. Lang H, de Santibanes E, Schlitt HJ, Malago M, et al. 10th anniversary of ALPPS-lessons learned and quo Vadis. *Ann Surg.* 2019; 269 (1): 114–119. DOI: 10.1097/SLA.0000000000002797
20. Анисимов А.Ю., Ибрагимов Р.А., Андреев А.И. Использование ALPPS в комплексном лечении большого колоректального раком с метастазами в печени // Таврический медико-биологический вестник. – 2022. – Т. 25, № 2. – С.138-146. [Anisimov AY, Ibragimov RA, Andreev AI. Ispolzovanie ALPPS v kompleksnom lechenii bolnogo kolorektalnim rakom s metastazami v pecheni [Use of ALPPS in the complex treatment of a patient with colorectal cancer with liver metastases]. *Tavrisheskii medico-biologicheskii vestnik [Tavrishesky Medico-Bio-*

- logical Bulletin]. 2022; 25 (2): 138-146. (In Russ.). DOI: 10.37279/2070-8092-2022-25-2-138-146
21. Dindo D, Demartines N, Clavien P. Classification of Surgical Complications. A New Proposal With Evaluation in a Cohort of 6336 Patients and Results of a Survey. *An of Surg.* 2004; 240 (2): 205-213. DOI:10.1097/01.sla.0000133083.54934.ae
 22. Rahbari N, Garden O, Padbury R, et al. Posthepatectomy liver failure: A definition and grading by the International Study Group of Liver Surgery. *Surg.* 2011; 149 (5): 713-724. DOI:10.1016/j.surg.2010.10.001
 23. Selmani R, Karadzov Z, Begovic G, et al. ALPPS Procedure for the Treatment of Bilobar Multiple Liver Metastasis from Colorectal Cancer: First Case in RN Macedonia. *Sec of Med Sci.* 2023; 44 (3): 97-106. DOI:10.2478/prilozi-2023-0053
 24. Schadde E, Raptis DA, Schnitzbauer AA, et al. Prediction of Mortality After ALPPS Stage-1: An Analysis of 320 Patients from the International ALPPS Registry. *Ann Surg.* 2015; 262 (5): 780-786. DOI: 10.1097/SLA.0000000000001450
 25. Schadde E, Ardiles V, Robles-Campos R, et al. ALPPS Registry Group; Early survival and safety of ALPPS: first report of the International ALPPS Registry. *Ann Surg.* 2014; 260 (5): 829-838. DOI: 10.1097/SLA.0000000000000947
 26. Chan ACY, Lo CM. Associating liver partition and portal vein ligation for staged hepatectomy (ALPPS)-pushing the envelope in modulation of future liver remnant before major hepatectomy. *Hepatobiliary Surg Nutr.* 2020; 9 (1): 80-82. DOI: 10.21037/hbsn.2019.10.28
 27. Скипенко О.Г., Чардаров Н.К., Багмет Н.Н., [и др.]. ALLPS – двухэтапная резекция печени у больных с метастазами колоректального рака // Хирургия. Журнал им. Н.И. Пирогова. – 2014. – № 9. – С.23-29. [Skipenko OG, Chardarov NK, Bagmet NN, et al. ALLPS – dvushetapnaya rezekciya pecheni u bolnish s metastazami kolorektalnogo raka [Associated liver partition and portal vein ligation for staged hepatectomy (ALPPS) — new opportunity in two-stage liver resection in patients with colorectal cancer metastases]. *Shirurgiya: Ghurnal imeni NI Pirogova [Pirogov Russian Journal of Surgery].* 2014; 9: 23-29. (In Russ.)].
 28. Baili E, Tsilimigras DI, Moris D, et al. Technical modications and outcomes after Associating Liver Partition and Portal Vein Ligation for Staged Hepatectomy (ALPPS) for primary liver malignancies: A systematic review. *Surgical Oncology.* 2020; 33: 70-80. DOI: 10.1016/j.suronc.2020.01.010
 29. Vivarelli M, Vincenzi P, Montalti R, et al. ALPPS Procedure for Extended Liver Resections: A Single Centre Experience and a Systematic Review. *PLoS One.* 2015; 10 (12): e0144019. DOI: 10.1371/journal.pone.0144019
 30. Alvarez FA, Ardiles V, de Santibañes M, et al. Associating liver partition and portal vein ligation for staged hepatectomy oers high oncological feasibility with adequate patient safety: a prospective study at a single center. *Ann Surg.* 2015; 261 (4): 723-32. DOI: 10.1097/SLA.0000000000001046
 31. Truant S, Scatton O, Dokmak S, et al. Associating liver partition and portal vein ligation for staged hepatectomy (ALPPS): Impact of the inter-stages course on morbidity and implications for management. *EJSO.* 2015; 41 (5): 674-682. DOI: 10.1016/j.ejso.2015.01.004