

# Легко сказать, трудно сделать<sup>1</sup>. К юбилею двух фундаментальных открытий. Часть 2

**А.Ю. Анисимов**

ФГАОУ ВО «Казанский (Приволжский) федеральный университет»,  
420008, Россия, Казань, Кремлевская ул., д. 18

Автор, ответственный за переписку: Андрей Юрьевич Анисимов, проф., д-р мед. наук, заведующий кафедрой неотложной медицинской помощи и симуляционной медицины Института фундаментальной медицины и биологии Казанского (Приволжского) федерального университета, [aanisimovbsmp@yandex.ru](mailto:aanisimovbsmp@yandex.ru)

## Аннотация

*В преддверии юбилейных дат двух исторических событий: 145-летия со дня экспериментального выполнения фистулы Экка и 55-летия со дня успешной клинической апробации операции селективного дистального спленоренального анастомоза – проведен ретроспективный анализ ключевых исторических этапов развития хирургии портальной гипертензии от первых попыток описания анатомии сосудистой системы печени, объяснения ее предназначения в организме, разработки прямого портокавального соустья, широкого применения селективных спленоренальных анастомозов, до методики Transjugular Intrahepatic Portosystemic Shunt и ортотопической трансплантации печени. При этом внимание сосредоточено на наиболее ярких персонажах исследователей и клиницистов, которые прошли этот путь. Обоснована целесообразность комплексного подхода в решении проблем портальной гипертензии с развитием как фундаментальных, так и прикладных клинических и организационных аспектов. Показано, что открытия, рожденные при обобщении результатов, достигнутых многочисленными исследователями, способствовали лучшему пониманию этой области медицины и стали прочным фундаментом того, что мы имеем сегодня, являясь надежной площадкой для успешного старта в будущее.*

**Ключевые слова:** история медицины, портальная гипертензия, хирургическое лечение

**Конфликт интересов** Автор заявляет об отсутствии конфликта интересов

**Финансирование** Исследование проводилось без спонсорской поддержки

**Для цитирования:** Анисимов А.Ю. Легко сказать, трудно сделать. К юбилею двух фундаментальных открытий. Часть 2. *Трансплантология*. 2022;14(4):500–518. <https://doi.org/10.23873/2074-0506-2022-14-4-500-518>

<sup>1</sup> С лат. – Facile dictu, difficile factu

## Easy to say, hard to do. To the anniversary of two fundamental discoveries. Part 2

A.Yu. Anisimov

Kazan (Volga Region) Federal University,  
18 Kremlevskaya St., Kazan 420008 Russia

Corresponding author: Andrey Yu. Anisimov, Prof., Dr. Sci. (Med.), Head of the Department of Emergency Medical Care and Simulation Medicine, Institute of Fundamental Medicine and Biology of Kazan (Volga Region) Federal University, [aanisimovbsmp@yandex.ru](mailto:aanisimovbsmp@yandex.ru)

### Abstract

*On the eve of the anniversaries of two historical events: the 145<sup>th</sup> anniversary of the experiments in which Eck's fistula was performed and the 55th anniversary of the successful clinical approbation of the selective distal splenorenal anastomosis, a retrospective analysis of the key historical stages in the development of portal hypertension surgery was performed: from the first attempts to describe the anatomy of the hepatic vascular system, explaining its purpose in the body, the development of direct portacaval anastomosis, and the widespread use of selective splenorenal anastomoses, to the Transjugular Intrahepatic Portosystemic Shunt procedure and orthotopic liver transplantation. Meantime, the emphasis has been focused on the most colorful characters of researchers and clinicians who passed this path. The expediency of an integrated approach in solving the problems of portal hypertension with the development of both fundamental and applied clinical and organizational aspects has been substantiated. It is shown that the discoveries born from summarizing the results achieved by numerous researchers have contributed to a better understanding of this field of medicine, have become a solid foundation for what we have today and are a reliable platform for a successful start into the future.*

**Keywords:** history of medicine, portal hypertension, surgical treatment

**CONFLICT OF INTERESTS** Author declares no conflict of interest  
**FINANCING** The study was performed without external funding

**For citation:** Anisimov AYu. Easy to say, hard to do. To the anniversary of two fundamental discoveries. Part 2. *Transplantologiya. The Russian Journal of Transplantation*. 2022;14(4):500–518. (In Russ.). <https://doi.org/10.23873/2074-0506-2022-14-4-500-518>

### Введение

*«Бывают моменты, когда для освещения и понимания настоящего полезно перевернуть несколько забытых страниц истории медицины, а может быть, и не столько забытых, сколько для многих неизвестных»  
Н.Н. Бурденко*

Сентябрь 2022 года знаменателен двумя историческими событиями, оказавшими огромное влияние на развитие хирургии портальной гипертензии – гемодинамической аномалии в виде хронического подъема давления в сосудах портальной венозной системы, ведущей к потенциально опасным для жизни осложнениям. Одно только упоминание о портальном кровотечении вызывает абсолютно противоположные эмоции у врачей, встретившихся с ним на своем профессиональном пути: от пьянящего предчувствия возможности эффективно применить свой багаж знаний и клинического опыта до липкого страха от фатальной безысходности и беспер-

спективности в своих попытках спасения жизни пациента. Пока наконец 145 лет назад в Санкт-Петербургской Императорской медико-хирургической академии молодой русский врач Николай Владимирович Экк впервые в эксперименте после пересечения воротной вены не соединил ее дистальный конец с нижней полой веной. Фистула Экка, которую сегодня мы назвали бы тотальным портокавальным шунтом, с помощью которой «кровь из воротной вены без какой-либо опасности для организма может быть направлена непосредственно в общий кровоток» обессмертила имя автора, дав возможность хирургам-гепатологам зашагать уверенной поступью по извилистой исторической дороге хирургии портальной гипертензии. Пятьдесят пять лет назад, через девяносто лет после Н.В. Экка, W. Dean Warren, Robert Zeppa et John J. Fomon в Медицинской школе Университета Майами и Мемориальной больнице Джексона (Майами, Флорида, США) предложили новую по тем временам операцию

селективного шунтирования через селезенку *in situ*, положив начало эре эффективного хирургического лечения пациентов с портальной гипертензией с помощью селективного дистального спленоренального шунта, который позволил не только сохранить селезенку и левую почку, но и обеспечил снижение давления и объема потока через гастроэзофагеальные вены, а также поддержание портальной венозной перфузии печени и постоянной венозной гипертензии в кишечном русле с послеоперационной профилактикой постшунтовой энцефалопатии и острой печеночной недостаточности.

В преддверии приближающихся юбилеев этих двух исторических событий мы позволили себе напомнить о долгом и тернистом пути хирургии портальной гипертензии. Драматичная история хирургии портальной гипертензии от первых попыток описания анатомии сосудистой системы печени, объяснения ее предназначения в организме, разработки прямого портокавального соустья, широкого применения селективных спленоренальных анастомозов до процедуры TIPS и ортотопической трансплантации печени насыщена яркими событиями, незабываемыми впечатлениями и глубоким уважением к тем исследователям и клиницистам, которые трудились на этом поприще.

Во второй части исторического обзора мы расскажем о наиболее ярких технологических направлениях хирургии портальной гипертензии в XX веке и теориях патогенетического обоснования оперативных вмешательств с точки зрения профилактики рецидивирующих кровотечений и увеличения продолжительности жизни пациентов, которые стали прочным фундаментом того, что мы имеем сегодня, и являются надежной площадкой для успешного старта в будущее.

### Часть II. Золотой век портальной хирургии

*«Хирургия есть божественное искусство, предмет которого – прекрасный и священный человеческий образ. Она должна заботиться о том, чтобы чудная соразмерность его форм, где-либо нарушенная, снова была восстановлена».*  
Фердинанд Грегоровиус

Прошло почти полвека с первого успешно выполненного в 1903 году М.Е. Vidal портосистемного шунтирования у человека. Все больше и больше исследователей пытались проникнуть в суть патологических изменений, происходящих в организме при портальной гипертензии для достижения более высокого качества доказа-

тельств, на которых можно было бы основывать более рациональную хирургическую практику.

В 1928 году новозеландский пластический хирург Archibald Hector McIndoe (1900–1960) (рис. 1) показал, что спленомегалия является результатом портальной гипертензии [1].




Рис. 1. Archibald Hector McIndoe (1900–1960). URL: <http://www.storiadellamedicina.net/un-pioniere-della-chirurgia-plastica-archibald-mcindoe/>

Fig. 1. Archibald Hector McIndoe (1900–1960). Available at: <http://www.storiadellamedicina.net/un-pioniere-della-chirurgia-plastica-archibald-mcindoe/>

В 1937 году канадский биолог William Thompson впервые открыто измерил давление в воротной вене, проводя исследования как для нижней полой, так и для воротной вены [2]. В 1930 году К. Westfal использовал прямое давление с помощью нескольких эндоскопических баллонов для пережатия кровоточащих варикозных вен пищевода [3]. Эта техника была снова описана L.G. Rowntree et al. в 1947 году [4]. Зонд с раздувающимися баллонами был усовершенствован Robert William Sengstaken (1923–1978) (рис. 2) и Arthur Hendley Blakemore (1897–1970) (рис. 3). Результаты использования этого зонда в серии из 25 пациентов с кровотечением из варикозных вен пищевода были ими представлены в 1950 году [5].

В 1939 году F. Crafoord и P. Frenckner, два шведских кардиоторакальных хирурга, применили другой подход. Они сообщили о хороших ранних результатах эндоскопической инъекции раствора хинина вокруг варикозных вен пище-

вода [6]. К сожалению, частота повторного кровотечения была высокой и от этого метода в то время вынуждены были отказаться. Много лет спустя, в 1979 году, этот метод был вновь представлен J. Terblanche et al. [7].



Рис. 2. Robert William Sengstaken (1923–1978). URL: <https://www.shutterstock.com/es/editorial/image-editorial/campanella-car-accident-glen-cove-usa-5930414a>

Fig. 2. Robert William Sengstaken (1923–1978). Available at: <https://www.shutterstock.com/es/editorial/image-editorial/campanella-car-accident-glen-cove-usa-5930414a>



Рис. 3. Arthur Hendley Blakemore (1897–1970). URL: <https://www.findagrave.com/memorial/50710315/arthur-hendley-blakemore>

Fig. 3. Arthur Hendley Blakemore (1897–1970). Available at: <https://www.findagrave.com/memorial/50710315/arthur-hendley-blakemore>

Таким образом, к 1945 году, когда А.Н. Blakemore и J.W. Lord продемонстрировали преимущества в профилактике новых эпизодов кровотечения, необходимость в операции, сочетающей спленэктомию и левостороннюю нефрэктомиию с последующим наложением анастомоза между селезеночной и почечной венами по типу «конец-в-конец» (рис. 4, 5), с агрессивным подходом к лечению портальной гипертензии давно назрела [8].

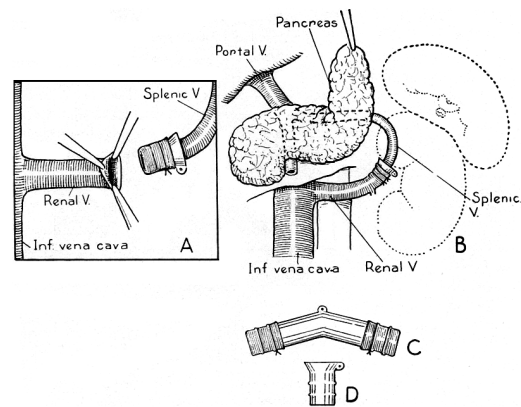


Рис. 4. Техника портокавального шунтирования с использованием виталлиевых трубок. Рисунок из статьи Blakemore А.Н., Lord J.W. (1945)

Fig. 4. The technique of using vitallium tubes in portocaval shunting. Illustration from the article by Blakemore А.Н., Lord J.W. (1945)

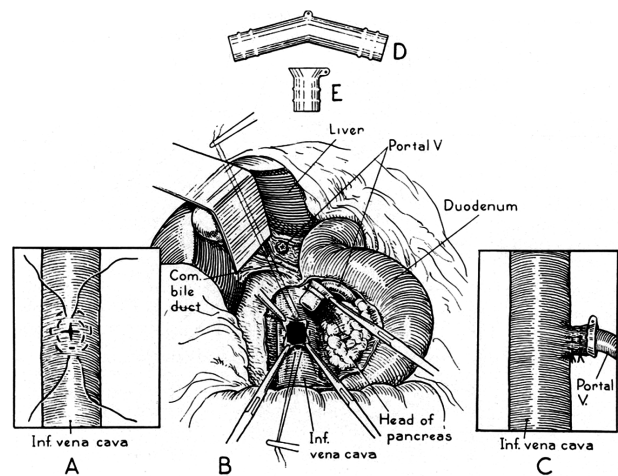


Рис. 5. Техника портокавального шунтирования с использованием виталлиевых трубок. Рисунок из статьи Blakemore А.Н., Lord J.W. (1945)

Fig. 5. The technique of using vitallium tubes in portocaval shunting. Illustration from the article by Blakemore А.Н., Lord J.W. (1945)



До 1945 года в литературе сообщалось лишь о 45 портокавальных шунтах, а всего через 10 лет, в 1955 году, G. Child имел возможность проанализировать результаты уже 500 операций, проведенных по всему миру [9].

Воодушевленный работой А.Н. Blakemore и J.W. Lord, которые использовали виталлиевые трубки для создания портокавальных шунтов при портальной гипертензии, Allen Oldfizer Whipple (1881–1963) (рис. 6) в 1945 году сообщил о десяти операциях портокавального шунтирования в отделении хирургии Колумбийского пресвитерианского медицинского центра в Нью Йорке (США). По мнению А.О. Whipple, все эти операции были чисто экспериментальными смелыми попытками решить проблему портальной гипертензии в ее опасных для жизни формах. Они были проведены пациентам, у которых имели место повторные тяжелые кровотечения и у которых консервативные меры не давали никакой надежды.



Рис. 6. Allen Oldfizer Whipple (1881–1963). URL: <https://www.flickr.com/photos/21543629@N03/2089558962>

Fig. 6. Allen Oldfizer Whipple (1881–1963). Available at: <https://www.flickr.com/photos/21543629@N03/2089558962>

В пяти наблюдениях после удаления селезенки и левой почки селезеночная вена была соединена с левой почечной веной «конец в конец», еще в пяти – воротная вена с нижней полой веной «конец в бок». Все пациенты выжили, причем у пяти из них было достигнуто заметное улучшение показателей функции печени и исчезновение асцита или кровотечения [10]. Техника прямого портокавального анастомоза была усовершен-

ствована А.О. Whipple в сотрудничестве с Alfred Blalock (1899–1964) (рис. 7), который провел несколько успешных операций портокавального шунтирования с использованием матрасного шва в больнице Джона Хопкинса в Балтиморе (США). В результате портокавальный шунт был принят в клиническую практику, ибо снижал давление в варикозных венах пищевода почти без риска кровотечения в будущем.




Рис. 7. Alfred Blalock (1899–1964). URL: <https://karsh.org/photographs/dr-alfred-blalock>

Fig. 7. Alfred Blalock (1899–1964). Available at: <https://karsh.org/photographs/dr-alfred-blalock>

Это в свою очередь породило лавину публикаций с описанием шунтов многочисленных мыслимых анатомических вариаций. Лучшие из них были подробно проанализированы Robert Malthus в 1976 году [11, 12].

В 1953 году в СССР Марией Демьяновной Пациора (1912–1984) (рис. 8) был предложен спленоренальный анастомоз «бок в бок» с сохранением селезенки и почки. М.Д. Пациора – основоположница развернутого, полноценного и оригинального учения об отечественной хирургии портальной гипертензии, с 1965 по 1981 год она возглавляла созданное ею при поддержке академика, профессора Б.В. Петровского в НИИ клинической и экспериментальной хирургии МЗ РСФСР (в последующем – Всесоюзный научный центр хирургии – ВНИЦХ) первое в СССР специализированное отделение по хирургическому лечению портальной гипертензии. Предложенный М.Д. Пациора спленоренальный

шунт позволил снизить риск развития печеночной недостаточности и гепатогенной энцефалопатии. Послеоперационная летальность в среднем составила 6,7% [13].



Рис. 8. Мария Демьяновна Пациора (1912–1984). URL: [https://russianwiki.com/wiki/Пациора,\\_Мария\\_Демьяновна](https://russianwiki.com/wiki/Пациора,_Мария_Демьяновна)  
 Fig. 8. Maria Demianovna Patsiora (1912–1984). Available at: [https://russianwiki.com/wiki/Пациора,\\_Мария\\_Демьяновна](https://russianwiki.com/wiki/Пациора,_Мария_Демьяновна)

Активному внедрению в СССР мезентериокаваальных сосудистых анастомозов между верхней брыжеечной и нижней полой венами с использованием периферической части ствола верхней брыжеечной вены для того, чтобы выше места перевязки осталось несколько крупных притоков мезентериальной крови к печени, способствовали работы Ф.Г. Углова (1904–2008) (рис. 9) [14] и К.Н. Цацаниди (1924–1994) [15].

В рандомизированных исследованиях результаты «тотального» портосистемного шунтирования сравнивали с результатами неоперативного лечения у пациентов на высоте варикозного кровотечения [16], а также результаты «профилактически» наложенных шунтов, которые выполняли превентивно у пациентов с варикозным расширением вен без кровотечения [17].

В 1954 году W.V. McDermott описал пациента с эпизодическим ступором после портокаваального шунтирования в отношении метаболизма аммиака [18]. Затем было проведено тщательное наблюдение за пациентами, которым было выполнено портокаваальное шунтирование. «Эпизодический ступор» был назван «постшунтовой энцефалопатией» и затронул почти 40% пациентов [19,

20]. Проспективные рандомизированные исследования не показали различий в выживаемости между пациентами с кровотечениями из варикозных вен пищевода в анамнезе, которым проводили портокаваальное шунтирование, и теми, кто получал медикаментозную терапию. Неутешительный вывод, последовавший из этих работ, заключался в том, что на протяжении последующих двадцати лет операция лишь изменила способ умирая, ибо пациенты, перенесшие эту операцию, погибали от печеночной недостаточности, тогда как те, кому она не была выполнена – от пищеводно-желудочного кровотечения. Более того, качество жизни после этой операции значительно страдало от проявлений печеночной энцефалопатии.



Рис. 9. Федор Григорьевич Углов (1904–2008). URL: <https://zen.yandex.ru/media/ofit/vse-sekrety-dolgoletii-znamenitogo-hirurga-uglova-dojivshego-do-103-let-6048dd813949137c7428f355>

Fig. 9. Fedor Grigorievich Uglov (1904–2008). Available at: <https://zen.yandex.ru/media/ofit/vse-sekrety-dolgoletii-znamenitogo-hirurga-uglova-dojivshego-do-103-let-6048dd813949137c7428f355>

И только в 1967 году, через девяносто лет после Н.В. Экка, W. Dean Warren (1924–1989) (рис. 10) и соавт. положили начало эре эффективного хирургического лечения с помощью селективного дистального спленоренального шунта с перевязкой коронарной вены желудка, который позволил не только сохранить селезенку и левую почку, но и обеспечил снижение давления и объема потока через гастроэзофагеальные вены, поддержание портальной венозной перфузии печени и постоперационного

янной венозной гипертензии в кишечном русле с послеоперационной профилактикой осложнений портальной гипертензии (рис. 11) [21].



Рис. 10. W. Dean Warren (1924–1989). URL: <http://www.surgery.emory.edu/about-us/history.html>

Fig. 10. W. Dean Warren (1924–1989). Available at: <http://www.surgery.emory.edu/about-us/history.html>

Стремясь свести к минимуму операционный риск шунтирующей хирургии портальной гипертензии у пациентов с циррозом печени, Charles Gardner Child III (1908–1991) (рис. 12) и Jeremiah George Turcott (1933–2020) (рис. 13) соответственно председатель и преподаватель в отделении хирургии Мичиганского университета в Анн-Арборе (США), предложили классификацию с точки зрения «функционального резерва печени». Она была опубликована в 1964 году как часть главы монографии, посвященной хирургии и портальной гипертензии. Классификация Child–Turcott фактически сравнивает показатели долгосрочной выживаемости пациентов в трех группах функционального резерва печени, прогнозируя исходы у пациентов с циррозом печени [22].

Оригинальная классификация Child–Turcott в 1973 году была изменена R.N. Pugh et al. путем лучшего определения степени энцефалопатии, корректировки диапазонов для сывороточного альбумина в каждой группе и замены удлинения протромбинового времени в секундах на состояние питания, т.е. мышечную массу [23]. На протяжении десятилетий классификация Child–Turcott–Pugh используется во многих

исследованиях пациентов с циррозом печени, не обязательно ограничиваясь теми, кто подвергался портальной декомпрессивной хирургии. Многократные попытки улучшить классификацию либо путем добавления новых переменных, либо путем использования более сложных мер для прогнозирования не увенчались успехом. В двадцать первом веке индекс терминальной стадии заболевания печени (The Model for End-Stage Liver Disease – MELD), по иронии судьбы, разработанный для прогнозирования выживаемости пациентов с портокавальными шунтами, созданными однако трансъюгулярным внутрипеченочным (TIPS), а не хирургическим путем, заменил классификацию Child–Turcott–Pugh в области распределения трансплантатов печени [24, 25].

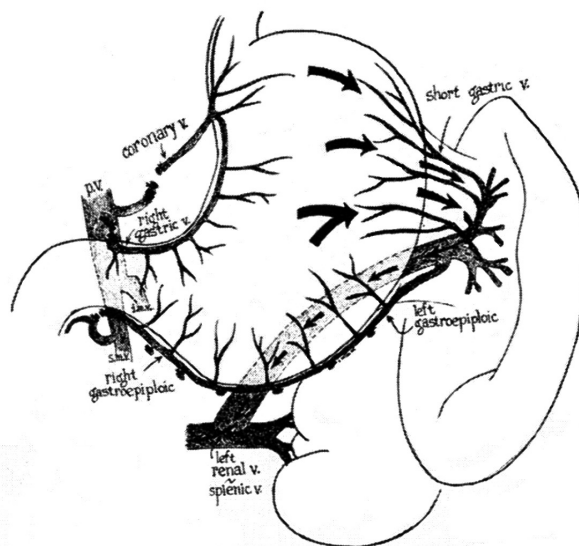


Рис. 11. Схема операции дистального спленоренального анастомоза. Коронарная вена, правая желудочная вена и правая желудочно-сальниковая вена перевязаны. Стрелки указывают направление кровотока. Кровь из брыжеечных вен продолжает перфузировать печень через воротную вену. Рисунок из статьи Warren W.D., Zeppa R., Fomon J.J. (1967)

Fig. 11. The scheme of the distal splenorenal anastomosis surgery. Coronary vein, right gastric vein, and right gastroepiploic vein are ligated. Arrows indicate the blood flow direction. Blood from the mesenteric veins continues perfusing the liver through the portal vein. Illustration from the article by Warren W.D., Zeppa R., Fomon J.J. (1967)

В течение двадцати лет после публикации W. Dean Warren хирургами различных стран мира был проведен большой объем работ, в ходе которых были опробованы альтернативные хирургические варианты декомпрессии вари-



козных вен с минимальным риском развития печеночной недостаточности.



Рис. 12. Charles Gardner Child III (1908–1991). URL: <https://liverfellow.org/post/meld-score-part1>

Fig. 12. Charles Gardner Child III (1908–1991). Available at: <https://liverfellow.org/post/meld-score-part1>

желудочной и нижней полой венами со спленэктомией [26].



Рис. 14. Kiyoshi Inokuchi (род. в 1921 году). URL: <https://isde.net/ISDE-news/7871994>

Fig. 14. Kiyoshi Inokuchi (born in 1921). Available at: <https://isde.net/ISDE-news/7871994>



Рис. 13. Jeremiah George Turcotte (1933–2020). URL: <https://obits.mlive.com/us/obituaries/annarbor/name/jeremiah-turcotte-obituary?id=8676921>

Fig. 13. Jeremiah George Turcotte (1933–2020). Available at: <https://obits.mlive.com/us/obituaries/annarbor/name/jeremiah-turcotte-obituary?id=8676921>

В дополнение к усилиям Kiyoshi Inokuchi работавший в Новом Орлеане Theodore Drapanas (1930–1975) (рис. 15) предложил мезокавальный шунт [27].



Рис. 15. Theodore Drapanas (1930–1975). URL: <https://aasldpubs.onlinelibrary.wiley.com/doi/10.1002/cld.877>

Fig. 15. Theodore Drapanas (1930–1975). Available at: <https://aasldpubs.onlinelibrary.wiley.com/doi/10.1002/cld.877>

Kiyoshi Inokuchi (род. в 1921 году) (рис. 14) в Фукуоке (Япония) объединил шунт между левой

В 70–80-е годы в СССР благодаря трудам Михаила Ивановича Лыткина (1919–2013)



(рис. 16) и Игоря Александровича Ерюхина (1936–2014) (рис. 17) были сформулированы принципы дозированной декомпрессии с обязательным использованием у пациентов функциональных групп Child–Pugh A и B хирургического способа портосистемного шунтирования в различных модификациях [28, 29].



Рис. 16. Михаил Иванович Лыткин (1919–2013). URL: <http://www.fnperm.ru/лауреат-государственной-премии.aspx>

Fig. 16. Mikhail Ivanovich Lytkin (1919–2013). Available at: <http://www.fnperm.ru/лауреат-государственной-премии.aspx>



Рис. 17. Игорь Александрович Ерюхин (1936–2014). URL: <https://abcd42.ru/prochee/travmatologiya-osnovy-voenno-polevoj-hirurgii.html>

Fig. 17. Igor Aleksandrovich Eryukhin (1936–2014). Available at: <https://abcd42.ru/prochee/travmatologiya-osnovy-voenno-polevoj-hirurgii.html>

Первым из многочисленных учеников М.Д. Пациора, конечно же, следует вспомнить Александра Константиновича Ерамишанцева (1938–2009) (рис. 18), ученого-новатора, «патриота» одного из наиболее трудных разделов медицины – хирургической гепатологии, ведущего эксперта по одной из ее важнейших проблем – хирургии портальной гипертензии, которой он занимался с 1965 года. В 1990 году в ВНЦХ под руководством А.К. Ерамишанцева и с его непосредственным участием была выполнена первая в СССР успешная ортотопическая трансплантация печени. Им было постулировано положение о том, что хирургическое вмешательство, которое сохраняет печеночный портальный кровоток, может быть эффективным лишь при соблюдении ряда условий: 1) всегда планомерно оперировать пациентов с портальной гипертензией; 2) оперировать только тех пациентов, которые сохранили хорошую функцию печени не ниже класса А по Child–Turcotte–Pugh; 3) оперировать пациентов в крупных медицинских центрах хирургами, заинтересованными в проблеме и имеющими достаточный опыт в этой области; 4) накладывать только селективные шунты, такие как дистальный спленоренальный анастомоз Warren или, при невозможности их выполнения, выполнять полное азигопортальное разобщение [30].



Рис. 18. Александр Константинович Ерамишанцев (1938–2009). URL: [http://hepar.ru/news/?id\\_news=9](http://hepar.ru/news/?id_news=9)

Fig. 18. Alexander Konstantinovich Eramishantsev (1938–2009). Available at: [http://hepar.ru/news/?id\\_news=9](http://hepar.ru/news/?id_news=9)







Рис. 21. Петр Николаевич Зубарев (1945–2020). URL: <https://www.vmeda.org/s-02-02/ds-02-50/>

Fig. 21. Petr Nikolaevich Zubarev (1945–2020). Available at: <https://www.vmeda.org/s-02-02/ds-02-50/>



Рис. 22. Богдан Николаевич Котив (род. в 1964 году). URL: <https://goaravetisyan.ru/voennye-zvaniya-vrachei-professiya-voennyi-vrach-osnovnye-specialnosti/>

Fig. 22. Bogdan Nikolaevich Kotiv (born in 1964). Available at: <https://goaravetisyan.ru/voennye-zvaniya-vrachei-professiya-voennyi-vrach-osnovnye-specialnosti/>

В 2004 году Ф.Г. Назыровым (род. в 1950 году) (рис. 23) была усовершенствована методика формирования H-образного спленоренального анастомоза за счет наложения поверх венозной вставки синтетической манжетки, ограничива-

ющей порталный сброс. Операция позволила в ближайшем послеоперационном периоде достигнуть положительных результатов у 95% пациентов [36].



Рис. 23. Феруз Гафурович Назыров (род. в 1950 году). URL: <https://m.kun.uz/ru/news/2019/12/07/nam-zapreshchalidumat-ob-etom-feruz-nazyrov-o-problemax-medsinyi-v-karimovskoy-epoxe-i-novykh-dostijenyax>

Fig. 23. Feruz Gafurovich Nazayrov (born in 1950). Available at: <https://m.kun.uz/ru/news/2019/12/07/nam-zapreshchalidumat-ob-etom-feruz-nazyrov-o-problemax-medsinyi-v-karimovskoy-epoxe-i-novykh-dostijenyax>

В 2017 году в «Военно-медицинской академии имени С.М. Кирова» Министерства обороны Российской Федерации Б.Н. Котив и Илья Игоревич Дзидзава (род. в 1974 году) (рис. 24) впервые в мире разработали и апробировали способ лапароскопического дистального спленоренального анастомоза с перевязкой селезеночной артерии и деваскуляризацией желудка при порталной гипертензии [37].

Тяжелые осложнения шунтирующих операций в виде послеоперационной печеночной недостаточности, энцефалопатии, тромбоза шунта, и в конечном итоге – рецидива варикозного кровотечения, а также отсутствие анатомических условий для формирования анастомоза и обширные тромбозы сосудов порталной системы у 60–80% пациентов с так называемой «нешунтабельной» порталной гипертензией («unshuntable portal hypertension») привели к разработке целого ряда «нешунтирующих» операций азигопортального разобщения. В 1949 году J. Voerema [38], а в 1950 году G. Crile Jr. [39] для остановки порталного кровотечения предложили продольно рассекать пищевод через торакотомию с последующим прошиванием и перевязкой варикозных вен отдельными (J. Voerema) или непрерывным (G. Crile Jr.) швами. Кроме того, для облитерации вен в их просвет дополнительно вводили 66% раствор



глюкозы. Пищевод восстанавливали трехрядным швом. Рецидивы кровотечений после этих операций в раннем послеоперационном периоде составляли 20–45%, а в позднем – 50% и более. Летальность же колебалась от 35 до 75%. В 1950 году N.C. Tanner предложил полностью пересекать желудок в поперечном направлении на 5 см ниже кардии с последующим его сшиванием [40]. Однако экстрамуральные венозные коллатерали оставались сохраненными. По ним происходил приток крови в варикозные вены выше уровня транссекции желудка. Реваскуляризация была причиной повторного развития варикозного кровотечения у 35–45% пациентов. В 1945–1950 годах коллективом хирургов из Миннеаполиса (США) под руководством O. Wangenstein для лечения варикозных вен пищевода и желудка была разработана модификация резекции пищевода и желудка с одновременным замещением кишечным трансплантатом. В 1960–1970 годах на эту операцию возлагали большие надежды как на наиболее радикальный способ, когда шунтирующие операции оказывались невыполнимыми. Однако она оказалась слишком травматичной и распространения не получила [41]. В 1957 г. немецкий хирург K. Vosschulte предложил метод лигатурного азигопортального разобщения. В пищевод предварительно устанавливают внутренний сегментарный каркас. На нем затягивают лигатуру вокруг пищевода. Поверх лигатуры накладывают серозно-мышечные швы. По мере постепенного прорезания лигатурой всех слоев стенки пищевода формируется грубый рубец, препятствующий развитию коллатерального кровообращения [42]. В отдаленном периоде достаточно часто развивался рубцовый стеноз пищевода.

В 1959 году М.Д. Пациора разработала мало-травматичную паллиативную операцию разобщения азигопортального бассейна [13]. В кардиальном отделе желудка выполняют косопоперечную гастротомию. Далее отдельными узловыми швами в шахматном порядке прошивают варикозные вены и крупные складки, находящиеся в кардиальном отделе желудка и, насколько возможно, нижней трети пищевода. Частота ранних рецидивов кровотечения после операции Пациора достигает 20%.

В 1967 г. египетский хирург М.А. Hassab предложил эффективную методику надежной остановки кровотечения при изолированных варикозных венах желудка. Во время операции выполняли спленэктомию, обширную деваскуля-

ризацию желудка и дистальной части пищевода [43]. Однако из-за сохранения интрамуральных вен пищевода и желудка частота рецидивов кровотечения достигала 25–34%.



Рис. 24. Илья Игоревич Дзидзава (род. в 1974 году). URL: <https://www.spb.kp.ru/daily/217180/4285480/>

Fig. 24. Ilya Igorevich Dzidzava (born in 1974). Available at: <https://www.spb.kp.ru/daily/217180/4285480/>

В 1960–1965 годах М.Д. Пациора были выполнены первые в СССР операции частичной эзофагогастрэктомии. Однако пациенты умирали от несостоятельности швов пищеводно-желудочного анастомоза. И только после 1968 года, когда Ким Николаевич Цацаниди (1924–1994) (рис. 25) внедрил в практику оригинальную методику инвагинационного пищеводно-желудочного анастомоза, непосредственные результаты этой операции улучшились [44].

В 1973 году японскими хирургами Mitsuo Sugiura (1926–1988) (рис. 26) и Shunji Futagawa в отделении хирургии медицинского факультета Токийского университета (Япония) была разработана одна из наиболее эффективных и наиболее травматичных операций комбинированного двухэтапного разобщения азигопортального бассейна [45]. В классическом варианте она состоит из грудного и брюшного этапов. Во время грудного этапа выполняют пищеводную транссекцию, его сшивание на уровне пищеводного отверстия диафрагмы и перевязку всех коммуникантных ветвей от венозных сплетений вокруг пищевода до уровня нижних легочных вен. Во время брюшного этапа – спленэктомию и деваскуляризацию

брюшного отдела пищевода и кардии, стволовую ваготомию и пилоропластику. В итоге производят деваскуляризацию пищевода на протяжении 10–12 см, желудка – на протяжении 7 см и полное разобщение портальной и кавальной венозных систем за счет пересечения пищевода. При тяжелой печеночной недостаточности операцию выполняют с интервалом во времени между этапами, начиная с торакального. В послеоперационном периоде возможно развитие несостоятельности пищеводно-пищеводного анастомоза в 6–9%, стенозирования пищевода в 4–5%, острой печеночно-почечной недостаточности в 3–9% [46, 47].



Рис. 25. Ким Николаевич Цацаниди (1924–1994). URL: <http://t.co/O8y2WBOZrQ>/Twitter

Fig. 25. Kim Nikolaevich Tsatsanidi (1924–1994). Available at: <http://t.co/O8y2WBOZrQ>/Twitter

Hector Orozco-Zepeda (1935–2013) (рис. 27) в Мехико (Мексика) выполнял эту операцию преимущественно из трансабдоминального доступа [48]. В то же время следует отметить, что Н. Orozco-Zepeda был сторонником селективных шунтов у надлежащим образом отобранных пациентов [49].

В 2004 году, в отделе экстренной хирургии и портальной гипертензии Российского научного центра хирургии РАМН, Евгений Александрович Киценко (род. в 1952 году) (рис. 20) на большом клиническом материале провел всестороннюю комплексную оценку операции прошивания варикозных вен пищевода и желудка у пациентов с внепеченочной портальной гипертензией в исходе

пороков развития сосудов портальной системы, гематологических заболеваний и перенесенных травм или воспалительных заболеваний в брюшной полости. При этом он показал, что гастротомия с прошиванием варикозных вен пищевода и желудка является эффективной операцией для остановки и предупреждения гастроэзофагеальных кровотечений у пациентов с внепеченочной портальной гипертензией при невозможности наложения сосудистого портокавального анастомоза. Повторное же прошивание варикозных вен пищевода и желудка у пациентов с несунтабельной портальной гипертензией дает длительную ремиссию пищеводно-желудочных кровотечений и является операцией выбора как для остановки, так и для профилактики кровотечений из вен пищевода и желудка [50].



Рис. 26. Mitsuo Sugiura (1926–1988). URL: [https://opc.mfo.de/detail?photo\\_id=4108](https://opc.mfo.de/detail?photo_id=4108)

Fig. 26. Mitsuo Sugiura (1926–1988). Available at: [https://opc.mfo.de/detail?photo\\_id=4108](https://opc.mfo.de/detail?photo_id=4108)

Ф.Г. Назыров и Андрей Васильевич Девятков (род. в 1959 году) (рис. 28) разработали и успешно апробировали оригинальный вариант деваскуляризации желудка по большой и малой кривизне с его лигатурным пересечением на уровне верхней трети на установленном в просвете органа синтетическом каркасе. Он дополняет внеорганные разобщение вен пищевода и кардиального отдела желудка от портальной системы формированием интрамурального грубого рубца, окаймляющего стенку желудка на уровне лигатурного пересечения. Метод получил известность как

операция Ф.Г. Назырова, или операция тотального разобщения гастроэзофагеального коллектора по Ф.Г. Назырову. Рецидив кровотечения после этой операции отмечен у 6% пациентов. Послеоперационная летальность составила 15,6% [51].



Рис. 27. Hector Orozco-Zepeda (1935–2013). URL: [http://www.scielo.org.mx/scielo.php?script=sci\\_arttext&pid=S0034-83762007000100010](http://www.scielo.org.mx/scielo.php?script=sci_arttext&pid=S0034-83762007000100010)

Fig. 27. Hector Orozco-Zepeda (1935–2013). Available at: [http://www.scielo.org.mx/scielo.php?script=sci\\_arttext&pid=S0034-83762007000100010](http://www.scielo.org.mx/scielo.php?script=sci_arttext&pid=S0034-83762007000100010)

Как бы то ни было, но в конечном итоге в лечении кровотечений из варикозных вен пищевода хирургическое шунтирование заняло нишу второго плана, ибо пальма первенства сегодня перешла к эндоскопическим и фармакологическим мероприятиям с TIPS, выполняемым при продолжающемся кровотечении. Единственным несогласным с этой точкой зрения хирургическим голосом в поддержку портосистемных шунтов в эту эпоху был Marshall J. Orloff (1927–2018) (рис. 29). В Медицинском центре Калифорнийского университета в Сан-Диего (США) его группа представила результаты двух рандомизированных клинических испытаний, проведенных с 1988 по 2011 год с участием неотобранных пациентов, получавших неотложную терапию по поводу кровотечения из варикозных вен пищевода. В первом исследовании 211 пациентов были рандомизированы для получения экстренной эндоскопической склеротерапии (n=106) или экстренного портокавального шунтирования

(n=105). Во втором 154 пациента были рандомизированы в группы TIPS (n=78) или экстренного портокавального шунтирования (n=76). По данным Marshall J. Orloff, экстренный портокавальный шунт навсегда остановил кровотечение из варикозных вен, почти никогда не тромбировался, достигал 5-кратного долгосрочного выживания и был намного дешевле, чем экстренная эндоскопическая склеротерапия или TIPS [52]. Его шунты даже соперничали за успех с трансплантацией печени [53].



Рис. 28. Андрей Васильевич Девятков (род. в 1959 году). URL: <https://www.devyatov.uz/ru/resume>

Fig. 28. Andrey Vasilyevich Devyatov (born in 1959). Available at: <https://www.devyatov.uz/en/resume>

## Заключение

Одной из наиболее благоприятных особенностей концепции селективной варикозной декомпрессии, научно обоснованной в 1945 году работами А.Н. Blakemore, J.W. Lord и Allen Oldfizer Whipple и блестяще подтвержденной на практике в 1967 году W. Dean Warren с коллегами, является то, что обнадеживающие результаты дистального спленоренального анастомоза были воспроизводимы в большинстве хирургических центров, где он был использован. Декомпрессия критической зоны варикозного расширения вен пищевода и желудка отводом селезеночного венозного потока через селезенку и левую почечную вену, при сохранении высокого давления в кишечных венах, в то время как верхний брыже-






Рис. 29. Marshall J. Orloff (1927–2018). URL: <https://www.susweb.org/2018/11/19/in-memorial-marshall-j-orloff-md/>  
 Fig. 29. Marshall J. Orloff (1927–2018). Available at: <https://www.susweb.org/2018/11/19/in-memorial-marshall-j-orloff-md/>

ечный и портальный венозные потоки поддерживаются в оси верхней брыжеечной и воротной вен и продолжают перфузировать желудок и печень, позволила получить у правильно подобранных пациентов с портальной гипертензией с большим объемом портального венозного потока и относительно сохраненной функцией печени долгосрочную выживаемость. С другой стороны, этот вариант портокавального шунтирования не был лишен целого ряда недостатков, которые стояли на пути его широкого клинического использования. Это стимулировало исследователей на поиск других альтернативных путей решения проблемы портальной гипертензии. Часть из них, о чем было сказано выше, уже ушла в прошлое, не подтвердив своей эффективности в широкой клинической практике. О других же наиболее перспективных направлениях пойдет речь в третьей части нашего исторического обзора.

### Список литературы

- Holzheimer R, Mannick JA. *Surgical treatment: evidence-based and problem-oriented*. München New York: Zuckschwerdt; 2001. PMID: 21028753
- Thompson WP, Caughey JL, Whipple AO, Rousselot LM. Splenic vein pressure in congestive splenomegaly (Bantist syndrome). *J Clin Invest*. 1937;16(4):571–72. PMID: 16694504 <https://doi.org/10.1172/JCI100883>
- Balducci G, Sterpetti AV, Ventura M. A short history of portal hypertension and of its management. *J Gastroenterol Hepatol*. 2016;31(3):541–545. PMID: 26510487 <https://doi.org/10.1111/jgh.13200>
- Rowntree LG, Zimmermann EF, Todd MH. Intraesophageal venous tamponade; its use in a case of varical hemorrhage from the esophagus. *J Am Med Assoc*. 1947;135(10):630. PMID: 20268630 <https://doi.org/10.1001/jama.1947.62890100003006a>
- Sengstaken RW, Blakemore AH. Balloon tamponade for the control of hemorrhage from esophageal varices. *Ann Surg*. 1950;131(5):781–789. PMID: 15411151 <https://doi.org/10.1097/00000658-195005000-00017>
- Crafoord F, Frenckner P. New surgical treatment of varicose veins of the esophagus. *Acta Otolaryng*. 1939;27(4):422–425. <https://doi.org/10.3109/00016483909123738>
- Terblanche J, Northover JM, Bornman P, Kahn D, Barbezat GO, Sellars SL, et al. A prospective evaluation of injection sclerotherapy in the treatment of acute bleeding from esophageal varices. *Surgery*. 1979;85(3):239–245. PMID: 311524
- Blakemore AH, Lord JW. The technic of using vialium tubes in establishing portacaval shunts for portal hypertension. *Ann Surg*. 1945;122(4):476–489. PMID: 17858665 <https://doi.org/10.1097/00000658-194510000-00002>
- Child CG<sup>3rd</sup>. The portal circulation. *N Engl J Med*. 1955;252(20):837–850. PMID: 14370439 <https://doi.org/10.1056/NEJM195505192522002>
- Whipple AO. The problem of portal hypertension in relation to the hepatosplenopathies. *Ann Surg*. 1945;122(4):449–475. PMID: 17858664 <https://doi.org/10.1097/00000658-194510000-00001>
- Malt RA. Portasystemic venous shunts (first of two parts). *N Engl J Med*. 1976;295(1):24–29. PMID: 1083939 <https://doi.org/10.1056/NEJM197607012950106>
- Malt RA. Portasystemic venous shunts (second of two parts). *N Engl J Med*. 1976;295(2):80–86. PMID: 775332 <https://doi.org/10.1056/00000658-194510000-00002>

NEJM197607082950205

13. Пациора М.Д. *Хирургия портальной гипертензии*. Москва: Медицина; 1974.

14. Углов Ф.Г., Корякина Т.О. Хирургическое лечение портальной гипертензии. Москва: Медицина; 1964.

15. Цацаниди К.Н., Ерамышанцев А.К., Шерцингер А.Г., Медник Г.И. Спорные вопросы патогенеза внепеченочной портальной гипертензии. *Хирургия. Журнал им. Н.И. Пирогова*. 1986;2:11–16.

16. Reynolds TB, Donovan AJ, Mikkelsen WP, Redeker AG, Turrill FL, Weiner JM. Results of a 12-year randomized trial of portacaval shunt in patients with alcoholic liver disease and bleeding varices. *Gastroenterology*. 1981;80(5 Pt 1):1005–1011. PMID: 7009309

17. Conn HO, Lindenmuth WW, May CJ, Ramsby GR. Prophylactic portocaval anastomosis. *Medicine (Baltimore)*. 1972;51(1):27–40. PMID: 4536676 <https://doi.org/10.1097/00005792-197201000-00002>

18. McDermott WV Jr, Adams RD. Episodic stupor associated with an Eck fistula in the human with particular reference to the metabolism of ammonia. *J Clin Invest*. 1954;33(1):1–9. PMID: 13117957 <https://doi.org/10.1172/JCI102862>

19. Wright AS, Rikkers LF. Current management of portal hypertension. *J Gastrointest Surg*. 2005;9(7):992–1005. PMID: 16137597 <https://doi.org/10.1016/j.gassur.2004.09.028>

20. Rikkers LF. Portal hemodynamics, intestinal absorption, and postshunt encephalopathy. *Surgery*. 1983;94(2):126–133. PMID: 6879434

21. Warren WD, Zeppa R, Fomon JJ. Selective trans-splenic decompression of gastroesophageal varices by distal splenorenal shunt. *Ann Surg*. 1967;166(3):437–455. PMID: 6068492 <https://doi.org/10.1097/00000658-196709000-00011>

22. Child CG<sup>3rd</sup>, Turcotte JG. Surgery and portal hypertension. *Major Probl Clin Surg*. 1964;1:1–85. PMID: 4950264

23. Pugh RN, Murray-Lyon IM, Dawson JL, Pietroni MC, Williams R. Transsection of the oesophagus for bleeding esophageal varices. *Brit J Surgery*. 1973;60(8):646–649. PMID: 4541913 <https://doi.org/10.1002/bjs.1800600817>

24. Kamath PS, Wiesner RH, Malinchoc M, Kremers W, Therneau TM, Kosberg CL, et al. A model to predict survival in patients with end-stage liver disease. *Hepatology*. 2001;33(2):464–470. PMID: 11172350 <https://doi.org/10.1053/jhep.2001.22172>

jhep.2001.22172

25. Reuben A. Child comes of age. *Hepatology*. 2002;35(1):244–245. PMID: 11786987 <https://doi.org/10.1053/jhep.2002.0350244>

26. Inokuchi K, Kobayashi M, Kusaba A, Ogawa Y, Saku M, Shiizaki T. New selective decompression of esophageal varices. By a left gastric venous-caval shunt. *Arch Surg*. 1970;100(2):157–162. PMID: 5308389 <https://doi.org/10.1001/archsurg.1970.01340200045011>

27. Drapanas T. Interposition mesocaval shunt for treatment of portal hypertension. *Ann Surg*. 1972;176(4):435–448. PMID: 4263236 <https://doi.org/10.1097/00000658-197210000-00001>

28. Лыткин М.И., Ерюхин И.А., Диденко В.М. Отдаленные результаты лечения больных с портальной гипертензией, осложненной гастроэзофагеальными кровотечениями. *Вестник хирургии им. И.И. Грекова*. 1984;133(12):11–15.

29. Ерюхин И.А., Силян В.А., Сухов В.К. Изменения гемодинамики в нижней полой вене у больных портальной гипертензией. *Вестник хирургии им. И.И. Грекова*. 1971;107(9):42–46.

30. Ерамышанцев А.К. Эволюция хирургического лечения кровотечений из варикозно расширенных вен пищевода и желудка. В кн.: Савельев В.С. (ред.) *50 лекций по хирургии*. Москва: Медиа Медика; 2003. с. 263–268.

31. Sarfeh IJ, Rypins EB, Conroy RM, Mason GR. Portacaval H-graft: relationships of shunt diameter, portal flow patterns and encephalopathy. *Ann Surg*. 1983;197(4):422–426. PMID: 6600914 <https://doi.org/10.1097/00000658-198304000-00008>

32. Sarfeh IJ, Rypins EB, Mason GR. A systematic appraisal of portacaval H-graft diameters. Clinical and hemodynamic perspectives. *Ann Surg*. 1986;204(4):356–363. PMID: 3490229 <https://doi.org/10.1097/00000658-198610000-00003>

33. Лебезев В.М., Манукьян Г.В., Фандеев Е.Е., Киценко Е.А., Мусин Р.А., Косакевич Е.А. и др. Гастрикокавальное шунтирование у больных портальной гипертензией. *Анналы хирургической гепатологии*. 2020;25(1):27–37. <https://doi.org/10.16931/1995-5464.2020127-37>

34. Зубарев П.Н., Диденко В.М., Котив Б.Н., Хохлов А.В., Алентьев С.А., Чалый А.Н. Спиралевидный аутовенозный мезентерико-каваальный шунт при синдроме портальной гипертензии. *Вестник хирургии им. И.И. Грекова*.

1998;157(6):104.

35. Котив Б.Н., Дзидзава И.И., Турмаханов С.Т. Выбор метода портокавального шунтирования при кровотечениях из варикозно расширенных вен пищевода и желудка при портальной гипертензии. *Вестник Новгородского государственного университета*. 2014;78:62–66.

36. Назыров Ф.Г., Деятов А.В., Бабаджанов А.Х. Результаты и перспективы портосистемного шунтирования у больных циррозом печени. *Анналы хирургической гепатологии*. 2015;20(2):31–39.

37. Дзидзава И.И., Котив Б.Н., Онницев И.Е., Ивануса С.Я., Смородский А.В., Солдатов С.А. Лапароскопический дистальный спленоренальный анастомоз при портальной гипертензии. Первый мировой опыт. *Вестник хирургии им. И.И. Грекова*. 2017;176(2):129.

38. Voerema I, Klopffer PJ, Holscher AA. Transabdominal ligation-resection of the esophagus in cases of bleeding esophageal varices. *Surgery*. 1970;67(3):409–413. PMID: 4905116

39. Britton RC, Crile G Jr. Late results of transesophageal suture of bleeding esophageal varices. *Surg Gynecol Obstet*. 1963;117:10–14. PMID: 14015567

40. Tanner NC. Operative management of haematemesis and melaena; with special reference to bleeding from esophageal varices. *Ann R Coll Surg Engl*. 1958;22(1):30–42. PMID: 13498608

41. Назыров Ф.Г., Деятов А.В., Бабаджанов А.Х., Салимов У.Р. Эволюция технологий азигопортального разобщения в профилактике кровотечений портальной гипертензии. *Анналы хирургической гепатологии*. 2018;23(1):65–73. <https://doi.org/10.16931/1995-5464.2018165-73>

42. Jarnagin WR. *Blumgart's surgery of the liver, biliary tract and pancreas: expert consultation*. 5<sup>th</sup> edition. 2 Vol. Set. Vol. 1. Philadelphia PA: Elsevier Saunders; 2012. p. 1140–1150.

43. Hassab MA. Gastroesophageal decongestion and splenectomy in the treatment of esophageal varices in bilharzial cirrhosis: further studies with a report on 355 operations. *Surgery*. 1967;61(2):169–176. PMID: 6016965

44. Ерамышанцев А.К. Прошлое и настоящее хирургии портальной гипертензии: взгляд на проблему. URL: <https://gastroportal.ru/stati-dlya-spetsialistov/proshloe-i-nastoyashchee-hirurgii-portalnoy-gipertenzii-vzglyad-na-problemu.html?ysclid=18mysp0ekr235873658> [Дата обращения 29 сентября 2022 г.].

45. Sugiura M, Futagawa S. Esophageal transection with paraesophagogastric devascularizations (the Sugiura procedure) in the treatment of esophageal varices. *World J Surg.* 1984;8(5):673–679. PMID: 6506734 <https://doi.org/10.1007/BF01655762>
46. Sugiura M, Abe H, Ichihara S. Surgical treatment of portal hypertension and its prognosis. *Naika.* 1967;19(2):256–266. PMID: 6052273
47. Idezuki Y, Sugiura M, Sakamoto K, Abe H, Miura T, Hatano S, et al. Rationale for transthoracic esophageal transection for bleeding varices. *Dis Chest.* 1967;52(5):621–631. PMID: 5299403 <https://doi.org/10.1378/CHEST.52.5.621>
48. Orozco H, Juarez F, Uribe M, Hernandez J, Ordorica J, Armenta R, et al. Sugiura procedure outside Japan: the Mexican experience. *Am J Surg.* 1986;152(5):539–542. PMID: 3777335 [https://doi.org/10.1016/0002-9610\(86\)90224-2](https://doi.org/10.1016/0002-9610(86)90224-2)
49. Mercado MA, Takahashi T, Rojas G, Prado E, Hernández J, Tielve M, et al. Surgery in portal hypertension. Which patient and which operation. *Rev Invest Clin.* 1993;45(4):329–337. PMID: 8235134
50. Фандеев Е.Е., Любимый Е.Д., Гонсалвес Г.Д., Сысоева Е.П., Киценко Е.А. Внечеченочная портальная гипертензия и тромбоз воротной вены (обзор литературы). *Анналы хирургической гепатологии.* 2015;20(1):45–58. <https://doi.org/10.16931/1995-5464.2015145-58>
51. Nazyrov FG, Devyatov AV, Babadjanov AKh, Ruziboev SA. Results of gastroesophageal collector total dissociation in patients with portal hypertension. *J Life Sci Biomed.* 2016;6(5):115–119.
52. Orloff MJ. Fifty-three years' experience with randomized clinical trials of emergency portacaval shunt for bleeding esophageal varices in cirrhosis: 1958–2011. *JAMA Surg.* 2014;149(2):155–169. PMID: 24402314 <https://doi.org/10.1001/jamasurg.2013.4045>
53. Orloff MJ, Isenberg JJ, Wheeler HO, Haynes KS, Jinich-Brook H, Rapier R, et al. Liver transplantation in treatment of acutely bleeding esophageal varices in cirrhosis. *Transplant Proc.* 2010;42(10):4101–4108. PMID: 21168637 <https://doi.org/10.1016/j.transproceed.2010.09.035>
1. Holzheimer R, Mannick JA. *Surgical treatment: evidence-based and problem-oriented.* München New York: Zuckschwerdt; 2001. PMID: 21028753
2. Thompson WP, Caughey JL, Whipple AO, Rousselot LM. Splenic vein pressure in congestive splenomegaly (Bantist syndrome). *J Clin Invest.* 1937;16(4):571–72. PMID: 16694504 <https://doi.org/10.1172/JCI100883>
3. Balducci G, Sterpetti AV, Ventura M. A short history of portal hypertension and of its management. *J Gastroenterol Hepatol.* 2016;31(3):541–545. PMID: 26510487 <https://doi.org/10.1111/jgh.13200>
4. Rowntree LG, Zimmermann EF, Todd MH. Intraesophageal venous tamponade; its use in a case of varical hemorrhage from the esophagus. *J Am Med Assoc.* 1947;135(10):630. PMID: 20268630 <https://doi.org/10.1001/jama.1947.62890100003006a>
5. Sengstaken RW, Blakemore AH. Balloon tamponade for the control of hemorrhage from esophageal varices. *Ann Surg.* 1950;131(5):781–789. PMID: 15411151 <https://doi.org/10.1097/00000658-195005000-00017>
6. Crafoord F, Frenckner P. New surgical treatment of varicose veins of the esophagus. *Acta Otolaryng.* 1939;27(4):422–425. <https://doi.org/10.3109/00016483909123738>
7. Terblanche J, Northover JM, Bornman P, Kahn D, Barbezat GO, Sellars SL, et al. A prospective evaluation of injection sclerotherapy in the treatment of acute bleeding from esophageal varices. *Surgery.* 1979;85(3):239–245. PMID: 311524
8. Blakemore AH, Lord JW. The technic of using vitallium tubes in establishing portacaval shunts for portal hypertension. *Ann Surg.* 1945;122(4):476–489. PMID: 17858665 <https://doi.org/10.1097/00000658-194510000-00002>
9. Child CG<sup>3rd</sup>. The portal circulation. *N Engl J Med.* 1955;252(20):837–850. PMID: 14370439 <https://doi.org/10.1056/NEJM195505192522002>
10. Whipple AO. The problem of portal hypertension in relation to the hepatosplenopathies. *Ann Surg.* 1945;122(4):449–475. PMID: 17858664 <https://doi.org/10.1097/00000658-194510000-00001>
11. Malt RA. Portasystemic venous shunts (first of two parts). *N Engl J Med.* 1976;295(1):24–29. PMID: 1083939 <https://doi.org/10.1056/NEJM197607012950106>
12. Malt RA. Portasystemic venous shunts (second of two parts). *N Engl J Med.* 1976;295(2):80–86. PMID: 775332 <https://doi.org/10.1056/NEJM197607082950205>
13. Patsiora MD. *Khirurgiya portal'noy gipertenzii.* Moscow: Meditsina Publ.; 1974. (In Russ.)
14. Uglov FG, Koryakina TO. *Khirurgicheskoe lechenie portal'noy gipertenzii.* Moscow: Meditsina Publ.; 1964. (In Russ.)
15. Tsatsanidi KN, Eramishantsev AK, Shertsinger AG, Mednik GI. Spornye voprosy patogeneza vnepechenochnoy portal'noy gipertenzii. *Pirogov Russian Journal of Surgery = Khirurgiya. Zhurnal im. N.I. Pirogova.* 1986;2:11–16. (In Russ.)
16. Reynolds TB, Donovan AJ, Mikelsen WP, Redeker AG, Turrill FL, Weiner JM. Results of a 12-year randomized trial of portacaval shunt in patients with alcoholic liver disease and bleeding varices. *Gastroenterology.* 1981;80(5 Pt 1):1005–1011. PMID: 7009309

## References



17. Conn HO, Lindenmuth WW, May CJ, Ramsby GR. Prophylactic portocaval anastomosis. *Medicine (Baltimore)*. 1972;51(1):27–40. PMID: 4536676 <https://doi.org/10.1097/00005792-197201000-00002>
18. McDermott WV Jr, Adams RD. Episodic stupor associated with an Eck fistula in the human with particular reference to the metabolism of ammonia. *J Clin Invest*. 1954;33(1):1–9. PMID: 13117957 <https://doi.org/10.1172/JCI102862>
19. Wright AS, Rikkers LF. Current management of portal hypertension. *J Gastrointest Surg*. 2005;9(7):992–1005. PMID: 16137597 <https://doi.org/10.1016/j.gassur.2004.09.028>
20. Rikkers LF. Portal hemodynamics, intestinal absorption, and postshunt encephalopathy. *Surgery*. 1983;94(2):126–133. PMID: 6879434
21. Warren WD, Zeppa R, Fomon JJ. Selective trans-splenic decompression of gastroesophageal varices by distal splenorenal shunt. *Ann Surg*. 1967;166(3):437–455. PMID: 6068492 <https://doi.org/10.1097/00000658-196709000-00011>
22. Child CG 3<sup>rd</sup>, Turcotte JG. Surgery and portal hypertension. *Major Probl Clin Surg*. 1964;1:1–85. PMID: 4950264
23. Pugh RN, Murray-Lyon IM, Dawson JL, Pietroni MC, Williams R. Transection of the oesophagus for bleeding esophageal varices. *Brit J Surgery*. 1973;60(8):646–649. PMID: 4541913 <https://doi.org/10.1002/bjs.1800600817>
24. Kamath PS, Wiesner RH, Malinchoc M, Kremers W, Therneau TM, Kosberg CL, et al. A model to predict survival in patients with end-stage liver disease. *Hepatology*. 2001;33(2):464–470. PMID: 11172350 <https://doi.org/10.1053/jhep.2001.22172>
25. Reuben A. Child comes of age. *Hepatology*. 1970;35(1):244–245. PMID: 11786987 <https://doi.org/10.1053/jhep.2002.0350244>
26. Inokuchi K, Kobayashi M, Kusaba A, Ogawa Y, Saku M, Shiizaki T. New selective decompression of esophageal varices. By a left gastric venous-caval shunt. *Arch Surg*. 1970;100(2):157–162. PMID: 5308389 <https://doi.org/10.1001/archsurg.1970.01340200045011>
27. Drapanas T. Interposition mesocaval shunt for treatment of portal hypertension. *Ann Surg*. 1972;176(4):435–448. PMID: 4263236 <https://doi.org/10.1097/00000658-197210000-00001>
28. Lytkin MI, Eryukhin IA, Didenko VM. Otdalennyye rezul'taty lecheniya bol'nykh s portal'noy gipertenziei, oslozhnennoy gastroezofageal'nymi krvotoccheniyami. *Grekov's Bulletin of Surgery*. 1984;133(12):11–15. (In Russ.).
29. Eryukhin IA, Silin VA, Sukhov VK. Izmeneniya gemodinamiki v nizhney poloy vene u bol'nykh portal'noy gipertenziei. *Grekov's Bulletin of Surgery*. 1971;107(9):42–46. (In Russ.).
30. Eramishantsev AK. Evolyutsiya khirurgicheskogo lecheniya krvotoccheniy iz varikozno rasshirenykh ven pishchevoda i zheludka. In: Savel'ev VS. (ed.) *50 lektсий po khirurgii*. Moscow: Media Medika Publ.; 2003. p. 263–268. (In Russ.).
31. Sarfeh IJ, Rypins EB, Conroy RM, Mason GR. Portacaval H-graft: relationships of shunt diameter, portal flow patterns and encephalopathy. *Ann Surg*. 1983;197(4):422–426. PMID: 6600914 <https://doi.org/10.1097/00000658-198304000-00008>
32. Sarfeh IJ, Rypins EB, Mason GR. A systematic appraisal of portacaval H-graft diameters. Clinical and hemodynamic perspectives. *Ann Surg*. 1986;204(4):356–363. PMID: 3490229 <https://doi.org/10.1097/00000658-198610000-00003>
33. Lebezev VM, Manukyan GV, Fandeev EE, Kitsenko EA, Musin RA, Kosakevich EA, et al. “Left gastric vein to inferior vena cava” bypass in patients with portal hypertension. *Annaly khirurgicheskoy gepatologii = Annals of HPB Surgery*. 2020;25(1):27–37. (In Russ.). <https://doi.org/10.16931/1995-5464.2020127-37>
34. Zubarev PN, Didenko VM, Kotiv BN, Khokhlov AV, Alentev SA, Chalyy AN. Spiralevidnyy autovenoznyy mezen-teriko-kaval'nyy shunt pri sindrome portal'noy gipertenzii. *Grekov's Bulletin of Surgery*. 1998;157(6):104. (In Russ.).
35. Kotiv BN, Dzidzava II, Turmakhanov ST. The method of portacaval shunt for esophagogastric varical bleeding in portal hypertension. *Vestnik of NovSU*. 2014;78:62–66. (In Russ.).
36. Nazayrov FG, Devyatov AV, Babadzh-anov AKh. Results and prospects of portosystemic shunting in patients with liver cirrhosis. *Annaly khirurgicheskoy gepatologii = Annals of HPB surgery*. 2015;20(2):31–39. (In Russ.).
37. Dzidzava II, Kotiv BN, Onnitsev IE, Ivanova SYa, Smorodskiy AV, Soldatov SA. Laparoskopicheskiy distal'nyy splenorenal'nyy anastomoz pri portal'noy gipertenzii. Pervyy mirovoy opyt. *Grekov's Bulletin of Surgery*. 2017;176(2):129. (In Russ.).
38. Boerema I, Klopfer PJ, Holscher AA. Transabdominal ligation-resection of the esophagus in cases of bleeding esophageal varices. *Surgery*. 1970;67(3):409–413. PMID: 4905116
39. Britton RC, Crile G Jr. Late results of transesophageal suture of bleeding esophageal varices. *Surg Gynecol Obstet*. 1963;117:10–14. PMID: 14015567
40. Tanner NC. Operative management of haematemesis and melaena; with special reference to bleeding from esophageal varices. *Ann R Coll Surg Engl*. 1958;22(1):30–42. PMID: 13498608
41. Nazayrov FG, Devyatov AV, Babadzh-anov AKh, Salimov UR. Evolution of azigoportal dissociation technologies in prevention of bleedings of portal genesis. *Annaly khirurgicheskoy gepatologii = Annals of HPB surgery*. 2018;23(1):65–73. (In Russ.). <https://doi.org/10.16931/1995-5464.2018-1-65-73>
42. Jarnagin WR. *Blumgart's surgery of the liver, biliary tract and pancreas: expert consultation*. 5<sup>th</sup> edition. 2 Vol. Set. Vol. 1. Philadelphia PA: Elsevier Saunders; 2012. p. 1140–1150.
43. Hassab MA. Gastroesophageal decongestion and splenectomy in the treatment of esophageal varices in bilharzial cirrhosis: further studies with a report on 355 operations. *Surgery*. 1967;61(2):169–176. PMID: 6016965
44. Eramishantsev A.K. *Proshloe i nastoyashchee khirurgii portal'noy gipertenzii: vzglyad na problemu*. Available at: <https://gastroportal.ru/stati-dlya-spetsialistov/proshloe-i-nastoyashchee-hirurgii-portalnoy-gipertenzii-vzglyad-na-problemu.html?ysclid=18mysp0ekr235873658> [Accessed September 29, 2022]. (In Russ.).
45. Sugiura M, Futagawa S. Esophageal transection with paraesophagogastric devascularizations (the Sugiura procedure) in the treatment of esophageal varices. *World J Surg*. 1984;8(5):673–679. PMID: 6506734 <https://doi.org/10.1007/BF01655762>
46. Sugiura M, Abe H, Ichihara S. Surgical treatment of portal hypertension and its prognosis. *Naika*. 1967;19(2):256–266. PMID: 6052273
47. Idezuki Y, Sugiura M, Sakamoto K, Abe H, Miura T, Hatano S, et al. Rationale for transthoracic esophageal transection for bleeding varices. *Dis Chest*. 1967;52(5):621–631. PMID: 5299403

<https://doi.org/10.1378/CHEST.52.5.621>  
**48.** Orozco H, Juarez F, Uribe M, Hernandez J, Ordorica J, Armenta R, et al. Sugiura procedure outside Japan: the Mexican experience. *Am J Surg.* 1986;152(5):539–542. PMID: 3777335 [https://doi.org/10.1016/0002-9610\(86\)90224-2](https://doi.org/10.1016/0002-9610(86)90224-2)

**49.** Mercado MA, Takahashi T, Rojas G, Prado E, Hernández J, Tielve M, et al. Surgery in portal hypertension. Which patient and which operation. *Rev Invest Clin.* 1993;45(4):329–337. PMID: 8235134

**50.** Fandeyev EE, Lyubiviy ED, Gon-

çalvez GD, Sysoyeva EP, Kitsenko EA. Extrahepatic portal hypertension and portal vein thrombosis (review). *Annaly khirurgicheskoy gepatologii = Annals of HPB Surgery.* 2015;20(1):45–58. (In Russ.). <https://doi.org/10.16931/1995-5464.2015145-58>

**51.** Nazzyrov FG, Devyatov AV, Babadjanov AKh, Ruziboev SA. Results of gastroesophageal collector total dissociation in patients with portal hypertension. *J Life Sci Biomed.* 2016;6(5):115–119.

**52.** Orloff MJ. Fifty-three years' experience with randomized clinical tri-

als of emergency portacaval shunt for bleeding esophageal varices in cirrhosis: 1958–2011. *JAMA Surg.* 2014;149(2):155–169. PMID: 24402314 <https://doi.org/10.1001/jamasurg.2013.4045>

**53.** Orloff MJ, Isenberg JI, Wheeler HO, Haynes KS, Jinich-Brook H, Rapier R, et al. Liver transplantation in treatment of acutely bleeding esophageal varices in cirrhosis. *Transplant Proc.* 2010;42(10):4101–4108. PMID: 21168637 <https://doi.org/10.1016/j.transproceed.2010.09.035>

### Информация об авторе

**Андрей Юрьевич  
Анисимов**

проф., д-р мед. наук, заведующий кафедрой неотложной медицинской помощи и симуляционной медицины Института фундаментальной медицины и биологии ФГАОУ ВО «Казанский (Приволжский) федеральный университет», <https://orcid.org/0000-0003-4156-434X>, [aanisimovbsmp@yandex.ru](mailto:aanisimovbsmp@yandex.ru)

### Information about the author

**Andrey Yu. Anisimov**

Prof., Dr. Sci. (Med.), Head of the Department of Emergency Medical Care and Simulation Medicine, Institute of Fundamental Medicine and Biology of Kazan (Volga Region) Federal University, <https://orcid.org/0000-0003-4156-434X>, [aanisimovbsmp@yandex.ru](mailto:aanisimovbsmp@yandex.ru)

Статья поступила в редакцию 22.03.2022;  
 одобрена после рецензирования 17.05.2022;  
 принята к публикации 28.09.2022

The article was received on March 22, 2022;  
 approved after reviewing May 17, 2022;  
 accepted for publication September 28, 2022