

**КАЗАНСКИЙ ФЕДЕРАЛЬНЫЙ УНИВЕРСИТЕТ**  
**ИНСТИТУТ ФУНДАМЕНТАЛЬНОЙ МЕДИЦИНЫ И БИОЛОГИИ**  
*Кафедра стоматологии и имплантологии*

Р.Г. ХАФИЗОВ, Д.А. АЗИЗОВА, А.К. ЖИТКО, Р.К. ЖИТКО

**ДЕНТАЛЬНАЯ ИМПЛАНТОЛОГИЯ:ОСНОВЫ**

Учебно-методическое пособие

**Казань – 2021**

**УДК 330.1**

**ББК 65.01**

*Рекомендовано к изданию  
Учебно-методической комиссией ИФМиБ КФУ  
(протокол № 1 от 16 сентября 2021 г.)*

Рецензент: Доктор медицинских наук., профессор кафедры терапевтической стоматологии Федерального государственного бюджетного образовательного учреждения высшего образования "Казанский государственный медицинский университет" Министерства здравоохранения Российской Федерации И.И.Гиниятуллин

**Хафизов Р.Г., Азизова Д.А., Житко А.К., Житко Р.К.**

Дентальная имплантология: основы: учебно-методическое пособие / Р.Г. Хафизов, Д.А. Азизова, А.К. Житко, Р.К. Житко – Казань: Казанский федеральный университет, 2021. – 57 с.

Данное пособие составлено в соответствии с современной структурой изучения учебных медицинских дисциплин и является дополнением к дисциплинам «Хирургическая стоматология», «Имплантология». Его специфика заключается в том, что в нем не только изложено краткое содержание тем учебного курса, но разъяснены основные термины понятия данного предмета, представлен комплекс проблемных ситуаций и вопросов для самоконтроля, даны тесты и задачи. Учебное пособие предназначено для студентов стоматологов, аспирантов и преподавателей.

© Казанский федеральный университет, 2021  
© Хафизов Р.Г., Азизова Д.А., Житко А.К., Житко Р.К., 2021

## СОДЕРЖАНИЕ

Введение.....	4
1. История развития имплантологии .....	5
2. Феномен остеоинтеграции. Предпосылки и факторы, влияющие на взаимодействие имплантата с костной тканью .....	9
3. Применение биокomпозиционных материалов в стоматологической имплантологии и реконструктивной хирургии полости рта .....	11
4. Показания и противопоказания к стоматологической реабилитации с помощью дентальных имплантатов.....	24
5. Диагностика и планирование имплантации. Инструментарий .....	277
6. Хирургический шаблон .....	31
7. Хирургические методики дентальной имплантации .....	34
8. Ортопедический этап имплантологического лечения .....	41
9. Периоперационное сопровождение .....	46
10. Профилактика и лечение осложнений стоматологической имплантации.....	50
Вопросы для самоконтроля .....	5252
СПИСОК ЛИТЕРАТУРЫ.....	53

## ВВЕДЕНИЕ

В последние десятилетия дентальная имплантация стала междисциплинарным направлением медицинской науки, вобравшим в себя проблемы не только хирургической и ортопедической стоматологии, но и биологии, физиологии, биомеханики, медицинского материаловедения и биотехнологии. Дентальная имплантация продолжает развиваться в различных направлениях, став общепризнанным, доступным и эффективным методом лечения различных форм адентии.

Хотелось бы обратить внимание, на правильность написания слова «имплантат». В отечественной стоматологии это слово появилось в конце XIX века – в 1891 году Николай Знаменский, доктор медицины, профессор Московского университета использовал термины «имплантация» и «зубной имплантат» в своей первой работе «Имплантация искусственных зубов». Вариант «имплантат» вы встретите в большинстве русскоязычных энциклопедий, словарей и справочников, как профессиональных, так и посвященных русскому языку. Вариант «имплант» появился в нашем языке значительно позже – это калька от английского глагола «to implant», который переводится как «внедрять», «вживлять». А происхождение у английского слова точно такое же – из латыни. Хотя эта версия слова в официальных словарях не встречается, но получила широкое распространение в просторечье и в околонаучных публикациях.

## 1. ИСТОРИЯ РАЗВИТИЯ ИМПЛАНТОЛОГИИ

Дентальная имплантация на сегодняшний день является одним из самых актуальных и бурно развивающихся направлений в стоматологии. Однако, этот современный способ замещения отсутствующих зубов имеет весьма длинную историю. Археологические находки указывают на то, что вопрос восстановления целостности зубных рядов интересует человечество уже несколько тысяч лет. Так, к примеру, на юге Франции был найден череп со свидетельством попытки восстановить утрату зуба сразу после его потери при помощи имплантата из кобальт-хромового сплава (рисунок 1). Было установлено, что найденному черепу более 2000 лет, а установленный имплантат выполнял функцию жевания. Кроме того, в Гондурасе найден череп, возраст которого оценивают в 1500 лет. На нижней челюсти этого черепа, во фронтальной ее части установлен имплантат из слоновой кости, который очевидно был установлен в альвеолу сразу после утраты своего зуба. [Enkling, 2019].



Рисунок 1. Череп, найденный на юге Франции, с имплантатом из кобальт-хромового сплава

В современной истории впервые задокументированные сведения о дентальной имплантации относятся к началу 18 века. John Hunter экспериментальным способом добился васкуляризации установленного петуху не до конца сформировавшегося зуба, после чего повторил эксперимент на людях. Позже Maggiolo установил в качестве имплантата искусственный корень из золота. Несмотря на то, что уровень инженерной мысли, а также развитие механики были достаточно прогрессивными для того времени, результаты дентальной имплантации оказались негативными, так как не были изучены не только процессы остеоинтеграции, но и вопрос асептики и антисептики. Поэтому на длительное время от идеи дентальной имплантации отказались [Грачева, 2019].

В конце XIX века после разработки принципов биосовместимости, родоначальник российской имплантологии Н.Н. Знаменский добился значительных успехов, имплантируя собакам фарфоровые зубы. Кроме того, он изучал взаимодействие искусственных корней из различных материалов: каучука, стекла, фарфора, с тканями челюстей. Накопленный опыт позже лег в основу его труда “Имплантация искусственных зубов”, который был доложен на IV Пироговском съезде в 1891 году. Понятие “имплантат” трактовалось им как небиологической природы предмет, предназначенный для длительного функционирования после введения его в организм. Он впервые высказал мысль о том, что установка имплантата более целесообразна в восстановившуюся кость, чем в лунку зуба. При этом он первый сконструировал сквозное отверстие в апикальной части имплантата. Конструкция получила название “окончатой” и предназначалась для врастания в него кости. [Кравчук, 2016].

Э.Я. Варес стал основоположником второго этапа формирования имплантологии в СССР. Он занимался изучением асептического воспаления в результате введения в подкожную соединительную ткань животных целлулоидных стерильных трубочек. Однако в результате многочисленных испытаний метод оказался неудачным. В медицинских источниках появились статьи с негативной оценкой метода замещения отсутствующих зубов с помощью имплантации, что, в конечном счете, в 1958 году привело к появлению Указа Минздрава о запрете дентальной имплантации в отечественной стоматологической практике.

Тем временем за рубежом имплантология продолжала бурно развиваться. Определенным прорывом для мировой дентальной имплантологии стало открытие феномена остеоинтеграции имплантатов на основе титана с костной тканью. Открывший данный феномен шведский профессор Per-Ingvar Branemark сформулировал постулаты для успешного протезирования с опорой на дентальным имплантаты – атравматичность, чистота поверхности, равенство размеров и формы конструкции и костного ложа, стерильность, что, в конечном счете, приводило к полному сращению имплантата с костью, то есть остеоинтеграции. Интересным является факт, что Бранемарк не являлся дантистом, а само открытие понятия об остеоинтеграции было далеко от стоматологии. Он занимался изучением посттравматических явлений в костном мозге и костной ткани, для чего вживлял в кости животных оптические камеры с корпусом из титана. Было установлено, что титан наиболее устойчив к коррозии и химическим воздействиям, благодаря

чему именно титан был выбран в качестве корпуса для оптических камер.

После окончания экспериментов Бранемарк обратил внимание на то, что повторно эти камеры использовать было нельзя, так как благодаря свойству биоинертности титановая камера стала фактически частью самой кости. Позже он предложил использовать титановые конструкции в дентальной имплантологии, а имплантаты конструировать из двух частей. Одна из них внутрикостная, устанавливаемая непосредственно в альвеолу кости, а вторая – абатмент, который необходим в качестве основы для коронковой части. Так во главе с Бранемарком появилась западноевропейская школа дентальной имплантологии [McClarence, 2003].

На основе накопленных теоретических знаний и практических навыков в 1978 году в Гарварде была проведена «Первая согласительная конференция по одонтоимплантации». Тут же были разработаны стандарты лечения с применением дентальных имплантатов. На следующей конференции, которая состоялась в Вашингтоне в 1988 году, было утверждено, что дентальная имплантация является полноценным практическим методом клинической стоматологии, и больше не является научным методом в стадии разработки. [Грачева, 2019].

Советский Союз оказался отстранен от всего имплантологического мира почти на 30 лет. Лишь в 1979 году начались исследования по разработке собственного инструментария и материалов. Наконец, 4 марта 1986 года Минздравом СССР был издан указ № 310 «О мерах по внедрению в практику методов ортопедического лечения с использованием имплантатов», благодаря которому советская имплантология получила шанс развиваться наравне с самыми передовыми мировыми стандартами. Отечественная имплантология того времени развивалась благодаря таким выдающимся ученым как М.З. Миргазизов, А.С. Черникис, Т.Г. Робустова, Э.Г. Амрахов, И.В. Балуда, А.А. Кулаков и др [Пашков, 2008].

Краткая история:

1931г. Гондурас, д-р Рорепое, фрагмент нижней челюсти инка с имплантатами из панциря морских мидий VI в. до н.э. 1998г. Сообщение о найденном во Франции черепе женщины с металлическим имплантатом в нижней челюсти I.P. Bernadou Iv. н.э. Прямых доказательств использования зубных имплантатов в VI-XVII в.в. н.э. пока нет.

1809г. Maggiolo установил имплантат из золота.

1886-1887г.г. Edmunds и Harris имплантировали корни из свинца, несущие платиновый штифт и фарфоровую коронку.

1891г. Н. Знаменский собственный опыт применения имплантатов.

1895г. Vonwell использовал трубки из золота и иридия. 1898г. Scholl-рифлённый фарфор.

1915г. Greenfield – полая корзиночка из иридиевой проволоочки с золотым припоем. Шлицевой замок.

1936г. С. Venable предложил ондофазный имплантат из сплава «Виталиум» хром-кобальт-молибден.

1941г. Н. Dahl-первый субпериостальный имплантат.

1947г. Formigini разработал односпиральный имплантат из нержавеющей стали и титана.

1950г. U. Pasqualini – изучил реакцию костной ткани на имплантат.

1951г. В качестве материала для имплантологии стали использовать титан.

1959г. S. Tramonte – наиболее удачная конструкция в виде винта.

1965г. P.I. Branemark- предложена разборная конструкция имплантов.

1969г. L. Linkow – изобрёл пластиночный вариант имплантата.

1978г. – конференция в Гарвардском университете «Имплантация: польза и риск». Итоговая резолюция признала дентальную имплантологию научно обоснованным перспективным направлением в реабилитации больных с различными формами адентии.

1982г. Торонто. P.I. Branemark. Первая конференция по проблемам морфологического взаимодействия имплантатов с костной тканью.



## 2. ФЕНОМЕН ОСТЕОИНТЕГРАЦИИ. ПРЕДПОСЫЛКИ И ФАКТОРЫ, ВЛИЯЮЩИЕ НА ВЗАИМОДЕЙСТВИЕ ИМПЛАНТАТА С КОСТНОЙ ТКАНЬЮ

Функционирование внутрикостного имплантата в кости обеспечивается процессом Osteointegration- это желаемая связь между костью и имплантатом, возникающая после его установки.

Признаки этой связи:

- Неподвижность имплантата (анкилоз);
- Тесный контакт с костной тканью без признаков воспаления;
- Отсутствие на рентгеновском снимке признаков разряжения костной ткани или интервала между имплантатом и костью;
- Все соседние ткани в нормальном состоянии.

Остеоинтеграция – это прямая структурная и функциональная связь между живой костной тканью и поверхностью вживленного в нее имплантата на молекулярном уровне.

Явление было открыто в 1965 году ученым из Швеции – **Пер-Ингваром Бранемарком**. Профессор возглавлял группу исследователей в Университете Гетеборга проводивших исследования, которые были направлены на изучение аспектов восстановления и регенерации кости после травмы. Вживив титановый датчик в тазобедренную кость кролика, Бранемарк обнаружил, что вынуть его не представляется возможным, так как он полностью сросся с костной тканью. Таким образом, феномен остеоинтеграции был открыт совершенно случайно.

На основании этого явления был сделан вывод о биоинертности титана, а последующие исследования привели к созданию наиболее прогрессивной системы протезирования за всю мировую историю стоматологии.

Остеоинтеграция является положительным ответом костной ткани на внедрение инородного тела – имплантата. Для того чтобы остеоинтеграция произошла, необходимо два основных условия: имплантат из качественного материала и достаточный объем костной ткани. Если у пациента имеется резорбция кости, то перед имплантацией зубов обязательно проводится костная пластика. С ее помощью создается необходимый объем костной ткани для надежной и безопасной установки имплантата. Также сопутствующими факторами успешности приживления имплантата будут являться: мастерство хирурга-имплантолога и соблюдение пациентом всех необходимых рекомендаций.

Приживление дентального имплантата в кость челюсти происходит на протяжении 4 месяцев на нижней челюсти и 6 месяцев на верхней. После этого времени имплантат становится полноценным "корнем" зуба, который может выдерживать обычную для здорового зуба нагрузку. Поэтому установка абатмента, за исключением случаев немедленной нагрузки, и постоянной коронки производится после полного срастания костной ткани с пористой поверхностью титанового стержня.

Однако, достижение остеоинтеграции между костью и имплантатом не гарантирует на 100% успешность имплантации, хоть и является ключевым моментом в ней. В некоторых случаях даже при наступлении остеоинтеграции неудача может быть вызвана неправильным выбором места для установки имплантата или некачественно проведенным протезированием на имплантате.

### **3. ПРИМЕНЕНИЕ БИОКОМПОЗИЦИОННЫХ МАТЕРИАЛОВ В СТОМАТОЛОГИЧЕСКОЙ ИМПЛАНТОЛОГИИ И РЕКОНСТРУКТИВНОЙ ХИРУРГИИ ПОЛОСТИ РТА**

Одной из сложнейших задач челюстно-лицевой хирургии является устранение костных дефектов. Костные аутотрансплантаты в имплантологии используют на базе основных методов костно-реконструктивной хирургии челюстно-лицевой области. Аутогенный костный трансплантат считается на сегодняшний день золотым стандартом при реконструктивных вмешательствах в полости рта. Приживление трансплантата происходит в результате процессов резорбции и ремоделирования кости, и сопровождается некоторым уменьшением его объема. Скорость и объем резорбции зависят от многих факторов, таких как размер, качество, конгруэнтность костного трансплантата и принимающего ложа, биомеханических свойств и фиксации к окружающей кости. Однако на практике использование аутокостей сопряжено с определенными трудностями, связанными с риском инфицирования их во время забора, недостаточным объемом материала для последующего заполнения дефекта, нанесением больному дополнительной травмы, а также нежеланием пациентов испытывать дополнительный дискомфорт. В целях создания условий для ускорения процессов остеогенеза было предложено много остеопластических материалов органического и неорганического происхождения, изготовленных из биологических, синтетических компонентов, а также их комбинаций. Все материалы для регенерации кости по происхождению делятся на аутогенные, аллогенные, ксеногенные и аллопластические или синтетические, в том числе полученные из природных минералов, кораллов.

В имплантологии остеопластические материалы чаще всего применяются в сочетании с техникой направленной костной регенерации. С целью предупреждения миграции эпителиальных клеток в межклеточные пространства в имплантологии используют специальные мембраны. На данный момент применение барьерных мембран в сочетании с остеопластическими материалами позволяет получить прогнозируемый результат.

Критерии идеального остеопластического материала были разработаны Edward S. Cohen (*табл. 1*).

Таблица 1.

**Критерии идеального материала для имплантации (по Edward S. Cohen)**

Критерии	Материал для трансплантации			
	Аутотрансплантат из гребня подвздошной кости	Аутотрансплантат из полости рта	Аллоимплантат деминерализованной лиофилизированной кости	Аллопластический имплантат
Остеоиндуктивность	+++	+	++	—
Остеокондуктивность	+++	++	++	+
Немедленный остеогенный	+++	+	++	+
Индукция цементагенеза	+++	+	++	—
Безопасность	+	+++	+++	+++
Отсутствие миграции	+++	+	++	+
Доступность	+++	+++	++	—
Замещение	+	+	+++	+++

При лечении различных заболеваний и травм применяют имплантаты-конструкции из металлов, керамики, углерода, полимеров, способные выполнять в живом организме определенную функцию. Ввиду этого имплантат должен быть совместим со средой, в которой он будет находиться, и обладать физико-механическими свойствами и электрохимическим поведением, необходимым для выполнения заданной функции. Для обеспечения доступности имплантатов желательны также относительная простота и дешевизна их производства.

Успех лечения при использовании любого имплантата зависит в первую очередь от его биохимической и биомеханической совместимости с тканями живого организма. Ткани организма представляют собой биологическую систему, которая реагирует на введение имплантата изменением собственной структуры вплоть до разрушения.

Под биохимической совместимостью понимается отсутствие воспалительных процессов и иммунных реакций, а в результате — отсутствие отторжения имплантата. Биомеханическая совместимость означает отсутствие перегрузок и микросдвигов по поверхности раздела системы имплантат—ткань организма. Система имплантат—ткань

организма в процессе заживления не должна допускать микродвижений, даже в период послеоперационной мобилизации, когда орган ограниченно незначительно активен. Это позволяет обеспечить необходимое кровоснабжение.

Основными задачами при разработке имплантатов являются поиск материалов, которые обладают эластичными свойствами и вызывают минимальную реакцию окружающих тканей и надежных способов фиксации к тканям организма, обеспечивающих длительное функционирование. До сих пор остаются недостаточно изученными возможности регенерации тканей пародонта и кости при использовании аллопластических (синтетических) материалов. В настоящее время продолжается поиск новых материалов и методов для увеличения объема костной ткани альвеолярного гребня с учетом особенностей регенераторных процессов, анатомической и структурной специфики костной ткани в конкретной клинической ситуации.

В настоящее время разработаны новые материалы для имплантологии: беспористые и пористые сплавы с памятью формы на основе никелида титана, проявляющие при температуре тела эластичные (резиноподобные) свойства.

Созданные из сплавов с памятью формы имплантаты обладают высокой стабильностью физико-механических характеристик в течение длительного времени и возможностью программного управления параметрами формоизменения, в результате они не только выполняют возложенную на них функциональную задачу, но и являются неотъемлемой частью структуры организма. Имплантированная в организм конструкция из сплава с памятью формы деформируется в соответствии с закономерностями эластичного поведения тканей организма, обеспечивая гармоничное функционирование.

В настоящее время за рубежом существует большое количество разнообразных биопластических материалов, которые обладают остеокондуктивными и/или остеоиндуктивными свойствами. Материалы, содержащие практически чистый гидроксиапатит (ГА) Ortomatrix, проявляют главным образом кондуктивные свойства. Другая группа материалов представляет из себя либо полностью или частично деминерализованную костную ткань, либо некоторые компоненты данной ткани, а также их сочетания с факторами роста и/или биологически активными субстанциями, обладающими способностью индуцировать

остеогенез или направленно влиять на обменные процессы в формирующейся де ново кости.

Известно, что в индукции остеогенеза важную роль играют морфогенетические белки и группа факторов, таких как трансформирующий фактор роста, тромбоцитарный фактор роста, инсулиноподобный фактор роста 1-го и 2-го типов. В соответствии с указанными свойствами и биоматериалы подразделяются на две большие группы: остеокондуктивные и остеоиндуктивные. Первые, как правило, имеют прочную структуру, повторяющую форму утраченной кости и при имплантации выполняют формообразующую и опорную функции. Вторые всегда представлены в виде композиции, в которой присутствуют компоненты, способные индуцировать остеогенез, т.е. формирование новой кости из клеток-предшественников в зоне имплантации.

Однако иногда достаточно сложно провести границу между этими двумя видами материалов, так как в литературе имеются данные об остеоиндуктивных свойствах некоторых разновидностей ГА, наиболее известных практически хирургам-стоматологам ("Остим" или комбинации ГА с кожным ксеноколлагеном "Коллапан", "Коллапол"). По нашему мнению, при этом необходимо различать тип возникающей остеоиндукции. В одном случае вещества, входящие в состав материала, способны оказывать либо сами по себе, либо в сочетании с другими составляющими непосредственное воздействие на клетки-предшественники и тем самым индуцировать эктопический остеогенез. Другой тип индукции может осуществляться за счет воздействия на костную ткань хозяина формообразующей системы имплантата, так называемого "дома", где близлежащие тканевые элементы костной ткани распознают имплантированный материал и на нем начинают строить новую кость. Последний процесс происходит только в непосредственной близости от нативных костных структур, тогда как индукция эктопического остеогенеза возможна в любой соединительной ткани (СТ), сколь угодно удаленной от кости.

В настоящее время основные биоматериалы для восстановления костных дефектов получают из костной и/или хрящевой ткани различных животных и человека. Часто для изготовления композиционных материалов используются компоненты и других видов СТ (кожа, сухожилия, твердая мозговая оболочка и т.д.).

Наиболее подходящими для имплантации и последующей биоинтеграции несомненно являются аутотрансплантаты (так называемый

золотой стандарт), которые готовятся из собственной кости пациента и этим полностью исключают основные иммунологические и большинство инфекционных осложнений. Однако такой материал должен браться непосредственно перед трансплантацией, в противном случае клиника должна иметь костный банк для хранения, что в реальности доступно только крупным специализированным учреждениям из-за очень высокой стоимости приготовления и консервации такого рода продукции. Кроме того, возможности получения значительных количеств аутоматериала весьма ограничены, а его получение связано с нанесением дополнительных травм и созданием неудобств для пациента. По этим и другим причинам применение аутоматериалов не столь широко распространено в клинической практике хирургов-стоматологов. Тем не менее, такая тактика хирургического лечения дефектов костной ткани является хорошо известной.

В настоящее время существуют композиционные системы, содержащие кроме элементов костного матрикса стволовые стромальные клетки-предшественники костного мозга, что позволяет существенно ускорить процесс образования кости при таком виде трансплантации. Однако этот тип имплантации и репарации наряду с явными достоинствами имеет и свои серьезные трудности, заключающиеся в трудоемкости приготовления материала, поддержания его стерильности и нанесении дополнительной травмы для пациента в момент забора у него костного мозга. В конечном счете, хотя метод и менее травматичен, чем аутооттрансплантация, но по ряду параметров сходен с ним.

Более широкое применение в хирургической практике стоматологов, особенно за рубежом, нашли биокомпозиционные материалы, имеющие алло- или ксеногенное происхождение, чаще в сочетании с искусственно полученными материалами. Соответственно источником для получения аллоимплантов служат материалы от доноров того же вида, а для ксеноимплантов — других видов животных. Среди остеокондуктивных материалов этого типа следует назвать "Bio-Oss", Geistlich Biomaterials (Швейцария), полученные на основе бычьего ГА, который в настоящее время находит все большее применение при хирургическом лечении периодонта, часто в сочетании с синтетически полученными пептидами.

Применение других известных остеокондуктивных материалов ("Коллапан", "Остим-100") затрагивает практически все виды хирургической коррекции костной ткани в стоматологии. Для них характерно высокое содержание ГА и практически полное отсутствие

белковых составляющих в отличие от препаратов из природных источников. Синтетические ГА обладают более высокой химической чистотой, определенными структурными качествами, но при этом не имеют архитектурных особенностей натуральной кости. Все эти материалы в той или иной степени способствуют формированию костной ткани в местах их имплантации, особенно в местах прилегания к новообразующейся кости. В то же время из-за слабо выраженных индуктивных свойств данные материалы часто не удовлетворяют требованиям хирургов. Реально большим спросом пользуются материалы, изготовленные из частично или полностью деминерализованной, лиофильно высушенной кости "Allograft", "Allogro" (Cera-Med, США), "D-Min Osteotech" (США). Получение их из костей человека основано на низкотемпературной декальцификации и лиофильном высушивании в замороженном состоянии. После тщательной проверки и соответствующей стерилизации эти материалы тестируются как остеоиндуктивные. Неслучайно данная группа материалов являлась объектом пристального изучения за последние 20 лет прошлого столетия. Много исследований посвящено их практическому применению в хирургической стоматологии, челюстно-лицевой хирургии, ортопедии и травматологии. В практической стоматологии они применяются при пародонтологических операциях, для подготовки кости альвеолярных отростков перед имплантацией, при синуслифтинге и пластике альвеолярного отростка челюстей.

К недостаткам этих материалов можно отнести наличие у них, хотя и незначительной, иммунологической активности, приводящей в определенном числе случаев к развитию воспаления и отторжению имплантата. Кроме того, все эти материалы зарубежного производства, имеют высокую стоимость, что ограничивает их массовое применение.

Альтернативой ауто- и аллоимплантатам явились материалы из ксенотканей, в основном на основе ксеноколлагена и ксенокости. Это направление позволило создать ряд материалов для применения в хирургической стоматологии, челюстно-лицевой хирургии и травматологии.

Установлено, что при имплантации ксенокости (high purified bovine xenograft Lubbos T-650, Франция) не наблюдается повышения иммунологических реакций, частоты воспаления или каких-либо других отрицательных реакций со стороны имплантата. Результаты, полученные исследователями, показали, что данная группа материалов может с



успехом использоваться для заполнения костных дефектов в качестве остеокондуктивных и остеоиндуктивных.

**Наиболее важными требованиями к биопластическим материалам, и к костнопластическим в частности, являются нетоксичность, антигенность и индуктивность. Кроме того, для определенного вида хирургических вмешательств на костях требуются материалы, обладающие наряду с вышеуказанными свойствами хорошими пластическими характеристиками для создания необходимых конфигураций при заполнении объемных полостей и/или тканевых дефектов.**

### **Классификация мембран в стоматологии**

На сегодняшний день в стоматологии классифицируют две основные группы мембран: резорбируемые и нерезорбируемые. По происхождению они разделяются на аллогенные, аутогенные, ксеногенные и аллопластические.

Мембраны для НТР должны иметь высокую биосовместимость, обладать достаточными барьерными свойствами, создавать и удерживать пространство для формирования кости, обладать достаточной резистентностью к агрессивным факторам тканевой среды, жестко надежно фиксироваться, способствовать заживлению раны.

Если говорить о так называемых резорбируемых мембранах, то существует два класса биологически рассасывающихся изделий. Первый - синтетические полимеры и их химические модификации. Второй класс - ксеноколлагены (животного происхождения). Материалы первой категории под действием гидролиза разлагаются на маленькие фрагменты и подвергаются фагоцитозу. Коллагены рассасываются под действием фермента коллагеназы и протеазы. Касаемо нерассасывающихся мембран, существуют всеобъемлющие клинические и экспериментальные данные о растягивающимся политетрафторэтиленовым мембранам e-PTFE и мембранам PUR из алифатического полиэфируретана. . Применение находят и мембраны сетчатой формы из сульфата кальция или титана. Сегодня предпочтительными являются два типа мембран: рассасывающиеся коллагеновые мембраны и нерассасывающиеся растягивающиеся мембраны из политетрафторэтилена.

В качестве резорбируемых (рассасывающихся) мембран используются коллаген, полимеры глицериновой или молочной кислоты

или их кополимеры. Первым рассасывающимся барьером для НТР, одобренным FDA, был комбинированный многослойный матрикс, состоящий из полимеров молочной и лимонной кислот (GUIDOR). Матрикс предотвращает прорастание эпителия. Безопасность и эффективность данного барьера впервые исследованы в 1992 году Gottlow et al. Рассасывающиеся мембраны использовались для закрытия интерпроксимальных дефектов у обезьян. После операций наблюдалось незначительное воспаление или его отсутствие, воспалительная инфильтрация гистологически не определялась. Новый цемент с волокнами периодонтальной связки достигал корональной границы барьера через 1 месяц, а через 3 месяца происходило разрастание костной ткани. Барьер почти полностью резорбировался через 6 месяцев. Другой рассасывающийся барьер, одобренный FDA, сделан из очищенных полимеров молочной и гликолидной кислоты, и представляет собой однослойный матрикс (RESOLUT). Безопасность и эффективность данного барьера исследовались Quinones et al. на обезьянах. В 1995 году Quinones и Caffesse доказали, что результаты, достигнутые при использовании данного рассасывающегося барьера, сопоставимы с результатами нерассасывающегося ПТФЭ. В нашей стране резорбируемые мембраны "Пародонкол" и "Гапкол" производятся ЗАО "Полистом" (Москва). Недостатком применения коллагеновых мембран у человека связано с возникновением антигенного конфликта. По данным Hyder et al., имплантация чужеродного коллагена ведет к возникновению иммунного ответа. Это же отмечают многие отечественные исследователи. Кроме того, резорбируемые мембраны не всегда сохраняют стабильные свойства в условиях раны.

Преимуществом рассасывающихся мембран является то, что снижается нагрузка на пациента благодаря отсутствию операции по удалению мембран, что обеспечивает защиту структур мягких и костных тканей. Особенно важно отметить, что на этапе имплантации биологически совместимыми должны быть не только рассасывающиеся мембраны, но и побочные продукты их разложения. Кроме того, на момент рассасывания мембраны должна произойти регенерация поврежденного участка костной ткани.

Считается, что идеальный период регенерации составляет 3 месяца.

Достоинством резорбируемых мембран так же является быстрое заживления мягких тканей над имплантатами, и над неровными контурами костной ткани (происходит при пересадке костных блоков) и

простота использования. Следует отметить, что при увлажнении резорбируемые мембраны слипаются с поверхностью, что облегчает их фиксацию; при оголении резорбируемой мембраны происходит рассасывание оголенного участка без развития воспалительной реакции.

К недостаткам резорбируемых мембран относят отсутствие возможности поддержки объема для получения необходимого объема костной ткани (не более 2 мм.); и нерезорбируемые мембраны не предотвращают компрессионного действия мягких тканей на зону регенерации, так как мембраны слипаются с поверхностью. Это приводит к формированию меньшего объема костной ткани и отсутствию возможности получения сглаженных переходов от горизонтальной поверхности альвеолярного гребня к вертикальной.

Однако в клинической практике диапазон рассасывания резорбируемой мембраны колеблется в период от 2 до 6 месяцев, и не требуют дополнительного вмешательства по удалению. Нерезорбируемые мембраны необходимо удалять в период от 6 до 9 месяцев. При применении резорбируемых мембран результаты зависят от сроков биодеградации мембран.


При использовании нерезорбируемых мембран результат зависит от варианта заживления хирургической раны: с обнажением мембраны и чаще с развитием воспаления – вторичным натяжением, или без обнажения мембраны – первичным натяжением

Нерезорбируемые мембраны, можно назвать вершиной эволюции восстановления костной ткани, так как именно при помощи них можно проводить реконструкцию альвеолярного гребня одновременно по горизонтали и по вертикали, а так же создавать гладкий контур поверхности альвеолярного гребня. Осваивание техники установки мембран, работы мягкими тканями и ушивания позволяет восстанавливать костную ткань во всех участках альвеолярного гребня верхней и нижней челюстей, и практически в любых физиологических объемах.

Нерезорбируемые мембраны из никелид титана. Их особенность и применение в стоматологии.

Так же, имеется разработка пористой мембраны из сплава никелида титана для направленной тканевой регенерации кости, создающая оптимальные условия для доступа кислорода, диффузии питательных веществ иммиграции клеток, предшественников остеобластического ряда в

область повреждения, обладает барьерными и остеокондуктивными свойствами; создает и удерживает пространство для формирования кости; обладает достаточной резистентностью к агрессивным факторам тканевой среды, обеспечивает лучшую регенерацию тканей, а также способствует хорошей фиксации мембраны на стенках дефекта за счет заданной формы. Данная мембрана может успешно применяться для формирования объема и качества кости по вертикали при восстановлении дефектов зубных рядов с использованием внутрикостных имплантатов как в клинической стоматологии, так и в ветеринарной медицине.



Главным препятствием реституции больших по объему дефектов кости является прорастание с периостальной поверхности соединительной ткани, что обусловлено более высокой скоростью миграции фибробластов по сравнению с остеогенными клетками. Это может полностью или частично ингибировать процесс репаративного костеобразования и явиться причиной замещения дефекта плотной соединительной тканью по типу рубцовой. Для обеспечения оптимальных условий для формирования органотипичного регенерата разработана методика направленного репаративного остеогенеза с использованием мембранной технологии, препятствующей прорастанию соединительной ткани. Новые возможности возникли благодаря внедрению медицинских технологий, связанных с применением имплантатов на основе никеля и титана, которые по механическим характеристикам приближаются к костной ткани и являются биосовместимыми. Имплантат из сетчатых конструкций никелида титана обладает хорошей биосовместимостью, остеокондуктивными, остеоиндуктивными и остеопластическими свойствами, купирует воспалительный процесс и может с успехом применяться для замещения объемных полостных дефектов костей. Результаты проведенного исследования показали, что в периостальной области дефекта на поверхности имплантата формируется слой плотной

соединительной ткани, который выполняет функцию биологического защитного барьера и препятствует прорастанию параоссальной соединительной ткани. При этом возмещение дефекта осуществляется губчатой костью, объемная плотность которой на всех этапах эксперимента более чем в полтора раза превышала контрольные показатели, а ее минеральный состав к концу эксперимента приближался к показателям губчатой кости неповрежденного метафиза. Репаративное костеобразование осуществляется по типу прямого интрамембранного и аппозиционного остеогенеза. Ни в одном из случаев не наблюдалось признаков воспалительного процесса, что подтверждает полученные нами ранее данные. Микропористая структура поверхностного слоя нитей имплантата облегчает адгезию остеообластов, остеоинтеграцию и остеоиндуктивные свойства. Благодаря капиллярным свойствам имплантата происходит адсорбция эндогенных костных морфогенетических белков, функциональная активность которых обеспечивает остеоиндуктивность имплантата.

Несмотря на некоторые положительные моменты, все известные мембраны имеют следующие недостатки: препятствуют миграции защитных клеток; отслаиваются от стенок дефекта; требуют использования дополнительных элементов фиксации в виде различных винтов, пинов; не всегда сохраняют заданную форму гребня альвеолярного отростка.

Несмотря на пристальный интерес к никелиду титана, сведения о его совместимости с клетками и тканями человека являются неполными и противоречивыми.

Установлено, что никелидтитановые элементы имплантата обеспечивают аффинитет к костной ткани, вращение ее в трехмерную структуру имплантата и наиболее благоприятные условия для адгезии и функционирования периваскулярных клеток, что способствует экспрессии остеогенных факторов и остеогенной дифференцировке клеток, массовому накоплению минерализованного матрикса. Это активизирует остеогенез в предимплантационной зоне и позволяет сформировать остеоинтегративное соединение и замещение дефекта в наиболее ранние сроки. Имплантат из сетчатых конструкций никелида титана является не только эффективным остеоиндуктором, обеспечивающим пролонгированную активизацию репаративного костеобразования, но благодаря прорастанию костной ткани, содержащей остеоиндукторы (факторы роста и костные морфогенетические белки), выделяющиеся при

остеокластической резорбции, приобретает свойства остеогенности и остеоиндуктивности, что способствует трехмерному пространственному развитию костной ткани в дефекте. Простота технологии изготовления имплантата, относительная атравматичность оперативного вмешательства, отсутствие биологической реакции отторжения ставят исследованный имплантат в ряд наиболее оптимальных костнопластических материалов, а его применение представляется теоретически обоснованным и перспективным, особенно в условиях уменьшения индивидуального остеогенетического потенциала у пациентов зрелого и пожилого возраста.

Интересно, что ассистентом кафедры челюстно-лицевой хирургии МГМСУ к.м.н. Сидельниковым А.И. была проведена сравнительная характеристика материалов группы титана. В своей работе автор отмечает, что алюминий и ванадий увеличивают прочность сплава, однако ванадий оказывает токсическое действие на биологические объекты, а алюминий приводит к образованию соединительно-тканной прослойки и к значительному загрязнению тканей. Железо ведет себя аналогично алюминию. То же касается и диоксида циркония.

Сплав титана ВТ-6. Положительные свойства:

1. Хорошая остеоинтеграция
2. Высокая биосовместимость чистого титана
3. Хорошая коррозионная стойкость чистого титана
4. Отсутствие аллергии (возникновение в 1% случаев)
5. Хорошие технические свойства, которые позволяют методы литья и обработки давлением для изготовления имплантатов нужной формы
6. Высокий предел прочности на растяжение (среднее значение равно 650 МПа)
7. Отсутствие металлического привкуса во рту
8. Рентгеноконтрастный материал
9. Относительно низкая себестоимость

Отрицательные свойства:

1. Просвечивание в области десны
2. Механическая прочность чистого титана невысокая
3. Возможность развития воспалительных реакций за счет миграции ионов металлов (например, железа, марганца, магния) в окружающие ткани.

Сетчатая мембрана из никелид – титана, которая изготовлена из тонкопрофильной сетки с размерами ячейки от двухсот до трехсот мкм, сплетенной по текстильной технологии из сверхэластичной TiNi-проволоки толщиной 50-70 мкм (патент РФ № 2257230). Проволока представлена композиционным материалом, который включает в себя сердцевину из наноструктурного монолитного TiNi и состоит из поверхностного чешуйчатого слоя из оксида титана толщиной 5-7 мкм. Присутствующий монолитный слой TiNi в достаточной мере улучшает прочностные свойства материала, а так же пористая чешуйчатая поверхность проволоки придает ей высокую адаптированность к тканям организма. Никелид-титановой проволоки (нити) были изготовлены на ткацких и вязальных машинах Rishikesh с использованием инфракрасного излучения.



#### 4. ПОКАЗАНИЯ И ПРОТИВОПОКАЗАНИЯ К СТОМАТОЛОГИЧЕСКОЙ РЕАБИЛИТАЦИИ С ПОМОЩЬЮ ДЕНТАЛЬНЫХ ИМПЛАНТАТОВ

Показаниями к дентальной имплантации являются:

- частичные дефекты зубных рядов во фронтальном или в концевых отделах;
- полное отсутствие зубов у пациентов без атрофии и с атрофией альвеолярных отростков челюстей;
- невозможность использования других видов протезирования (повышен рвотный рефлекс, аллергические реакции на пластмассы, деформации челюстей врожденного и приобретенного характера).

Дентальная имплантация проводится у лиц молодого и среднего возраста. Однако у пациентов пожилого возраста, при хорошем общем состоянии и отсутствии противопоказаний, также возможно ее выполнение.

Противопоказания к проведению зубной имплантации могут быть *абсолютные* и *относительные*, *общие* и *местные*.

Абсолютными общими противопоказаниями являются:

- хронические соматические заболевания организма (туберкулез, коллагеновые аутоиммунные заболевания - ревматоидный артрит или синдром Шегрена и др.);
- тяжелые заболевания сердечно-сосудистой системы;
- эндокринные заболевания (сахарный диабет, токсический зоб, нарушение функции гипофиза или надпочечников и др.);
- заболевания костной системы (дисплазии, остеодистрофии, остеопороз);
- системные заболевания соединительной ткани (красная волчанка, склеродермия и др.);
- болезни крови и кроветворных органов (лейкоз, агранулоцитоз, коагулопатии, анемии и др.);
- психические заболевания (психозы, неврозы и др.);
- лучевая болезнь;
- хронический алкоголизм;
- наркомания;
- наличие злокачественных опухолей (неоперабельные опухоли, лечение химиотерапией, лучевая терапия большими дозами).

Относительные общие противопоказания:



- заболевания, связанные с недостатком поступления витаминов в организм (авитаминозы);
- респираторные заболевания;
- специфические заболевания (сифилис, актиномикоз);
- предоперационная лучевая терапия злокачественных опухолей на ранних их стадиях развития в органах и тканях, расположенных вдали от челюстно-лицевой области;
- диспротеинемия, обусловленная неполноценностью белкового питания;
- дисменорея;
- беременность;
- инфекционные заболевания;
- в период ухудшения общего состояния организма, обусловленного разнообразными причинами (повышением артериального давления и др.);
- обострения хронического течения воспалительных заболеваний в различных органах и тканях;

Абсолютными местными противопоказаниями для дентальной имплантации могут служить:

- злокачественные опухоли мягких тканей и костей лицевого скелета;
- доброкачественные опухоли и опухолеподобные образования (дисплазии) челюстей;
- лучевой некроз челюстей (остеорадионекроз);
- наличие предопухолевых заболеваний красной каймы губ или слизистой оболочки полости рта;
- наличие клинической симптоматики непереносимости металлов (относится для металлических конструкций имплантатов);
- тяжелая форма генерализованного пародонтита и пародонтоза;
- идиопатические заболевания с прогрессирующим поражением (лизисом) тканей пародонта (синдром Папийона - Лефевра и др.);
- системные заболевания соединительной ткани с проявлением их в челюстно-лицевой области;
- низкая гигиеническая культура пациента или нежелание его к поддержанию высокой гигиены полости рта.

Относительные местные противопоказания:

- обострение хронических (периодонтит, периостит и др.) и наличие острых (абсцесс, флегмона и т.д.) воспалительных процессов в мягких тканях и челюстях;

- деструктивные процессы в челюстях неопухолевого происхождения (остеомиелит, кисты) при условии включения в комплекс их лечения заполнения послеоперационных костных дефектов остеопластическими материалами (биоинертной или биоактивной керамикой и др.);
- гингивиты, стоматиты, тонзиллиты, гаймориты;
- при проведении лечения заболеваний периферической нервной системы (невралгии, невриты и др.);
- заболевания височно-нижнечелюстного сустава (артрит, артрозы, дисфункции);
- патологический прикус;
- неудовлетворительное состояние гигиены полости рта.

## **5. ДИАГНОСТИКА И ПЛАНИРОВАНИЕ ИМПЛАНТАЦИИ. ИНСТРУМЕНТАРИЙ**

Клинико-лабораторные этапы протезирования с использованием дентальных имплантатов состоят из следующих этапов:

1. Диагностика.
2. Планирование.
3. Операция по направленной тканевой регенерации. Операция дентальной имплантации.
4. Изготовление зубных протезов.
5. Установка зубных протезов.

### ***1. Диагностика*** включает в себя:

- а) опрос и сбор анамнеза больного с целью установления показаний и противопоказаний к имплантации;
- б) клиническое обследование;
- в) дополнительные методы исследования: снятие оттисков для изготовления диагностических моделей, направление на рентгенографию зубов и челюстей, компьютерную томографию челюстей, радиовизиографию, функциональные методы исследования;
- г) направление на консультацию к другим специалистам;
- д) направление на санацию полости рта.

### ***2. Планирование.***

Используя данные клинического обследования, дентальной рентгенографии, ортопантомографии, компьютерной томографии и радиовизиографии, определяется количество и размеры дентальных имплантатов для протезирования, определяется необходимость направленной регенерации кости в области будущих имплантатов. На основании полученных данных хирургом - имплантологом совместно со стоматологом- ортопедом и зубным техником разрабатываются этапы лечения, которые согласовываются с пациентом.

### **Создание плана хирургического и ортопедического лечения.**

Виртуальное (компьютерное) планирование дентальной имплантации обеспечивает максимальную точность и безошибочность установки имплантатов и позволяет провести более предсказуемую операцию. План хирургического и ортопедического лечения должен составляться коллективом врачей: хирург - имплантолог, ортопед и зубной техник.

### **Преимущества:**

- Обеспечение высокого качества имплантации и точности оперативного вмешательства.
- Максимальная точность установки имплантатов. Исключение ошибок даже при ярко выраженном дефиците и атрофии костной ткани,
- Безопасность: исключение риска развития нежелательных осложнений;
- Минимальная травматичность тканей и инвазивность оперативного вмешательства, сокращенные сроки лечения и реабилитации.
- Значительное сокращение длительности операции;
- Возможность установки любого количества имплантатов за одну операцию;

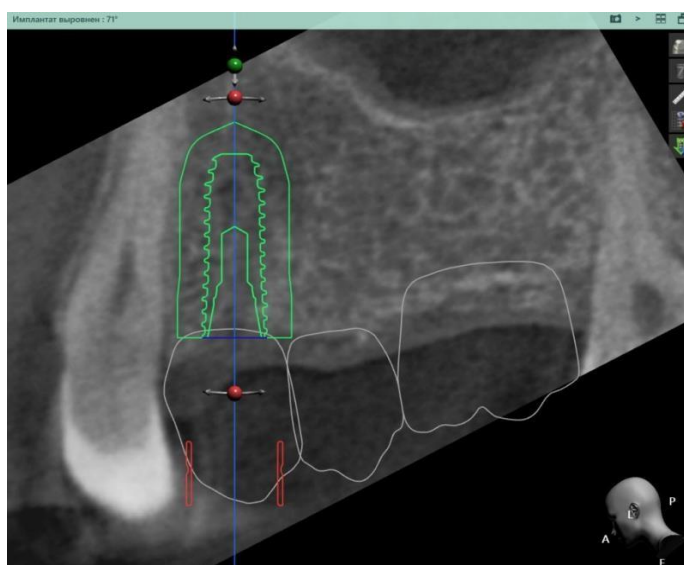

Рисунок 2 Этап планирование имплантации.

### **3. Операция дентальной имплантации.**

Для того чтобы поставить пациенту имплантат, нужно подготовить для него костное ложе. Именно эта часть операции занимает больше всего времени. Первое, что нужно сделать, чтобы подготовить костное ложе для имплантации – это промаркировать место, которое будет препарироваться. Это делается с помощью шаровидной фрезы. Нельзя допускать, чтобы вся рабочая часть инструмента погружалась в глубь контактного слоя. Если у используемого сверла острый угол заточки, есть возможность не проводить маркировку. После этого нужно препарировать направляющий канал в кости, на глубину равную высоте внутренней части имплантата. Для этого можно использовать фрезу Линденмана или сверло, угол заточки которого 45 градусов, а шаг канавки, которая отводит костную стружку, не больше 120-ти градусов. На этом этапе нужно

орошать зону, в которой проводится сверление, с помощью охлаждающего раствора.

После этого внутренний канал расширяют. При этом используют сверло, у которого угол заточки от 45-ти до 90-та градусов, шаг отводящей канавки меньше 120-ти градусов. Также можно использовать сверло, у которого имеются две или три прямые канавки, которые отводят костную стружку. Сверло, которое используется на этом этапе, должно быть больше диаметра канала на 0,5-1 мм. Во время процедуры следует орошать охлаждающим раствором и внешнюю и внутреннюю части канала. Последний этап – окончательное формирование костного ложа. Если ставится цилиндрический имплантат, то на этом этапе используют развертки, равные имплантату по размеру. Для винтовых имплантатов окончательное формирование проводят метчиками, которые повторяют профиль и размер имплантата. Если имплантат имеет комбинированную форму, то под цилиндрическую часть ложе подготавливают так же, как для цилиндрических имплантатов. А для подготовки под пластинчатую часть используют дисковую пилу и фиссурные боры. После того, как ложе подготовлено, проводится установка самого имплантата.

Инструментов для имплантологии зубов существует достаточно много. Их можно поделить на несколько групп:

Имплантовводы – используют для установки имплантатов в костное ложе. Они нужны для того, чтобы внутрикостная часть имплантата не контактировала с руками стоматолога, а сам имплантат можно было корректно установить;

Ключи – с их помощью устанавливают винтовые имплантаты;

Адаптеры – разновидность ключей, с помощью которых устанавливают головки имплантатов;

Отвертки – разновидность ключей, с помощью которой устанавливают винты, фиксирующие протез. Кроме специализированных приспособлений для установки имплантатов, в ходе операции, стоматолог использует также стандартный набор инструментов, в который входят иглодержатели, зеркала, ретракторы, хирургический шовный материал, иглодержатели, скальпели, зонды и пинцеты.

В имплантологии очень важно, чтобы инструменты были многофункциональны и максимально унифицированы. Если насадки могут выполнять сразу несколько функций, это позволяет врачу пользоваться меньшим количеством инструментов, что существенно облегчает и ускоряет работу.

## **Основные правила безопасности**

Во время операции следует соблюдать некоторые правила, которые значительно уменьшают вероятность отторжения установленных имплантатов у пациента.

**Во-первых**, необходимо следить, чтобы инструмент всегда был острым и эффективно отводил костную стружку. Все рабочие поверхности инструментов подвергаются износу, особенно это касается тех, которые соприкасаются с костной тканью (к примеру, фрезы и сверла). В имплантологии хорошее состояние всего оборудования играет очень важную роль, так как любое незначительное повреждение костной ткани, нанесенное затупившимся острием, может привести к отторжению имплантата и другим нежелательным последствиям. Поэтому стоматолог должен постоянно следить за состоянием инструментов для имплантологии и своевременно их менять.

**Во-вторых**, нужно использовать необходимую скорость вращения и не превышать ее.

**В-третьих**, нужно охлаждать зону сверления специальным раствором. Охлаждение бывает внешним и внутренним. Хотя второе более эффективно, применять нужно оба типа попеременно, чтобы не допустить перегрева костной ткани.

**В-четвертых**, препарировать костное ложе следует поэтапно, инструментами разного, постепенно увеличивающегося, диаметра.

## 6. ХИРУРГИЧЕСКИЙ ШАБЛОН

При проведении операции часто используются предварительно изготовленные хирургические шаблоны.

**Хирургические (навигационные) шаблоны — высокоточное и высокотехнологичное решение в области навигационной хирургии и дентальной имплантации.**

- Используются для интраоперационного переноса виртуально спланированного положения имплантатов и обеспечивают их точное позиционирование во время операции: задают направление, угол наклона, разворот и глубину сверления.

- Моделируются индивидуально под каждого пациента в соответствии с технологическими особенностями выбранной системы имплантации на основании данных компьютерной томографии и 3D-сканирования.

- Изготавливаются для случаев **частичной или полной адентии** методом 3D-печати из стоматологических фотополимеров (пластика) под «пилотное сверло» или **полный протокол сверления**.

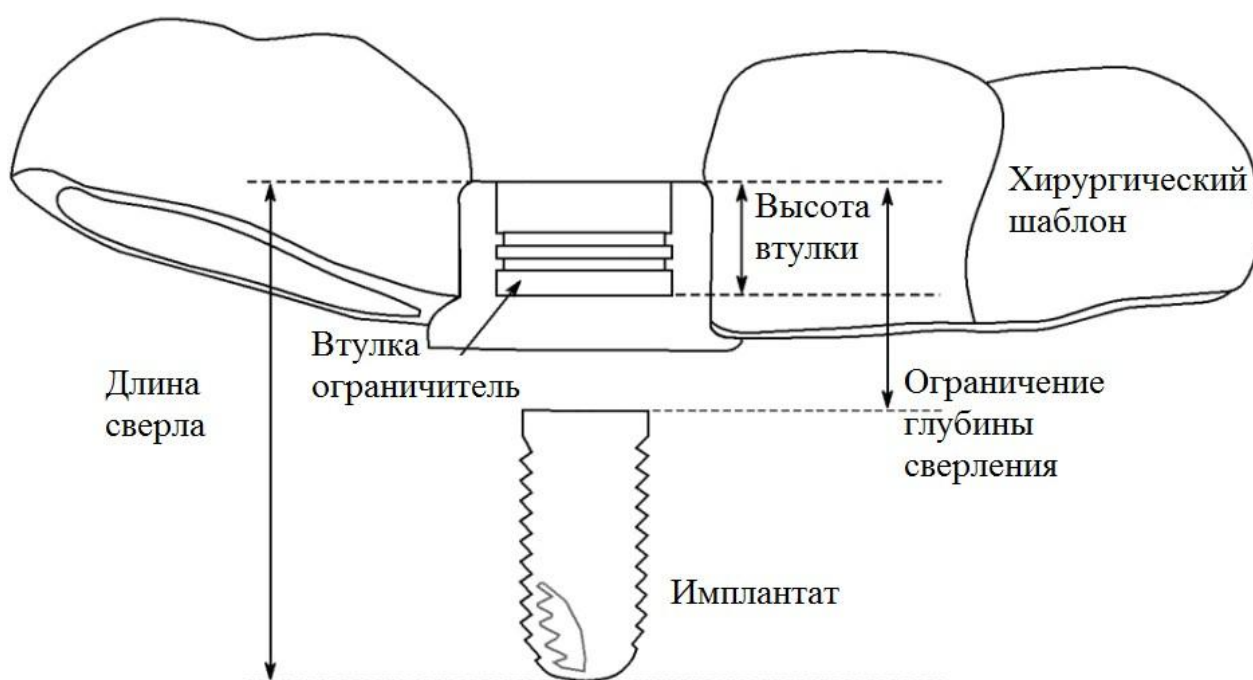


Рисунок 3. Хирургический шаблон, фиксируемый на коронках зубов.

Этапы изготовления хирургического шаблона:

1. Диагностика. Компьютерная томография+3D сканирование модели челюсти.
2. Виртуальное планирование имплантации (размещение имплантатов).

3. Утверждение планирования имплантации. Создание протокола сверления и протокола операции. Согласование с врачом.
4. Изготовление хирургического шаблона.
5. Дезинфекция и стерилизация.

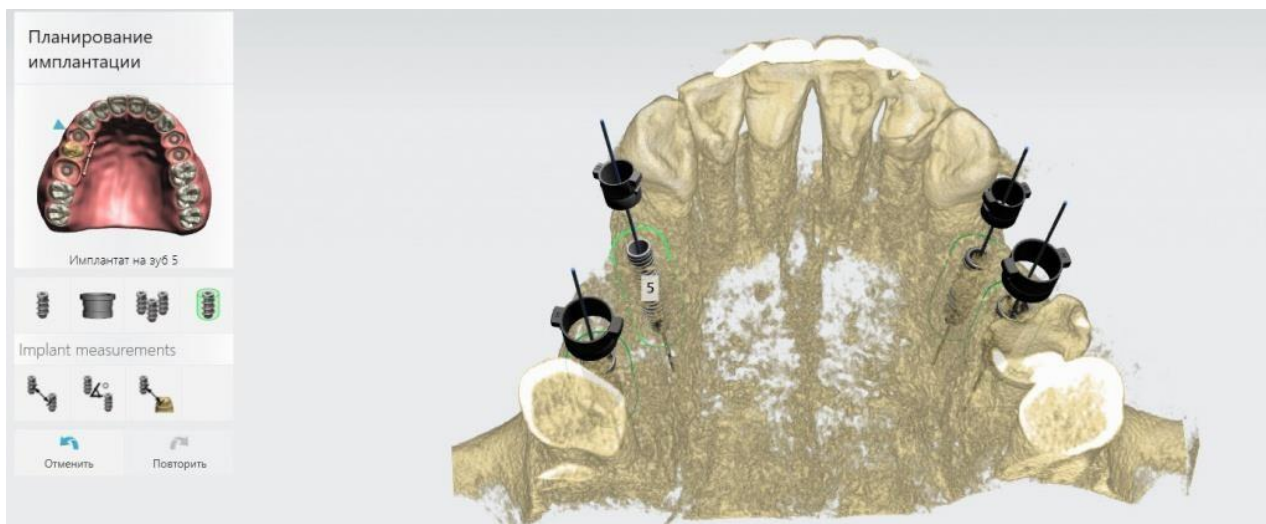


Рисунок 4. Планирование хирургического шаблона.

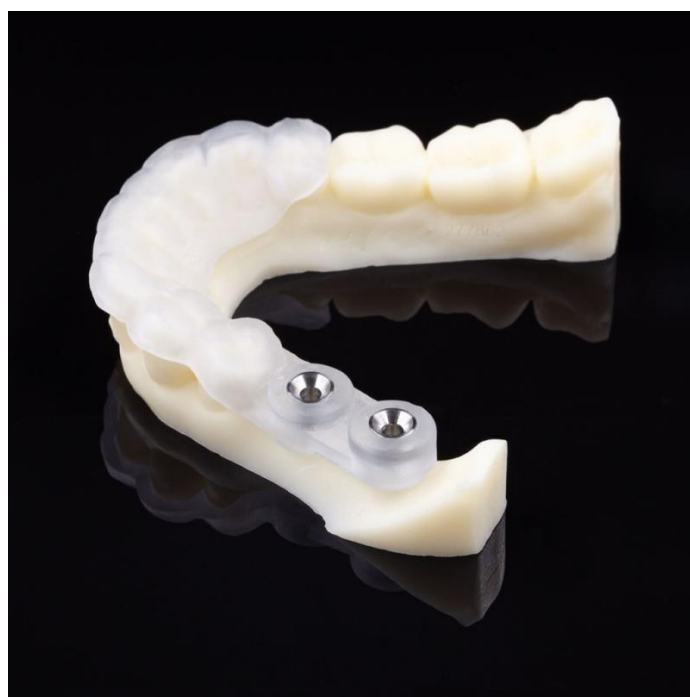

Рисунок 5. Готовый хирургический шаблон.



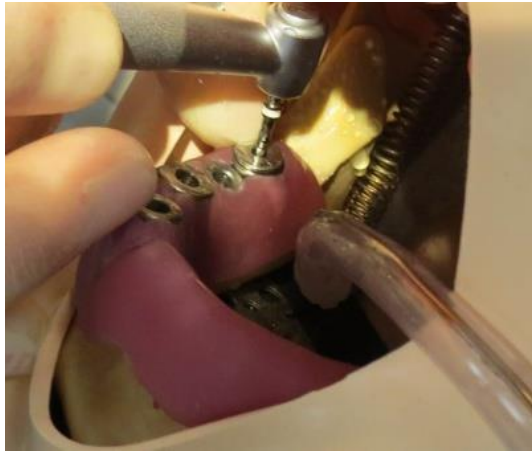
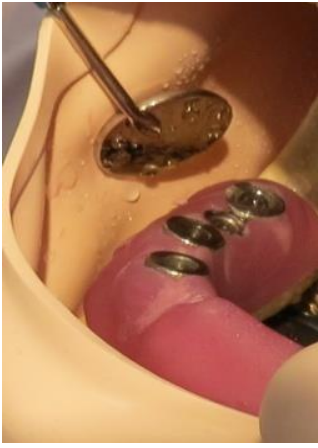
Рисунок 6. Применение хирургического шаблона.

## 7. ХИРУРГИЧЕСКИЕ МЕТОДИКИ ДЕНТАЛЬНОЙ ИМПЛАНТАЦИИ

При установке внутрикостных имплантатов существуют две базовые методики хирургической операции: одноэтапная и двухэтапная.

**Одноэтапная имплантация** предполагает следующую последовательность действий:

1. Диагностика. Планирование.
2. Снятие слепков челюстей и изготовление временной коронки.
3. Разрез и отслаивание десны.
4. Подготовка ложа имплантата при помощи специальных фрез.
5. Установка имплантата.
6. Установка временной коронки. Для снижения нагрузки на имплантат, временную коронку выводят из прикуса.
7. Ушивание десны вокруг наддесневой части.
8. Замена временной коронки на постоянную, примерно через 3-6 месяцев.

*Преимущества одноэтапной имплантации:*

1. Минимизация вмешательства — не требуется выполнения разреза для получения доступа к имплантату после приживления (как в случае с двухэтапной имплантацией), а значит, уменьшается объем медикаментов, принимаемых пациентом, и потребуются меньше местных анестетиков;
2. Восстановление эстетики зубного ряда сразу после установки имплантата.

*Недостатки одноэтапной имплантации:*

1. Может быть проведена только в полном отсутствии абсолютных и относительных противопоказаний. Любое нарушение может привести к отторжению имплантата.
2. Может быть проведена только при большом количестве здоровых зубов (для максимального снижения нагрузки на имплантат).
3. Не может быть проведена при недостаточном объеме костной и мягких тканей.

**Двухэтапная имплантация** предполагает следующую последовательность действий:

1. Диагностика. Планирование.
2. Разрез и отслаивание десны.

3. Подготовка ложа имплантата при помощи специальных фрез.
4. Установка имплантата.
5. Ушивание десны над имплантатом.
6. Снятие швов через 1-2 недели.
7. Разрез десны и установка формирователя десны после остеоинтеграции имплантата (через 4-6 месяцев).
8. Снятие слепков и изготовление ортопедической конструкции.
9. Установка ортопедической конструкции.

*Преимущества двухэтапной имплантации:*

1. Относительно низкий процент отторжения имплантатов.
2. Возможно проведение имплантации при полной адентии.
3. Возможно проведение при недостаточном объеме тканей.
4. Возможно проведение при относительных противопоказаниях.

*Недостатки двухэтапной имплантации:*

1. Необходимость повторной хирургической операции по установке формирователя десны.
2. Восстановление функции и эстетики зубных рядов откладывается на полгода после начала лечения.

В стоматологической практике чаще всего применяется именно двухэтапная имплантация, т.к. она предъявляет меньше требований к состоянию зубочелюстной системы и позволяет получить более прогнозируемый и стабильный результат.

Хирургическая операция по установке имплантата выполняется в стоматологическом кабинете, обычно под местной анестезией. В зарубежной стоматологической практике могут применять общую анестезию.

**I этап** операции состоит из нескольких стадий:

- Формирование имплантационного ложа. Произведя разрез и отслойку слизисто-надкостничных лоскутов по гребню альвеолярного отростка, шаровидной фрезой делают отметку (маркировку) на костном ложе для установки имплантата (при некоторых разновидностях технологий установки имплантата маркировка может не понадобиться). Далее сверлом, диаметром не более 2–2,5 мм препарируют направляющий канал в кости на глубину, соответствующую высоте внутрикостной части имплантата (рис. 7а). Расширение направляющего канала производят

сверлами, применяя градации инструмента по диаметру (т.е. каждое следующее сверло на 0,5–1,0 мм больше предыдущего). Окончательное формирование ложа проводится разверткой или фрезой (для цилиндрических имплантатов) и метчиком (для винтовых имплантатов). При применении пластиночных или комбинированных имплантатов после формирования цилиндрической части ложа фиссурными борами производится препарирование под пластиночную часть.

- Установка имплантата. Винтовой имплантат вкручивают с помощью динамометрического ключа (рис. 7б). Цилиндрический и пластиночный – устанавливаются с небольшим натягом в сформированное ложе с помощью специальных инструментов. Затем на то место имплантата, на которое позже будет установлен абатмент, с помощью специальной отвертки устанавливается заглушка (рис. 7в). Это делается для предотвращения врастания тканей во внутренний канал имплантата.

- Ушивание. После установки заглушки надкостничные лоскуты и лоскутки слизистой оболочки возвращают на место, а рану над имплантатом наглухо зашивают хирургическими узловыми швами, т.е. корневидный имплантат с заглушкой полностью погружается под край десны. После выполненной операции наступает период заживления, который приблизительно длится от 2 до 6 месяцев. В этот период происходит сращение имплантата с живой костью (вновь образующая костная ткань прорастает в поверхность имплантата), этот процесс называется остеоинтеграция.

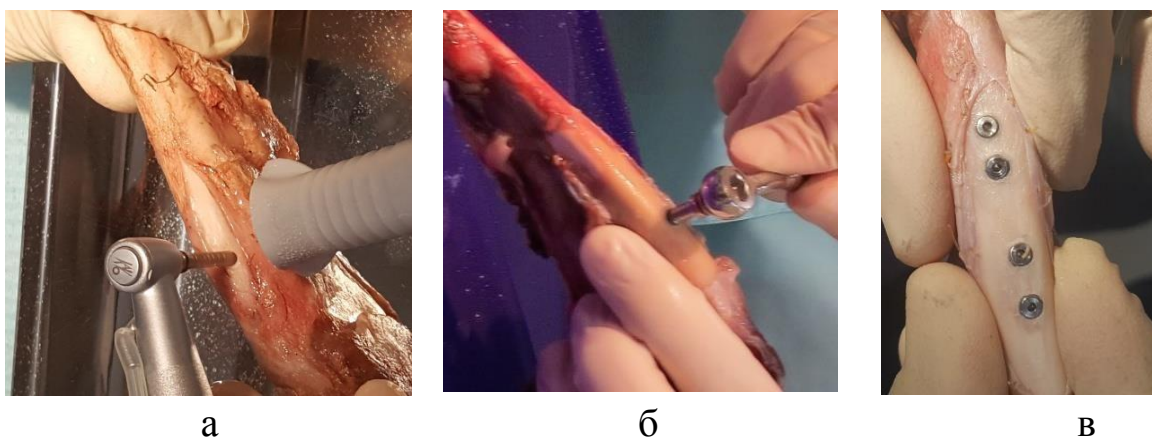


Рисунок 7. Установка имплантата (а- формирование имплантатного ложа; б- установка имплантата; в- установка заглушки на имплантат).

Минимальный период заживления имплантата на нижней челюсти – 2 месяца, на верхней челюсти – 3 месяца. Это объясняется различной

плотностью кости: на нижней челюсти кость плотнее, что способствует более быстрому приживлению имплантата.

**II этап** – это микрооперация в области установленного имплантата. На данном этапе через разрез слизистой оболочки над внутрикостным элементом выкручивают заглушку и ввинчивают формирователь десны.

До настоящего времени в дентальной имплантологии остаются нерешенные вопросы, связанные с взаимоотношением имплантата с десной. При конструировании имплантатов и его элементов необходимо учитывать современные представления о взаимоотношениях десны с имплантатом. В связи с этим разрабатываются различные методы иссечения и формирования десны.

1) Хирургический метод.

Недостатки хирургического метода:

- травматичность,
- болезненность после операции,
- появление отека,
- неравномерное формирование десны,
- необходимость снятия швов и т.д.

2) Тканевый триммер.

- -эффективная альтернатива скальпелю, лазерному- или электроскальпелю
- -предназначен для турбинного наконечника
- -минимально инвазивный разрез

Недостатки тканевого триммера

- Не всегда удается добиться точного соответствия иссеченного десневого ложа на уровне имплантата
- Вследствие неточного соответствия создается дефицит мягких тканей в пришеечной области
- Неравномерное формирование десны

3) Лазеры DOCTOR SMILE™

- в большинстве случаев позволяют не использовать местную анестезию
- лечение производится на бескровном поле, лазер можно использовать для остановки кровотечения

- комфорт пациента, отсутствие раздражающего шума и вибрации традиционной стоматологической установки

Недостатки лазеров

- Несоответствие иссеченного ложа с формирвателем десны
- Травматичность
- Неровное формирование десны
- Дефицит мягких тканей
- Невозможность формирования сосочков
- Дороговизна

4) Хирургический

компостер-кондуктор

для машинного использования

разработан способ иссечения и формирования десны вокруг внутрикостных имплантатов на основе применения специального хирургического компостера-кондуктора Хафизова-Миргазизова



Данное устройство состоит из:

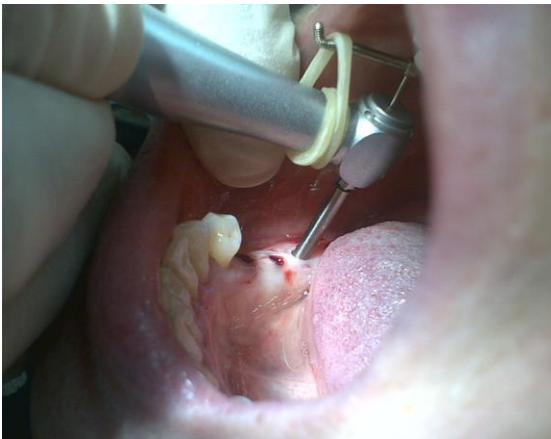
- 1) направляющий стержень(а)
- 2) пробойник-компостер в виде полый трубки диаметром 2,7 мм, имеющий острый режущий край(б).

Компостер-кондуктор установлен в наконечник

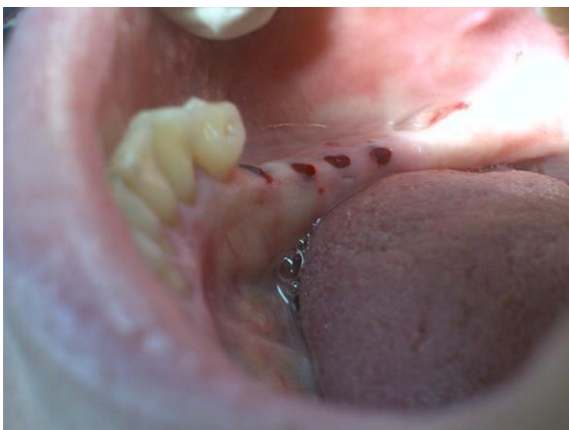


1) после операции внутрикостной имплантации через 3-6 месяцев, на основании рентгенологических и радиовизиографических исследований определяется месторасположение имплантатов.

2). Иссечение слизистой оболочки по направлению стержня.

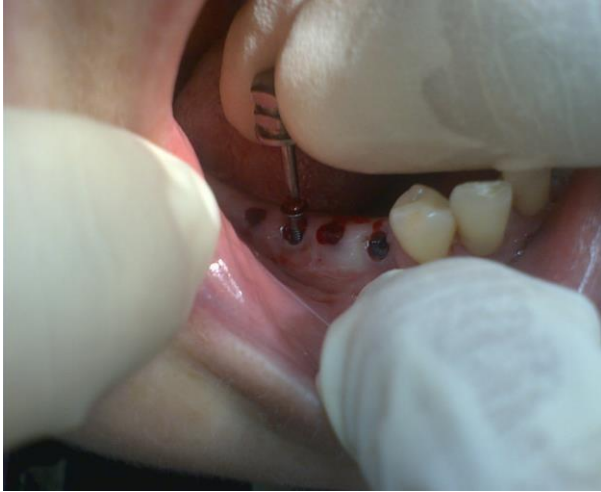

Вид иссеченной десны.

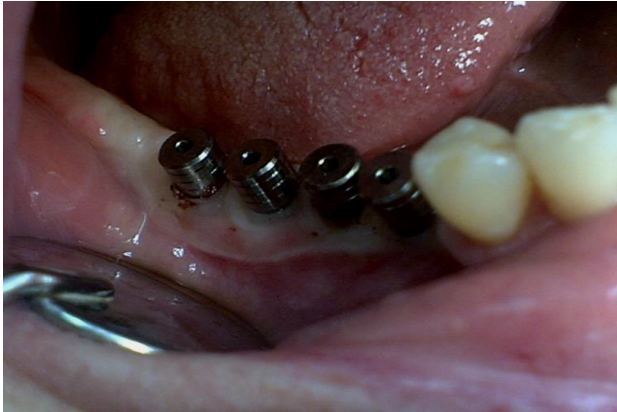




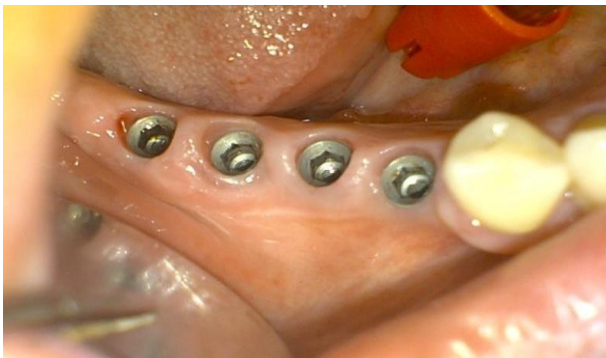3. Удаление заглушек имплантатов.



4. Установка формирователей десны.



5. Сформированная десна вокруг имплантатов через 5 дней.





## **8. ОРТОПЕДИЧЕСКИЙ ЭТАП ИМПЛАНТОЛОГИЧЕСКОГО ЛЕЧЕНИЯ.**

Качественное и рациональное ортопедическое лечение является необходимым условием адекватного распределения механического напряжения в окружающей имплантаты костной ткани и обеспечения долгосрочного результата имплантации.

Цели ортопедического этапа лечения:

- восстановление анатомической целостности зубных рядов и окклюзии;
- создание условий для адекватного распределение нагрузки на окружающую имплантаты костную ткань;
- создание условий для физиологической регенерации костной ткани;
- обеспечение косметического эффекта лечения.

Виды ортопедических конструкций при протезировании на имплантатах:

1. Съёмные протезы с замковой фиксацией
2. Условно-съёмные протезы (с винтовой или замковой фиксацией);
3. Несъёмные протезы (цементная фиксация).

Изготовление протеза на имплантатах включает следующие мероприятия:

- снятие оттисков (слепков);
- определение положения центральной окклюзии;
- изготовление рабочей модели;
- моделирование из воска металлического базиса протеза;
- отливка металлического основания протеза;
- примерка металлического основания на модели и в полости рта;
- повторное, контрольное, определение положения центральной окклюзии вместе с металлическим базисом;
- определение цвета облицовки протеза;
- изготовление облицовки протеза;
- фиксация протеза;
- контроль и коррекция положения центральной окклюзии и артикуляционных движений нижней челюсти.

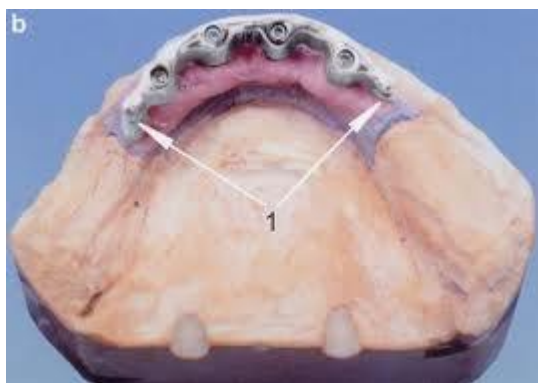## **Прецизионные (высокоточные) технологии изготовления зубных протезов.**

Прецизионные (высокоточные) технологии применяются при изготовлении:

- -съемных и несъемных конструкций
- -коронки, вкладок, накладок
- -безметалловых конструкций
- -каркасов из золотосодержащих и других благородных сплавов, в т. ч. диоксида циркония

Супраструктура- (абатмент, вторичная часть, головка имплантата) составная часть имплантата, на которую фиксируют коронку.

Мезоструктура:



«Тест Шеффилда» - это пассивная посадка конструкции на опорные имплантаты. Этот тест показывает веденные участки конструкции (если таковые имеются). Каркас винтовой фиксации прикручиваем одним боковым винтом к модели и смотрим, появляются ли зазоры между каркасом и имплантатами. Каркас должен сидеть идеально.

Мезоструктуры и супраструктуры должны устанавливаться пассивно на абатменты имплантатов, так чтобы не возникало напряжений в имплантатах и окружающей их кости, из-за привинчивания плохо подогнанных каркасов. Пассивное наложение каркаса на имплантат считается важной предпосылкой для долгосрочной остеоинтеграции. Невозможно достигнуть точной и без напряжений посадки мезо- или супраструктуры на имплантаты применением литейной и паяльной технологии, повсеместно используемых в зуботехническом производстве.

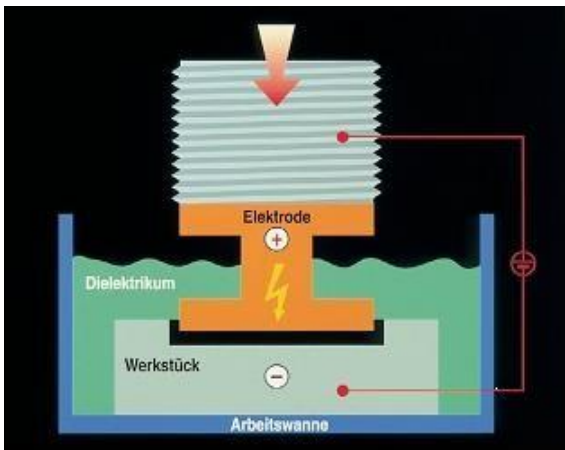
Электроискровой способ обработки металлов разработан в 1938 году советскими учеными Б. Р. и Н. И. Лазаренко и с 1945 года применяется в промышленном масштабе.

- В 1982 году г-н Гюнтер Рюбелинг придумал новый способ подгонки протезных конструкций к наддесневым частям имплантатов.
- изобрёл искроэрозионный аппарат, в котором максимально возможное соответствие протезных конструкций имплантатам достигается за счёт выгорания (эрозии) внутренних поверхностей каркаса под воздействием электрического тока.
- Таким образом удаётся добиться высокой точности протезных конструкций и безнапряжённой посадки на имплантаты, что значительно увеличивает срок их использования, избавляет пациента от неприятных ощущений, помогает быстрее и легче адаптироваться к протезам, гарантирует сохранность имплантатов.
- В 1982 году фирма SAE представила на рынок полностью адаптированное и оснащенное оборудование и материалы для производства протезов с использованием электроискровой эрозии.
- В 1994 году методика получила патент на изготовление зубных каркасов, закрепленных на имплантатах.

Область применения:

- применяется для пассивации мезо-и супраструктур (например, мостовидных конструкций), которые без напряжения прикручиваются к неиндивидуализированным опорам имплантатов.
- Secotec подходит для всех доступных систем имплантатов.
- исправляются обусловленные зуботехническим этапом неточности прилегания структур после их изготовления, даже если супраструктура уже облицована керамикой или пластмассой.

Во время искровой эрозии, импульсы короткого замыкания вызывают образование электрической дуги между электродом аналогом имплантата и супраструктурой имплантата. Этот электротермический процесс удаляет мельчайшие частички металла с супраструктуры, начиная с областей, где искра первоначально контактирует с имплантатами электродами. Этот процесс развивается до тех пор, пока контуры супраструктуры не будут контактировать всей поверхностью с контурами имплантатов или абатментов, благодаря изменению формы в результате искровой эрозии. Супраструктура сидит равномерно, накладываясь пассивно и без напряжений.



Автоматический искроэрозионный процесс начинается с опускания структуры на модель Secotec до непрямого контакта между электродом и структурой. Процесс эрозионной обработки: захватывающее устройство с мезоструктурой движется на модель с электродами. Одновременно в ванне находится охлаждающая жидкость (электролит) для охлаждения и очистки, а также для оптимизации электропроводности объекта.

При приближении эродируемой структуры происходит искровой разряд. Он способствует удалению материала на местах, которые первыми имеют электрический контакт.

Процесс заканчивается, когда примерно через 10 минут достигается равномерный циркулярный контакт.



Изготовление мезо и супраструктур на внутрикостных имплантатах является в зубопротезной технике особенным этапом: пассивная посадка этих структур на вживленных имплантатах считается основной предпосылкой для стойкой остеоинтеграции. Искроэрозионный метод Secotec применяется для пассивации мезо-и супраструктур (например, мостовидных конструкций), которые без напряжения прикручиваются к неиндивидуализированным опорам имплантатов.

С помощью искроэрозионного метода SAE-Secotec исправляются обусловленные зуботехническим этапом неточности прилегания структур после их изготовления, даже если супраструктура уже облицована керамикой или пластмассой.

## **9. ПЕРИОПЕРАЦИОННОЕ СОПРОВОЖДЕНИЕ**

**Периоперационный период** - (период вокруг операции) - начинается с момента постановки диагноза больному и решения вопроса об оперативном лечении и заканчивается выздоровлением больного или получением стойкой инвалидности.

### **Рекомендации на подготовительный период**

Отказ пациента от соблюдения необходимой гигиены полости рта является достаточным поводом для отклонения хирургом метода лечения путем имплантации. Желание и возможность оперируемого поддерживать чистоту зубов проверяется еще до операции. Для этого стоматолог назначает и контролирует соблюдение пациентом некоторых правил:

- следует полностью исключить прием пищи за два часа до начала операции, но не рекомендуется проводить ее на голодный желудок, так как после проведения также есть некоторые запреты и пациент может ослабнуть, во избежание обмороков и других неприятных последствий необходимо обязательно поесть за 2,5-3 часа до процедуры;

- полностью запрещено употребление алкоголя минимум за сутки до начала;

- в качестве успокоительных средств незадолго до операции разрешается выпить лекарство, заранее посоветовавшись с врачом.

- врач-стоматолог должен знать о приеме всех медикаментозных препаратов за последние сутки. Непосредственно перед операцией желательно обработать полость рта специальным раствором, убивающим микробы, рекомендуется за полчаса до начала операции тщательно почистить зубы и воспользоваться зубной нитью.

- самовнушение способно вылечить человека за минуты или затянуть избавление от обычной простуды на годы, поэтому рекомендуют приходить на операции бодрыми и в позитивном настроении.

### **Постоперационный этап**

Первое время после имплантации зубов считается самым опасным. Возможно развитие инфекции при неверном уходе. Во избежание нежелательных последствий хирург заранее разъясняет, как ухаживать за полостью рта после операции. А регулярные визиты на осмотр помогают удостовериться в неукоснительном соблюдении предписаний.

Задача пациента на данном этапе максимально помочь себе перенести стресс и не повредить результаты манипуляций. Поэтому рекомендуют:

Первые полчаса после вмешательства необходимо прикладывать холодный компресс с наружной стороны имплантированной области. Однако необходимо избегать переохлаждения!

Не рекомендуется совершать первый прием пищи раньше окончания анестезии. Для полного всасывания средства должно пройти около двух часов. Предпочтения следует отдавать теплой (не горячей!) жидкой пище и таким же напиткам. Лучше избегать употребления кислой, жирной и острой еды первую неделю.

Также на начальном этапе рекомендуется голову всегда держать выше уровня груди. Необходимо больше находиться в сидячем положении, спать на высоких подушках, не опрокидываться на кресле назад. Чтобы не тревожить прооперированную часть, спать следует на противоположной стороне.

Первую неделю нужно полностью отказаться от физических нагрузок и работы с тяжестями, посещения саун, бань, бассейнов. При выполнении тяжелой работы зубы стискиваются автоматически, образуется давление, что может неблагоприятно сказаться на состоянии прооперированных тканей.

Рекомендуется антибактериальная терапия, противовоспалительные препараты, десенсебилизирующие препараты. Местно назначаются антисептики, регенераторы слизистой для быстрого заживления. Это в основном обеззараживающие (ополаскиватель Curasept), заживляющие мази местного применения (Солкосерил) и обезболивающие средства (Найз, Кетонал).

Могут быть назначены:

- амоксиклав по 625 мг 2 раза за сутки до операции и в течение 6 суток после вмешательства;
- кетонал по 1 капсуле 2 раза в день в течение трех суток;
- эриус по 1 таблетке в день трое суток.
- внутриротовые ванночки 0,05% раствором хлоргексидина по 1 минуте 3 раза в день 10 дней,
- аппликации солкосерил-дентальной адгезивной пастой на область раны 3 раза в день после внутриротовых ванночек с хлоргексидином в течение 10 дней.
- витаминотерапия.

Через неделю после операции назначается повторный визит к лечащему врачу. Врач оценит тенденцию заживления ран и определит, стоит ли снимать швы. В среднем швы снимаются, спустя одну-три недели после операции. На данном периоде также очень важно соблюдать гигиену полости рта: Необходимо отказаться от курения. Никотин способствует разрушению кости и ослаблению десны, что вызывает воспаления и необходимость дополнительного лечения. Также рекомендуется крайне внимательно относиться к чистке зубов. Полностью избегать порошкообразных средств. Лучше отказаться от зубной пасты в пользу геля, он щадящим образом убивает микробы и заботится о сохранности десен. Щетку необходимо выбирать с мягкой щетиной, некоторое время можно даже пользоваться детской. От алкоголя рекомендуется отказаться минимум на месяц после вмешательства. Напрямую напитки не сильно влияют на имплантат, но под их воздействием притупляются рефлексy и чувство боли. От чего можно случайно повредить прооперированную область и заметить это далеко не сразу. Также для более стремительного восстановления рекомендуется прибегать к солевым полосканиям. Раствор легко развести самостоятельно в домашних условиях. Для приготовления необходимо одну ложку соли растворить в стакане теплой воды. Полоскать следует непременно теплым раствором. Спустя неделю после хирургического вмешательства, болевые ощущения отступают, однако в индивидуальных случаях боли могут затянуться. Обязательно необходимо проконсультироваться с врачом по этому вопросу.

После полного протезирования имплантированного зуба уход за полостью рта возвращается в традиционный режим — чистка зубов, полоскание. Однако особое внимание необходимо уделять выступающей части и основанию у десны. Существует особая технология ухода за протезами: сначала необходимо очистить стык протеза с десной, тщательно орудуя зубной нитью с небольшим количеством пасты, движения должны иметь форму восьмерки; затем также нитью рекомендуется почистить всю поверхность протеза, совершая поступательные движения взад-вперед (часто зубную нить заменяют специальной щеточкой в виде ершика, движения при этом сохраняются те же); лишь после настоящих процедур можно приступать к классической чистке зубов мягкой щеткой с нанесением пасты, необходимо тщательно очистить как внешнюю, так внутреннюю часть протеза; далее следует прополоскать рот водой и можно закрепить специальным



ополаскивателем. Чистку зубов обязательно производить 2 раза в сутки: перед сном и после него. Для гигиены полости рта отлично подойдет обычная щетка, однако для ухода за протезом рекомендуется приобрести отдельный набор инструментов.

## **10. ПРОФИЛАКТИКА И ЛЕЧЕНИЕ ОСЛОЖНЕНИЙ СТОМАТОЛОГИЧЕСКОЙ ИМПЛАНТАЦИИ.**

Причинами осложнений имплантации могут быть биологические факторы: недостаточное кровоснабжение костной ткани, регионарный остеопороз, своевременно не выявленные заболевания, нарушающие остеогенез, неконтролируемая и непредсказуемая функциональная нагрузка на имплантаты. Однако в большинстве случаев осложнения обусловлены ошибками при планировании лечения, проведении оперативного вмешательства и протезировании.

### **Осложнения во время имплантации:**

- перелом инструмента;
- пенетрация дна верхнечелюстной пазухи и полости носа;
- повреждение стенок нижнечелюстного канала и травма нижнелуночкового нерва;
- пенетрация компактного слоя нижнего и боковых отделов нижней челюсти;
- отсутствие первичной фиксации имплантата;
- перелом стенки альвеолярного отростка.

### **Осложнения в послеоперационном периоде:**

- периимплантит;
- отторжение имплантата;
- перемещение (миграция) внутрикостного элемента имплантата в верхнечелюстную пазуху.

### **Осложнения во время протезирования:**

- нагревание имплантата во время препарирования его головки / аббатмента;
- некорректная установка головок имплантатов;
- некорректная установка протезов.

### **Осложнения в период функционирования имплантатов:**

- мукозит и гиперплазия слизистой оболочки десневой манжетки имплантатов;
- периимплантиты в области функционирующих имплантатов;
- синуситы верхнечелюстных пазух;

– механические повреждения и переломы компонентов имплантатов и протезов.

## ВОПРОСЫ ДЛЯ САМОКОНТРОЛЯ

1. История отечественной и зарубежной имплантологии
2. Теоретические основы дентальной имплантологии
3. Сущность связи "имплантат-кость"(оссеоинтеграция и фиброоссеоинтеграция)
4. Сущность связи "имплантат-десна", понятие мезиосупраструктуры имплантатных систем и др.
5. Имплантационные материалы, понятие о биохимической и биомеханической совместимости материалов
6. Особенности тканевой интеграции в зависимости от свойств материала
7. Классификация имплантационных материалов и др.
8. Конструкция дентальных имплантатов
9. Классификация имплантационных систем.
10. Отечественные системы имплантатов, зарубежные системы имплантатов и др
11. Клинические основы дентальной имплантологии, потребность населения в дентальной имплантации, показания и противопоказания к дентальной имплантации, диагностика с целью определения показаний и противопоказаний к дентальной имплантации
12. Диагностика с целью планирования лечения с использованием имплантатов
13. Планирование лечения с использованием имплантатов
14. Методы имплантации(отсроченная ,непосредственная)
15. Организация имплантологических подразделений(имплантационное оборудование, инструменты ,материалы и др.)
16. Хирургические аспекты дентальной имплантации.
17. Изготовление хирургических шаблонов, условия проведения , стерилизация, премедикация
18. Обезболивание, типичные разрезы , препарирование костной ткани в зависимости от конструкции имплантата
19. Ушивание ран, особенности операции при однофазной и двухфазной имплантации и др.
20. Ортопедические аспекты дентальной имплантации (изготовление временных протезов, планирование конструкции протеза на имплантатах, требования к зубным протезам на имплантатах(концепция прецизионных

зубных протезов), клинико-лабораторные этапы изготовления зубных протезов на имплантатах и др)

## СПИСОК ЛИТЕРАТУРЫ

1. Мушеев И.У., Олесова В.Н., Фрамович О.З. Практическая дентальная имплантология: Руководство. – 2-е изд. доп. – М.: Локус Станди, 2013.
2. . Параскевич В. Л. Дентальная имплантология: основы теории и практики. М.: Медицинское информационное агентство, 2011. – С. 339.
3. Суров О. Н. Зубное протезирование на имплантатах. – М.: Медицина, 2011.
4. Стефан Ренверт, Жан-Луи Джованьоли Периимплантит. – М., «Азбука». – 2014 г.
5. Тимофеев А.А. Хирургические методы дентальной имплантации. – К.: ООО «Червона Рута-Турс», 2012. – 128 с.
6. Миргазизов М.З. Новый подход в микроскопических и гистологических исследованиях интерфейса "имплантат-кость" / Миргазизов М.З. Хафизов Р.Г. Миргазизов А.М. Хафизова В.А., Цыплаков Д.Э., Азизова Д.А., Фролова А.И. // Материалы и имплантаты с памятью формы в медицине / Под ред. В.Э. Гюнтера.- Томск: Изд-во "НПП "МИЦ", 2014.-342 с.
7. Азизова Д.А. Инновационные технологии формирования костной ткани в эксперименте и обоснование его в клинике / Д.А. Азизова, Р.Г. Хафизов, М.З. Миргазизов, В.Э. Гюнтер, Д.И. Шаихутдинова // Качество оказания медицинской стоматологической помощи: способы достижения, критерии и методы оценки. Сборник статей международной научно-практической конференции (17-18 марта 2016 г.).- Казань: Изд-во Казан. ун-та, 2016.- С.25-29.

8. Хафизова Ф.А. Сравнительное изучение различных способов формирования десны вокруг пришеечной части дентальных имплантатов
9. Житко А.К. Повышение эффективности направленной тканевой регенерации кости для дентальной имплантации с использованием сетчатых мембран из сплава с памятью формы
10. Хафизов Р.Г. Возможности применения аллогенных мезенхимных стволовых клеток адипогенного происхождения в комбинации с наноструктурным никелидом титана в ветеринарной медицине / Д.А. Азизова, Е.Ю. Закирова, А.А. Ризванов, Р.Г. Хафизов, М.А. Сергеев, А.Р. Хаирутдинова // Качество оказания медицинской стоматологической помощи: способы достижения, критерии и методы оценки. Сборник статей международной научно-практической конференции (17-18 марта 2016 г.).- Казань: Изд-во Казан. ун-та, 2016.- С.35-43.

