

КАЗАНСКИЙ ФЕДЕРАЛЬНЫЙ УНИВЕРСИТЕТ
ИНСТИТУТ ФУНДАМЕНТАЛЬНОЙ МЕДИЦИНЫ И БИОЛОГИИ
Кафедра стоматологии и имплантологии

ХАФИЗОВ Р.Г., ХАФИЗОВА Ф.А., МАЛЫШЕВ Н.В.,
ФАСАХОВ А.Р.

ПАТОМОРФОЛОГИЧЕСКИЕ ПРОЦЕССЫ И
ЭЛЕМЕНТЫ ПОРАЖЕНИЯ ПРИ ЗАБОЛЕВАНИЯХ
СЛИЗИСТОЙ ОБОЛОЧКИ ПОЛОСТИ РТА

Казань - 2019

УДК 616.314.18 – 002(075.8)

ББК 56.612.1,11я73

X26

*Рекомендовано к размещению в электронном архиве Научной библиотеки
им.Н.И.Лобачевского*

*Учебно-методической комиссией ИФМиБ КФУ
(протокол № 4 от 1 декабря 2018 г.)*

Авторы- составители:

проф., зав.кафедрой стомат. и имплантологии **Р.Г. Хафизов;**
доцент, канд.мед.наук **Ф.А. Хафизова;**
врач-стоматолог, преподаватель **Н.В. Малышев;**
врач-стоматолог, преподаватель **А.Р. Фасахов;**

Рецензенты:

доктор медицинских наук, профессор кафедры терапевтической стоматологии ФГБОУ ВО «Казанский государственный медицинский университет» Министерства здравоохранения РФ **И.И. Гиниятуллин;**

доктор медицинских наук, профессор, Заслуженный деятель науки РТ, Председатель Высшего экспертного совета СТАР, Президент Российской Ассоциации стоматологической имплантологии **М.З. Миргазизов.**

Хафизов Р.Г.

X26 Патоморфологические процессы и элементы поражения при заболеваниях слизистой оболочки полости рта : учебно- методическое пособие / Р.Г. Хафизов, Ф.А. Хафизова, Н.В. Малышев, А.Р. Фасахов. – Казань: Изд-во Казан. ун-та, 2019. – 54 с.

В учебном пособии подробно рассматриваются особенности строения слизистой оболочки полости рта, характеристика патологических процессов, иллюстрированное описание элементов поражения, методы обследования больных с заболеваниями слизистой оболочки полости рта. Все вышеизложенное, позволяет осуществить диагностику заболеваний слизистой оболочки полости рта как на основании результатов цитологических, биохимических, микроскопических, и других методов исследования, так и по клиническим данным, где основным дифференциальным признаком служит первичный элемент поражения, как фактор проявления патологического процесса. Пособие содержит наглядные обучающие алгоритмы, рисунки применительно к клиническим ситуациям, тестовые задания для самоконтроля, ситуационные задачи.

Учебное пособие предназначено для студентов, обучающихся по специальности высшего профессионального образования «Стоматология».

**© Хафизов Р.Г., Хафизова Ф.А., Малышев Н.В., Фасахов А.Р.
© Казанский университет, 2019**

СОДЕРЖАНИЕ

Введение	4
Строение слизистой оболочки полости рта	5
Патоморфологические процессы на слизистой оболочке полости рта	19
Элементы поражения слизистой оболочки полости рта	23
Методы обследования больных с заболеваниями слизистой оболочки полости рта	37
Вопросы для контроля усвоения материала	48
Литература.....	52

ВВЕДЕНИЕ

Заболевания слизистой оболочки полости рта занимают особое место среди всех стоматологических заболеваний. Слизистая оболочка полости рта (СОПР) человека является сложным анатомическим образованием, обеспечивающим важные функции организма, и имеет особенности строения характерные именно для этого образования. Нет такого органа или ткани, где бы возникло большее количество заболеваний, чем на СОПР. Она сравнительно устойчива к действию механических, термических и химических раздражителей, устойчива к проникновению инфекционных агентов. СОПР имеет индивидуальные особенности, в частности, она в большой степени способна к самообновлению. Такие свойства слизистой оболочки обусловлены её анатомо-топографическим расположением, окружающей средой, морфофункциональными особенностями. Знание морфологии тканей, образующих СОПР, является необходимым фактором, без которого невозможно выявить механизмы возникновения и дальнейшего развития патологического процесса в слизистой оболочке. Изменения слизистой оболочки связаны не только с *locus morbi*, а чаще являются отражением тех процессов, которые определяют состояние организма в целом, что требует от врача уметь правильно диагностировать болезни. Большое значение имеет изучение элементов поражения. Знание элементов сыпи и владение методами, используемыми при обследовании больных с заболеваниями слизистой оболочки рта, дает возможность правильно ориентироваться в многочисленных заболеваниях и диагностировать заболевания СОПР не только стоматологических, но и общесоматических заболеваний, которые имеют проявления в полости рта.

СТРОЕНИЕ СЛИЗИСТОЙ ОБОЛОЧКИ ПОЛОСТИ РТА

Полость рта представляет собой начальный отдел желудочно-кишечного тракта, где происходят в основном механическая обработка пищи и формирование пищевого комка. Как и все отделы желудочно-кишечного тракта, ротовая полость выстлана слизистой оболочкой, которая покрыта многослойным плоским эпителием (рис. 1).

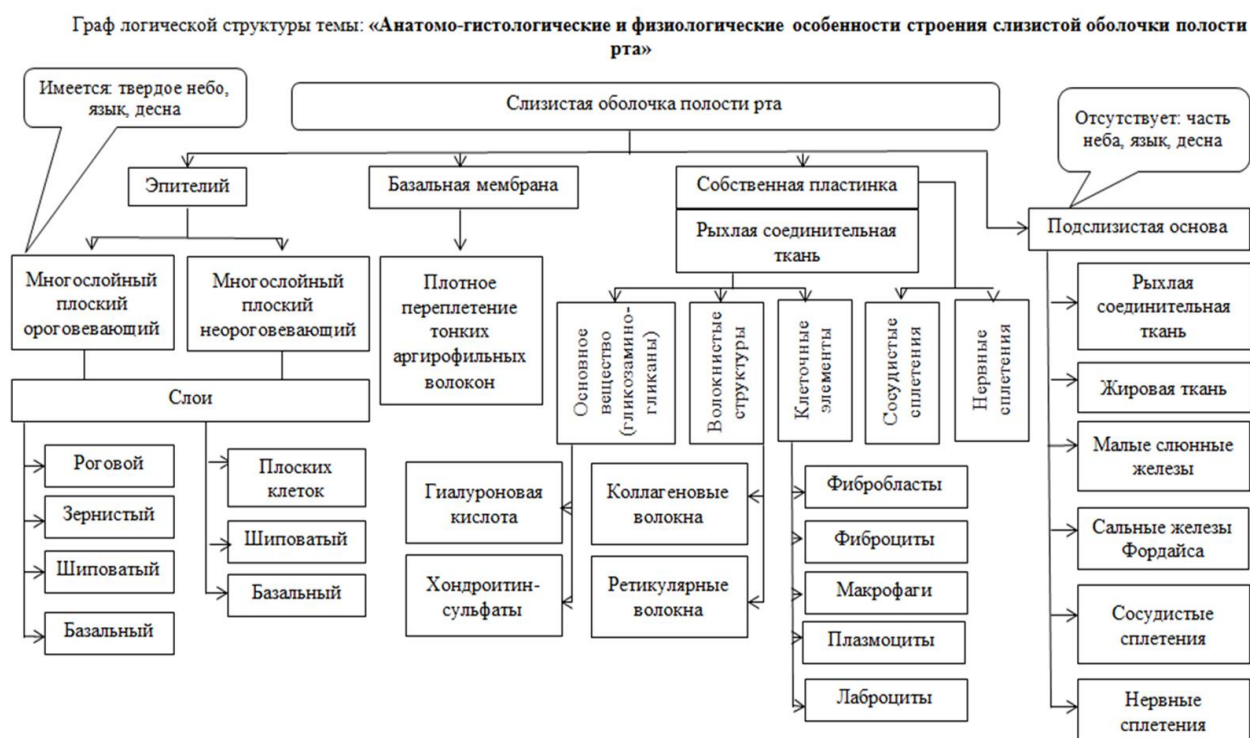

Рис. 1. Анатомо- гистологические и физиологические особенности строения слизистой оболочки полости рта

В составе слизистой оболочки выделяют эпителиальную и собственную (соединительнотканную) пластинки. Кроме того, в тех участках, где слизистая оболочка подвижна и может собираться в складки, собственная пластинка расположена на подслизистой основе.

Слизистая оболочка полости рта, в отличие от других слизистых оболочек, не имеет мышечной пластинки, отделяющей собственный слой от подслизистой основы.

Слизистая оболочка полости рта удивительно устойчива к действию различных механических, химических и термических факторов при питье, разжевывании пищи и т. п. Слизистой оболочке полости рта свойственны высокая регенераторная способность, а также относительная устойчивость к внедрению инфекции. Эти свойства слизистой оболочки полости рта тесно связаны с особенностями ее строения.

Толщина эпителиального пласта в разных отделах полости рта колеблется от 200 до 500 мкм. Половых различий в структуре эпителия полости рта не обнаруживается.

Пласт эпителия состоит из нескольких слоев клеток, связанных между собой десмосомами. Самый глубокий слой эпителия - базальный слой, представлен цилиндрическими или кубическими клетками, расположенными на базальной мембране. Здесь же обнаруживаются отростчатые клетки Меркеля и Лангерганса. Клетки Меркеля имеют отростчатую форму и фестончатое ядро. Они участвуют в регуляции регенерации эпителия, а также тонуса и проницаемости кровеносных сосудов слизистой оболочки. Клетки Лангерганса также отростчатые, их ядро крупное, лопатное. Эти клетки захватывают антигены, проникающие в эпителий. Кроме того, клетки Лангерганса продуцируют интерлейкины, активизирующие Т-лимфоциты.

Еще одним типом отростчатых клеток, встречающихся в эпителии слизистой оболочки полости рта, являются меланоциты. Это пигментные клетки, не связанные десмосомами с соседними клетками эпителия. Их основная функция состоит в выработке пигмента меланина.

За базальными клетками эпителиального пласта следует слой шиповатых клеток. Клетки этого слоя имеют полигональную форму. Короткими выростами цитоплазмы, имеющими вид шипиков, они соединяются между собой с помощью десмосом. В их цитоплазме содержатся тонофиламенты, соединяющиеся в пучки - тонофибриллы.

Кроме отмеченных выше клеток, в пласте эпителия обнаруживаются лимфоциты, в основном Т-клетки. По мере приближения к поверхности пласта

клетки шиповатого слоя уплощаются, превращаясь в слой плоских клеток. В разных участках полости рта пласт эпителия имеет различную структуру поверхностных слоев. В одном случае он образован уплощенными клетками, сохранившими ядра, в другом - это слой ороговевших клеток, утративших ядра и превратившихся в роговые чешуйки. Они имеют толстую оболочку и заполнены кератиновыми фибриллами, упакованными в аморфный матрикс, состоящий из кератина. Наибольшей толщины роговой слой достигает на слизистой оболочке твердого нёба, где в его состав входит 15-25 клеточных рядов.

Ороговевающий эпителий (рис. 2.) в некоторых зонах слизистой оболочки полости рта имеет 4 слоя: базальный, шиповатый, зернистый и роговой. Базальный, шиповатый и роговой слои описаны выше. В составе клеток зернистого слоя различают два типа гранул. Первый тип гранул - кератиносомы пластинчатой формы с гидролитическими ферментами и липидами, выделяющимися в межклеточное вещество, где они образуют водонепроницаемый барьер.

Второй тип - кератогиалиновые базофильные крупные гранулы неправильной формы и различного размера. Они содержат филаггрин и другие соединения и всегда ассоциированы с образованием кератина. Ядра зернистых клеток пикнотичны. Этот слой клеток сохраняет способность к синтезу белка. С переходом клеток в роговой слой синтез белков ингибируется. Роговой слой представлен ороговевшими чешуйками без ядра и клеточных элементов. Электронная микроскопия выявляет в роговых чешуйках этого слоя плотные кератиновые филаменты и аморфное вещество. В состав слоя роговых чешуек эпителия входят белки инволюкрин и кератолинин. Они расположены под плазмолеммой белкового слоя, защищая ее от действия гидролитических ферментов кератиносом и лизосом. Согласно современным представлениям, при ороговении эпителиальных клеток в составе пласта эпителия полости рта последовательно идут процессы дифференцировки, связанные с синтезом специфических белков. Маркером дифференцировки эпителиоцитов являются цитокератины - белки промежуточных филаментов. Они имеют диагностическое значение в определении происхождения эпителиальных опухолей.

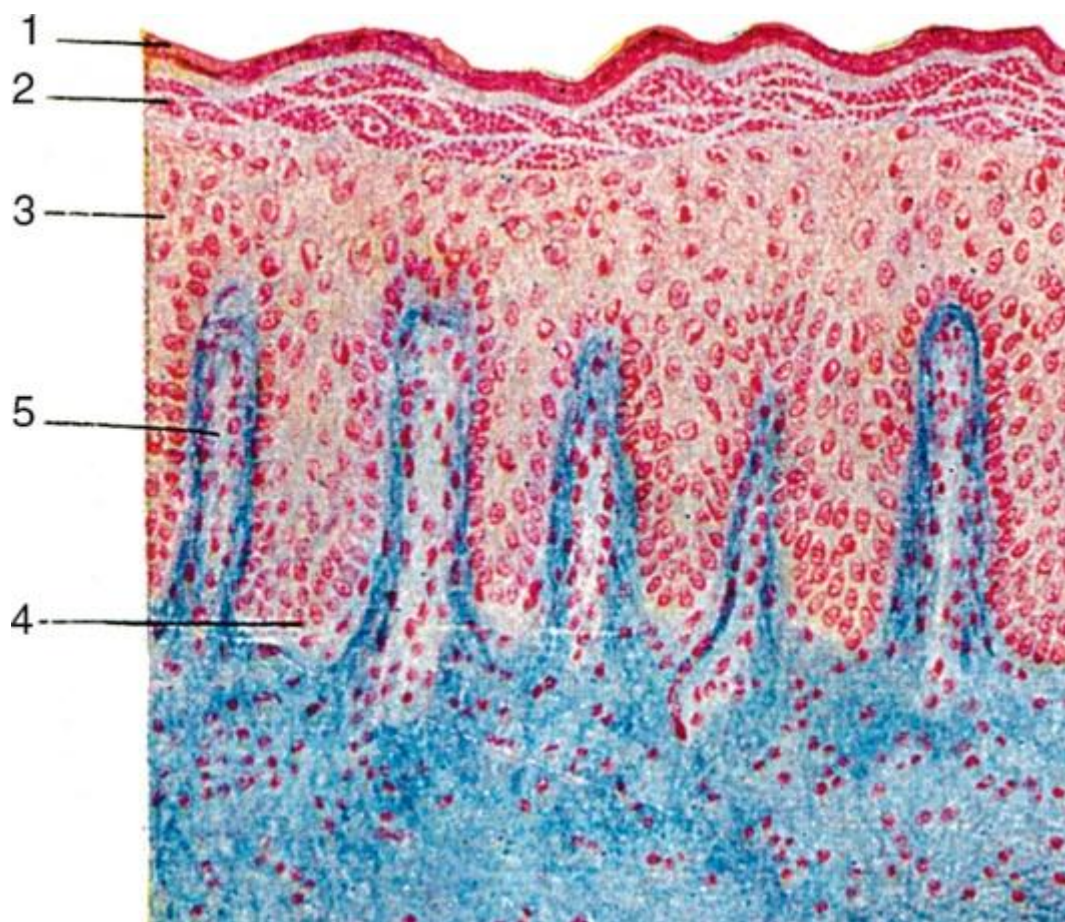


Рис. 2. Многослойный плоский ороговевающий эпителий твердого нёба. Окраска азаном. 1 - роговой слой; 2 - зернистый слой; 3 - шиповатый слой; 4 - базальный слой эпителия; 5 - соединительнотканнный сосочек собственной пластинки слизистой оболочки.

Процессы дифференцировки ороговевающего и неороговевающего эпителия в полости рта протекают в сходной последовательности, различия связаны в основном с количеством синтезируемых катионных белков, выступающих в роли регуляторов морфологических процессов. В настоящее время различают ортокератоз, т. е. ороговение обычного типа, и паракератоз, когда поверхностные клетки, содержащие кератин, сохраняют пикнотически измененные ядра. Клетки с проявлением паракератоза имеют более высокий митотический индекс, чем клетки с ортокератозом.

Своеобразие эпителия различных зон органов полости рта находит отражение и при использовании гистохимических методов. Неороговевающий эпи-

телий полости рта человека способен к синтезу и накоплению большого количества гликогена (рис. 3.). Глыбки гликогена располагаются в цитоплазме клеток шиповатого слоя и нередко в поверхностных клетках эпителиального пласта. Базальный слой эпителия не содержит гликогена (за исключением эмбрионального периода). Таким образом, имеется зависимость между количеством гликогена и выраженностью процесса ороговения. Если процесс ороговения при патологии ослабевает или отсутствует, содержание гликогена резко возрастает. Важным компонентом эпителиального пласта является базальная мембрана, расположенная между эпителием и подлежащей соединительной тканью. Эта пограничная структура имеет сложное строение. Как показали электронно-микроскопические исследования, она состоит из подэпителиальной электронно-прозрачной светлой пластинки толщиной около 40 нм и темной плотной пластинки толщиной 50-60 нм. Эпителиальные клетки прикрепляются к мембране с помощью полудесмосом.

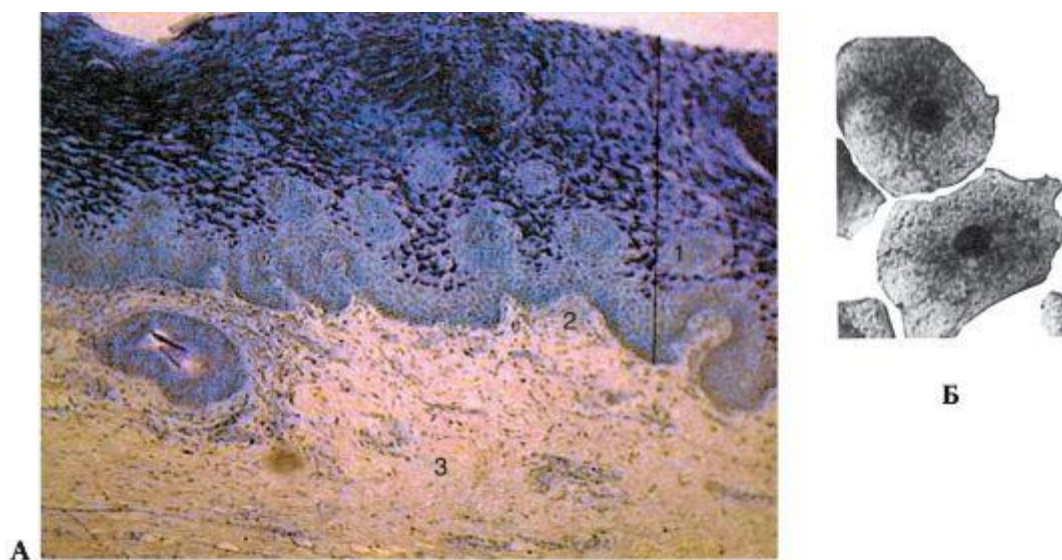


Рис. 3. Гликоген в эпителии слизистой оболочки щеки. Шик-реакция: А - 1 - многослойный плоский неороговевающий эпителий слизистой оболочки щеки; а - глыбки гликогена в поверхностных и промежуточных слоях эпителия; 2 - собственная пластинка слизистой оболочки; 3 - подслизистая основа. Б - катионные белки в цитоплазме слущенных поверхностных эпителиальных клеток слизистой оболочки щеки человека.

В аморфном веществе мембран содержатся сложные белки - гликопротеины и протеогликаны. Гликопротеины фибронектин и ламинин играют роль адгезивного материала, обеспечивающего связь полудесмосом эпителиоцитов и структур базальной мембраны. Протеогликаны обеспечивают упругость базальной мембраны и ее отрицательный заряд, от которого зависит ее избирательная проницаемость.

В целом структура базальной мембраны эпителия полости рта такая же, как базальной мембраны эпителия кожи.

Помимо механической функции (обеспечивающей прикрепление эпителиальных клеток), базальная мембрана выполняет трофическую и морфогенетическую функции. Слизистая оболочка жевательного типа имеет ороговевающий эпителий, а слизистая оболочка выстилающего типа в норме покрыта неороговевающим эпителием.

Наконец, специализированная слизистая оболочка языка образует выросты - сосочки языка

Как указывалось выше, строение слизистой оболочки различается в различных участках полости рта, что определяется, прежде всего, функциональными особенностями этих участков.

Выделяют: жевательную (твердое нёбо и десна); выстилающую (щека, губа, дно полости рта, нижняя поверхность языка, мягкое нёбо); специализированную (дорсальная поверхность языка) слизистую оболочку.

Собственная (соединительнотканная) пластинка слизистой оболочки полости рта, на которой лежит пласт эпителия, состоит из волокнистой соединительной ткани. В поверхностных отделах этой соединительной ткани есть многочисленные выступы или сосочки. Они внедряются в пласт эпителия. Соединительнотканые сосочки построены из рыхлой соединительной ткани, в них проходят кровеносные сосуды, питающие эпителий. Собственная пластинка слизистой оболочки представлена клетками и межклеточным веществом с волокнистыми структурами и аморфным веществом. Клеточные элементы собственной пластинки слизистой оболочки разнообразны: фибробласты, макро-

фаги, тучные клетки, плазматические клетки, лимфоциты, лейкоциты. Фибробласты являются основными клеточными элементами соединительной ткани слизистой оболочки. Фибробласты принимают активное участие в образовании межклеточного вещества. Более дифференцированные формы этих клеток - фиброциты. Они вытянутые, с короткими широкими отростками и небольшим количеством органелл. Макрофаги - клетки, способные к фагоцитозу, поглощают и переваривают погибшие клетки, а также разрушающиеся компоненты межклеточного вещества.

Тучные клетки слизистой оболочки полости рта не отличаются от тучных клеток других участков тела. В гранулах содержатся гепарин, гистамин, гиалуроновая кислота. Тучные клетки могут выбрасывать гранулы в ответ на действие различных факторов. Полагают, что тучные клетки способствуют регуляции проницаемости стенок кровеносных сосудов, а также участвуют в аллергических реакциях.

Плазматические клетки постоянно встречаются в разных отделах слизистой оболочки, их особенно много в области дна десневой щели. Функция плазматических клеток связана с выработкой антител. Их содержание увеличивается при инфекционно-аллергических заболеваниях.

Межклеточное вещество соединительной ткани слизистой оболочки имеет строение соответствующих структур волокнистой соединительной ткани. В его состав входят волокна и аморфное вещество. Последнее представляет гелеобразную субстанцию, включающую воду, белки, неорганические ионы, протеогликаны, гликопротеины, фибронектин, ламинин. Это основная среда, окружающая клеточные элементы и волокнистые структуры. Здесь происходят формирование волокон соединительной ткани, а также сложные метаболические процессы. Количество аморфного вещества различно в разных отделах слизистой оболочки. Наиболее богаты им слизистая оболочка губы, щеки. Волокнистые структуры соединительной ткани слизистой оболочки в основном представлены коллагеновыми, ретикулиновыми и эластическими волокнами. Коллагеновые волокна слизистой оболочки образуют пучки, идущие в виде из-

вилистых или скрученных лент. В их состав входит коллаген I типа, присутствующий в волокнах кожи, сухожилий, кости и др. Ретикулярные волокна представляют собой разновидность коллагеновых волокон, состоящих из коллагена III типа, и расположены в виде сети. Эти волокна при импрегнации солями серебра приобретают вид тонких черных структур (аргирофильные волокна). Эластические волокна эластичны и растяжимы, располагаются между пучками коллагеновых волокон. В их состав входит белок эластин. Кроме зрелых эластических волокон, встречаются и незрелые, так называемые окситалановые и элауниновые волокна, которые состоят из микрофибрилл.

Подслизистая основа. Собственная пластинка слизистой оболочки полости рта без резкой границы переходит в подслизистую основу, состоящую из рыхлой волокнистой соединительной ткани. Мышечной пластинки слизистой оболочки, отделяющей слизистую оболочку от подслизистой основы желудочно-кишечного тракта, в стенке полости рта нет. В некоторых участках слизистой оболочки (дорсальные и боковые поверхности языка, десна, а также латеральные отделы и область шва твердого нёба) подслизистая основа не выражена. В этих местах слизистая оболочка сращена с межмышечной соединительной тканью (язык) или с надкостницей (десна, твердое нёбо). Как уже отмечалось выше, подслизистая основа состоит из рыхлой соединительной ткани, в которой содержатся скопления жировых клеток или концевые (секреторные) отделы мелких слюнных желез, сосуды и нервные элементы.

Функции слизистой оболочки рта разнообразны. Защитная функция состоит в том, что эпителий слизистой оболочки предохраняет подлежащие ткани от влияния вредоносных факторов. В неповрежденном виде эпителий непроницаем для большинства микроорганизмов. Кроме того, эпителиоциты, слущивающиеся с поверхностных слоев эпителия слизистой оболочки, обладают бактерицидными свойствами.

Всасывательная функция осуществляется благодаря проницаемости слизистой оболочки для ряда веществ (йод, калий, натрий и др.) и некоторых лекарственных препаратов.

Сенсорная функция связана с многочисленными и разнообразными рецепторами, воспринимающими тактильные, температурные, болевые и вкусовые раздражения.

Иннервация слизистой оболочки полости рта

Слизистая оболочка содержит очень много нервных волокон и нервных окончаний. В основном они представлены афферентными чувствительными волокнами, передающими импульсы в центральные отделы нервной системы. Эти волокна идут в составе тройничного нерва, а также лицевого, языко-глоточного и блуждающего нервов. Нервные волокна большей частью повторяют ход сосудистых стволов.

В соединительнотканной пластинке слизистой оболочки нервные волокна образуют сплетение. Отсюда часть волокон направляется в сосочковый слой, где они образуют еще одно подэпителиальное сплетение. Эти веточки принимают участие в образовании свободных или инкапсулированных нервных окончаний. Некоторые нервные веточки образуют контакты с клетками Меркеля в составе пласта эпителия, другие проникают между клетками эпителия, достигая поверхностных слоев.

Инкапсулированные нервные окончания располагаются в соединительнотканном сосочке и представлены окончаниями типа Мейсснера или Краузе.

Кровоснабжение и лимфоотток слизистой оболочки полости рта

Слизистая оболочка полости рта чрезвычайно обильно снабжена кровеносными сосудами, в основном от артерий, идущих в подслизистой основе параллельно поверхности слизистой оболочки. Эти артерии отдают веточки, перпендикулярные поверхности слизистой оболочки. На пути к сосочковому слою от них отходят веточки в соединительнотканную пластинку слизистой оболочки. Однако большая часть артериальных веточек проникает в сосочковый слой, где образует мощное капиллярное сплетение. При этом петли капилляров подходят очень близко к пласту эпителия.

Строение капилляров слизистой оболочки также имеет регионарные особенности. Так, в слизистой оболочке дна полости рта, десне содержатся капилляры с фенестрированным эпителием. В слизистой оболочке щеки большинство капилляров имеют непрерывную выстилку.

Сосуды венозного русла повторяют ход артерий.

Лимфатические сосуды в слизистой оболочке полости рта начинаются слепыми концами лимфатических капилляров с широким просветом, расположенных у вершин соединительнотканых сосочков. Лимфатические капилляры переходят в лимфатические сосуды, повторяющие ход кровеносных сосудов, и в основном несут лимфу к поднижнечелюстным или шейным лимфатическим узлам.

В силу функциональных особенностей различных отделов слизистой оболочки рта имеются выраженные различия в структуре отдельных ее участков.

Губа

В области губ кожный покров, одевающий наружную поверхность губы, постепенно переходит в слизистую оболочку полости рта. В соответствии с этим в губе различают 3 отдела: кожный, переходный или красную кайму и слизистый. Кожный отдел имеет строение, типичное для кожи, покрыт многослойным ороговевающим эпителием. Здесь встречаются волосы, сальные и потовые железы.

Красная кайма губ, которая имеется только у человека, - переходная зона. Покрыта многослойным плоским эпителием с явлениями ороговения. Однако роговой слой здесь тоньше, чем в коже. В нем хорошо выражен зернистый слой. Расположенная под эпителием собственная пластинка слизистой оболочки является непосредственным продолжением дермы. Она образует здесь многочисленные сосочки, которые глубоко внедряются в пласт эпителия. В этих сосочках много капиллярных петель, которые, просвечивая через поверхностные слои эпителия, придают красный цвет этому отделу губ. Слизистый отдел губ покрыт типичной слизистой оболочкой, выстланной толстым пластом мно-

гослойного плоского неороговевающего эпителия, клетки которого содержат большое количество гликогена (рис. 4.). Ороговение полностью отсутствует. Собственная пластинка слизистой оболочки образует соединительнотканые сосочки, они немногочисленные и довольно короткие. Здесь исчезают и слюнные железы, а на смену им появляются мелкие слюнные железы, расположенные в подслизистой основе.

В красной кайме и в слизистой оболочке губ много рецепторных нервных окончаний. Здесь выявляются как свободные, так и инкапсулированные нервные окончания, в том числе тельца Мейсснера, колбы Краузе.

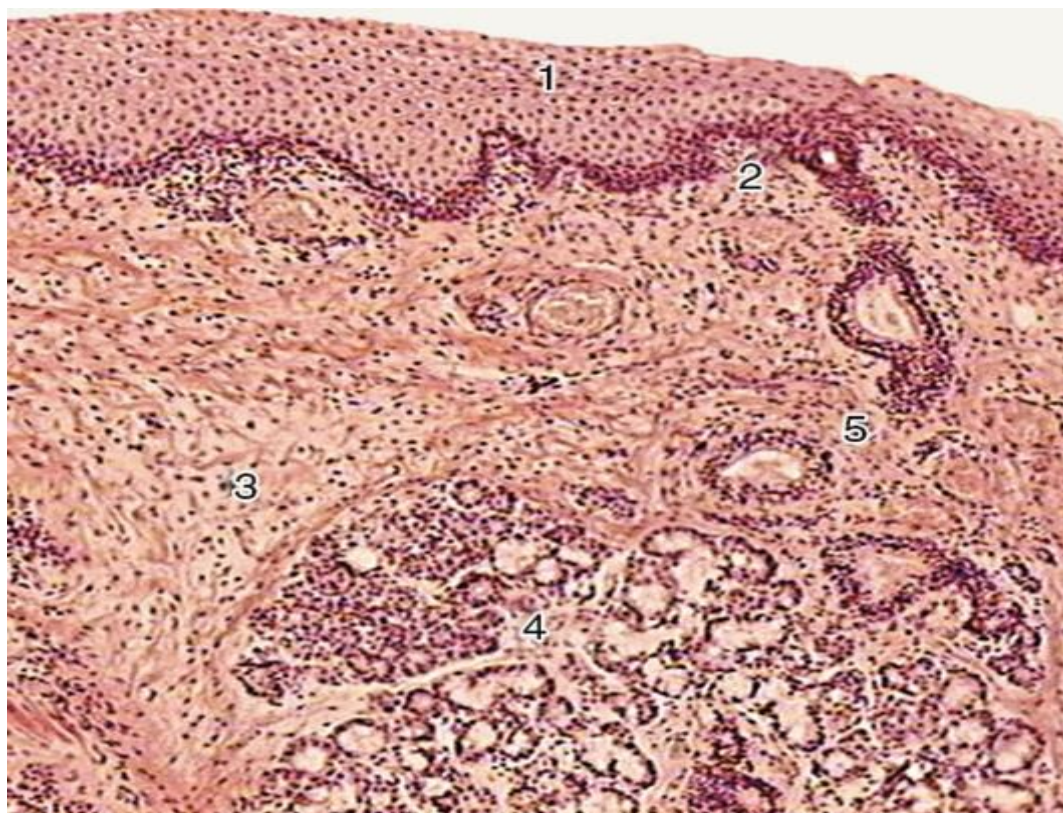


Рис. 4. Губа. Слизистый отдел. Окраска гематоксилином и эозином: 1 - многослойный неороговевающий эпителий слизистой оболочки; 2 - собственная пластинка слизистой оболочки; 3 - подслизистая основа; 4 - смешанные слюнные губные железы (концевые отделы); 5 - выводные протоки губных желез

СО щек покрыта многослойным плоским неороговевающим эпителием. Соединительнотканые сосочки умеренно выражены. В подслизистой основе расположены мелкие слюнные и сальные железы, а также скопления жировых клеток.

СО твердого неба покрыта многослойным плоским ороговевающим эпителием. В участке небного шва и в зоне перехода в десну подслизистая основа отсутствует, собственная пластинка плотно сращена с надкостницей. В других отделах твердого неба его СО имеет подслизистую основу. В переднем отделе твердого неба в подслизистой основе находится скопление жировой ткани, а в заднем отделе располагаются слизистые железы. Характерной особенностью СО небного шва и зоны перехода в десны является наличие в собственной пластинке мощных пучков коллагеновых волокон, сильно переплетающихся между собой и вплетающихся в надкостницу.

Десна

Десна - слизистая оболочка полости рта, покрывающая альвеолярные отростки челюстей, она непосредственно соприкасается с зубами. Десна покрыта многослойным плоским ороговевающим эпителием с хорошо выраженным роговым слоем. Ороговение больше выражено на вестибулярной поверхности десны, а на оральной поверхности нередко встречаются явления паракератоза. Собственная пластинка десны по строению напоминает дерму кожи и состоит из сосочкового слоя с рыхлой соединительной тканью и сетчатого - из плотной соединительной ткани с довольно толстыми пучками переплетающихся коллагеновых волокон. Форма и размеры сосочков с рыхлой соединительной тканью разнообразны. В десне не выражена подслизистая основа и отсутствуют железы. Ее собственная пластинка срастается с надкостницей альвеолярных отростков челюстей. В области шейки зубов в собственную пластинку десны вплетаются волокна циркулярной связки зуба, что также способствует плотному прикреплению десны к поверхности зуба. Вся эту часть десны, сращенную с надкостницей альвеолярных отростков, называют прикрепленной десной. Область

края десны, где она свободно прилегает к поверхности зуба и отделяется от него только щелевидным промежутком, называется свободной десной.

На границе свободной и прикрепленной десны имеется десневой желобок. Десневой желобок идет параллельно краю десны на расстоянии 0,5-1,5 мм от него. Его расположение примерно соответствует дну десневой щели. Часть десны между зубами называется межзубным сосочком. **Десневая щель (бороздка)**. Этим термином обозначают щелевидное пространство между поверхностью зуба и прилегающим к нему свободным краем десны. В нормальных условиях дно этой щели находится на уровне пришеечной части эмали или в области цементозамелевой границы. Эпителий, выстилающий десневую щель, в области ее дна переходит на поверхность зуба и плотно к ней присоединяется.

Язык

Язык представляет собой мышечный орган, покрытый слизистой оболочкой, которая на дорсальной и боковых поверхностях плотно сращена с межмышечной соединительной тканью. На верхней, дорсальной, поверхности спинки языка, а также на боковых поверхностях, подслизистая основа не выражена. С поверхности слизистая оболочка языка покрыта многослойным плоским эпителием, на спинке языка образует выступы, которые носят название сосочков языка. Различают 4 вида сосочков языка: нитевидные, грибовидные, листовидные и желобоватые или окруженные валом. На нижней поверхности языка эти сосочки отсутствуют, поэтому слизистая оболочка ровная, гладкая, эпителий многослойный плоский неороговевающий, имеется подслизистая основа.

Слюнные железы языка. В языке содержатся слюнные железы 3 типов: смешанные в передней части языка, слизистые в области корня языка, где располагается язычная миндалина, белковые на границе тела и корня языка в области желобоватых сосочков.

Кровоснабжение языка осуществляется от артерии языка. Ее разветвления образуют густые капиллярные сети в слизистой оболочке и по ходу мышечных волокон. На нижней поверхности языка в подслизистой основе хорошо

выражено венозное сплетение. В языке также имеется сплетение лимфатических сосудов и капилляров, особенно обильное на нижней поверхности языка и в области язычной миндалины.

ПАТОМОРФОЛОГИЧЕСКИЕ ПРОЦЕССЫ НА СЛИЗИСТОЙ ОБОЛОЧКЕ ПОЛОСТИ РТА

Патологические процессы, происходящие в СОПР, подчиняются общепатологическим законам. Однако, ввиду анатомо-физиологических особенностей, эти изменения носят своеобразный характер. Заболевания СОПР могут сопровождаться патоморфологическими изменениями — воспалением, дистрофией или образованием опухолей.

Воспаление относится к самым распространенным патологическим процессам СОПР. Оно является проявлением защитной реакции всего организма на воздействие патогенного фактора. Течение и исход воспалительного процесса зависят от реактивности организма, места возникновения, интенсивности и длительности действия патогенного раздражителя.

По морфологическим признакам различают три фазы воспаления: альтеративную, экссудативную и пролиферативную. В зависимости от течения воспаления бывает острым и хроническим. При остром альтеративном воспалении преобладают дистрофические и некротические процессы в клеточных элементах эпителия и соединительной ткани, отек, мукоидное и фибриноидное перерождение стенок сосудов и волокнистого компонента собственной пластинки.

Для экссудативного воспаления более характерны расширение сосудов, набухание эндотелиальных клеток, отек и инфильтрация стенок сосудов и периваскулярной соединительной ткани лейкоцитами.

При пролиферативном воспалении превалируют процессы размножения и трансформации клеток, которые завершаются образованием зрелой соединительной ткани.

Чаще пролиферативная форма воспаления бывает следствием экссудативной формы, однако иногда процесс с самого начала может приобретать черты хронического продуктивного процесса, не исключая его периодических обострений. Это связано с реактивностью организма, а также с особенностями повреждающего фактора.

При хроническом воспалении сосудистые изменения менее выражены, преобладает накопление размножающихся соединительнотканых клеток, преимущественно лимфоидных, плазматических, фибробластов и др. Последние завершают продуктивное воспаление, секретировав тропоколлаген — предшественник коллагена волокнистой соединительной ткани. В результате продуктивного воспаления наблюдается формирование зрелой соединительной ткани с явлениями склероза и гиалиноза сосудов.

Патологические процессы приводят к изменениям слизистой оболочки полости рта, в частности к нарушениям процессов ороговения в эпителии.

Различают несколько состояний, соответствующих нарушению нормального процесса ороговения: паракератоз, акантоз, гиперкератоз, дискератоз.

Паракератоз — неполное ороговение, связанное с потерей способности клеток эпителия вырабатывать кератогиалин. Зернистый слой отсутствует, роговой слой утолщается, а его клетки содержат палочковидные ядра. Клинически это проявляется помутнением эпителия СО.

Гиперкератоз — чрезмерное утолщение рогового слоя эпителия. Иногда роговой слой образован несколькими десятками рядов ороговевших клеток. Гиперкератоз возникает в результате избыточного образования кератина, когда зернистый и шиповатый слои утолщаются, или вследствие задержки отшелушивания, когда зернистый, а иногда и шиповатый слои оказываются тоньше обычных. В основе гиперкератоза лежит интенсивный синтез кератина в результате повышения функциональной активности клеток эпителия. Клинически проявляется побелением и утолщением СО.

Акантоз — удлинение межсосочковых выростов эпителия вследствие усиления пролиферации клеток базального и шиповатого слоев.

Дискератоз — патологическое ороговение отдельных эпителиальных клеток. Они становятся более крупными, округлыми; ядра интенсивно окрашены, цитоплазма эозинофильна, слегка зерниста. Такие клетки лишены межклеточных контактов, хаотично располагаются в большинстве слоев эпителия. При доброкачественном дискератозе наблюдается образование круглых телец и зе-

рен в роговом слое. При злокачественном дискератозе происходит ороговение незрелых и появление атипичных клеток, что характерно для болезни Боуэна и плоскоклеточного рака. Экссудативные изменения в эпителии являются следствием воспаления. К ним относят вакуольную дистрофию, спонгиоз, баллонизирующую дистрофию и акантолиз (по механизму развития).

Вакуольная дистрофия — это скопление жидкости внутри клеток шиповатого и базального слоев. Клетки увеличиваются в размере, ядро оттесняется к периферии, изменяет форму и размеры, затем ядро распадается, образуя одноклеточную полость. При слиянии нескольких таких полостей образуются полости большего размера.

Спонгиоз, или межклеточный отек, — скопление жидкости в межклеточных пространствах шиповатого слоя. Серозный экссудат поступает в межклеточные пространства из подлежащей соединительной ткани. Экссудат растягивает, а затем и разрывает межклеточные связи, заполняя образующиеся полости.

Баллонизирующая дистрофия — очаговые изменения клеток шиповатого слоя, которые увеличиваются, округляются, приобретая вид шаров или баллонов. В результате колликвационного некроза такого участка эпителия образуются полости, заполненные экссудатом, в котором плавают гомогенные шаровидные клетки, напоминающие баллоны.

Акантолиз — расплавление межклеточных мостиков, ведущее к потере связи между эпителиальными клетками и образованию между ними щелей, а затем и пузырей. Потерявшие связь эпителиальные клетки уменьшаются в размере, округляются, содержат более крупные ядра, свободно плавают в содержимом пузыря. Эти клетки получили название акантолитических, или клеток Тцанка. Они имеют важное диагностическое значение, поскольку их наличие подтверждает диагноз пузырчатки.

Вакуольная дистрофия, спонгиоз, баллонизирующая дистрофия и акантолиз клинически проявляются наличием на СО пузырьков и пузырей. Каждое из этих изменений самостоятельно встречается редко. Чаще всего они отражают

динамику экссудативного воспаления СОПР. Опухоли СОПР встречаются реже воспалительных заболеваний. Развитие опухоли представляет собой многоступенчатый процесс. Часто ему предшествуют предопухолевые заболевания.

Под опухолью понимают патологический процесс, в основе которого лежит потенциально беспредельное размножение клеточных структур того или иного органа, характеризующееся морфологическим и биохимическим атипизмом.

Источником роста опухолей являются участки тканей, где сохраняются способные к размножению клетки. Сюда относят базальный слой эпителия, периваскулярные ткани, эпителий выводных протоков желез.

Предопухолевые заболевания, или предраки, — это процессы, на фоне которых возможно развитие злокачественных опухолей. Предраковые заболевания отличаются от злокачественных опухолей тем, что им не хватает одного или нескольких признаков, совокупность которых позволяет поставить диагноз злокачественной опухоли. В зависимости от степени вероятности озлокачествления различают облигатные и факультативные предопухолевые процессы. Доброкачественные опухоли СОПР состоят из дифференцированных клеток, мало отличающихся по строению от материнской ткани. Они растут медленно, экспансивно, четко отграничены от окружающих тканей. Увеличиваясь в объеме, эти новообразования не врастают в соседние ткани, а лишь раздвигают или оттесняют их. Доброкачественные опухоли не метастазируют и не рецидивируют.

Злокачественные опухоли построены из недифференцированных клеток. Незрелым опухолям свойствен клеточный атипизм, характеризующийся изменением формы и увеличением объема ядер и самих клеток паренхимы опухоли, несоответствием величины ядра размерам клетки, полиформизмом клеточных элементов, появлением гигантских многоядерных клеток. Злокачественные опухоли характеризуются быстрым инфильтрирующим ростом, склонностью к метастазированию и рецидивированию. Следует, однако, помнить, что помимо классической триады озлокачествления — атипии, полиморфизма и инвазивно-

го роста, существуют и другие патологические признаки малигнизации, присущие определенным видам новообразований. Поэтому определение вида и характера злокачественной опухоли должно базироваться на сумме признаков, присущих именно данному виду.

ЭЛЕМЕНТЫ ПОРАЖЕНИЯ СЛИЗИСТОЙ ОБОЛОЧКИ ПОЛОСТИ РТА

Для диагностики заболеваний слизистой оболочки полости рта ведущее значение имеют морфологические элементы, свойственные той или иной патологии. Правильная дифференциация первичных и вторичных элементов поражения, понимание их гистологической сущности помогут клиницисту в установлении диагноза. К первичным элементам высыпания относят пятно, узелок (папулу), узел, бугорок, пузырек, пузырь, гнойник (пустулу), кисту. К вторичным - чешуйку, эрозию, эксфолиацию, афту, язву, трещину, корку, рубец и др.

Первичные элементы поражения

Пятно (macula) — ограниченное изменение цвета слизистой оболочки полости рта (рис. 5.)

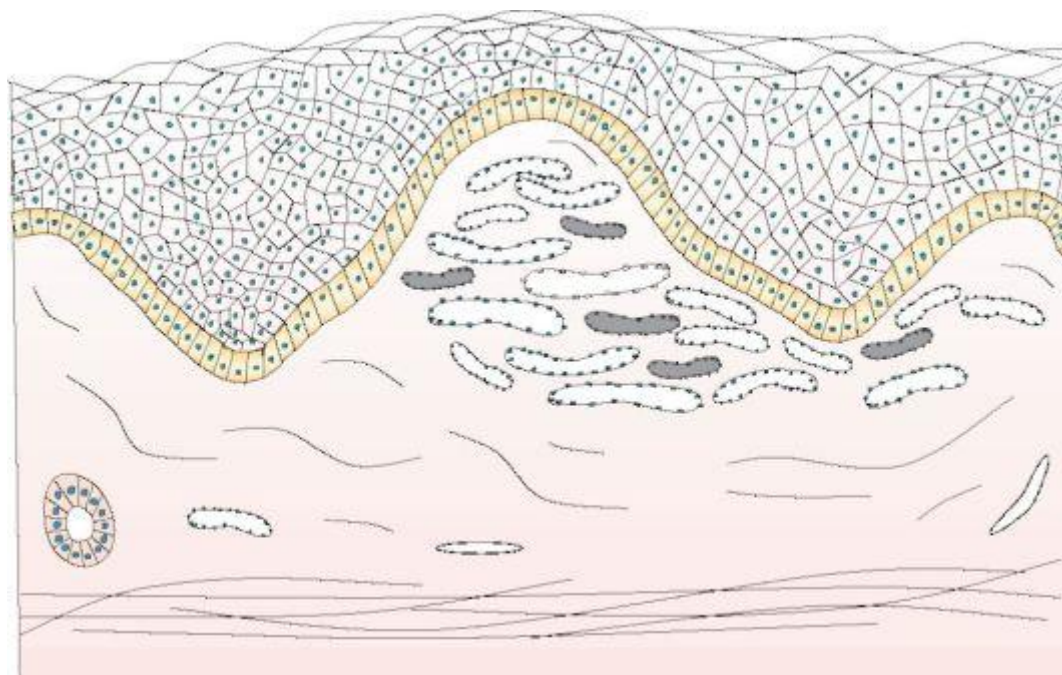


Рис. 5. Пятно (macula)

Цвет пятна зависит от причин его образования. Пятна никогда не выступают над уровнем СО, то есть не изменяют ее рельеф. Различают сосудистые, пигментные пятна и пятна, возникающие вследствие отложения в СО красящих веществ. Сосудистые пятна могут возникать в результате временного расширения сосудов и воспаления. Воспалительные пятна имеют разные оттенки чаще красного, реже синеватого цвета. При надавливании они исчезают, а потом, после прекращения давления, появляются вновь. *Эритема* — неограниченное, без четких контуров покраснение СО. *Розеола* — небольшая эритема округлой формы, размером от 1,5—2 до 10 мм в диаметре с ограниченными контурами. Розеола наблюдается при инфекционных заболеваниях (корь, скарлатина, тиф, сифилис). *Геморрагии* — пятна, которые возникают вследствие нарушения целостности сосудистой стенки. Цвет таких пятен не исчезает при надавливании на них, и, в зависимости от разложения кровяного пигмента может быть красным, синюшно-красным, зеленоватым, желтым и т.д. Эти пятна бывают разной величины. *Петехии* — точечные геморрагии, большие геморрагии называются *экхимозами*. Особенностью геморрагических пятен является то, что они рассасываются и исчезают, не оставляя следа. *Телеангиэктазии* — пятна, которые возникают вследствие стойкого невоспалительного расширения сосудов или их новообразования. Они образуются тонкими извилистыми анастомозирующими между собой сосудами. При диаскопии телеангиэктазии немного бледнеют. *Пигментные пятна* возникают в связи с отложением в СО красящих веществ экзогенного и эндогенного происхождения. Они могут быть врожденными и приобретенными. Врожденные пигментации называются *невусами*. Приобретенные пигментации имеют эндокринное происхождение или развиваются при инфекционных заболеваниях.

Алгоритм диагностики первичных элементов поражения СОПР при клинико-морфологическом признаке «Изменение цвета» представлен на рис. 6.

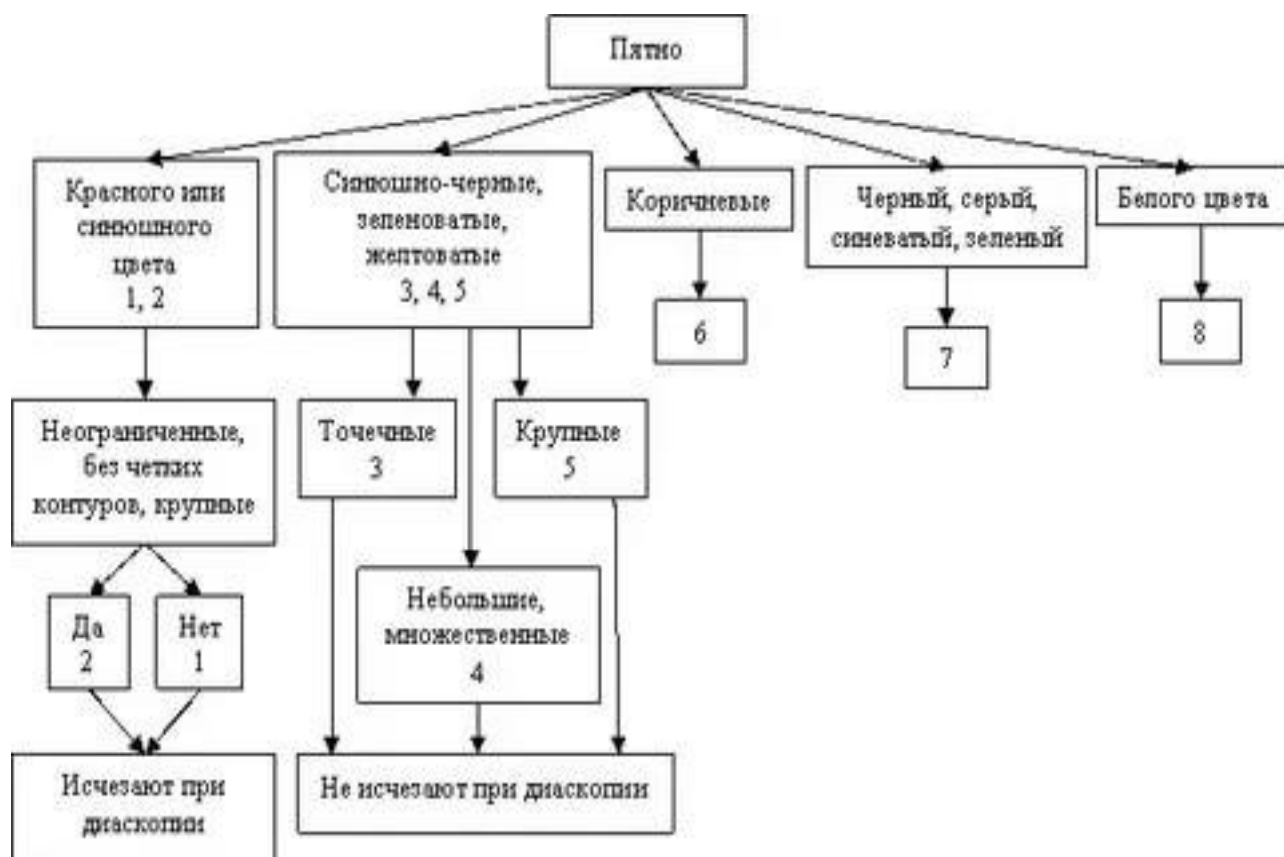


Рис. 6. Алгоритм диагностики «Изменение цвета». 1. Розеола; 2. Эритема; 3. Петехия; 4. Пурпура; 5. Экхимозы; 6. Пигментное пятно; 7. Пятно в результате отложения красителей; 8. Белое пятно

Узелок или папула (papula)— бесполой выступающий над поверхностью слизистой элемент, инфильтрат которого находится в сосочковом слое собственной пластинки (Рис. 7). Форма папул может быть остроконечной, полукруглой, круглой, кеглеобразной. Диаметр папул 3 - 4мм. При слиянии их образуются *бляшки*. При обратном развитии папула не оставляет следа.

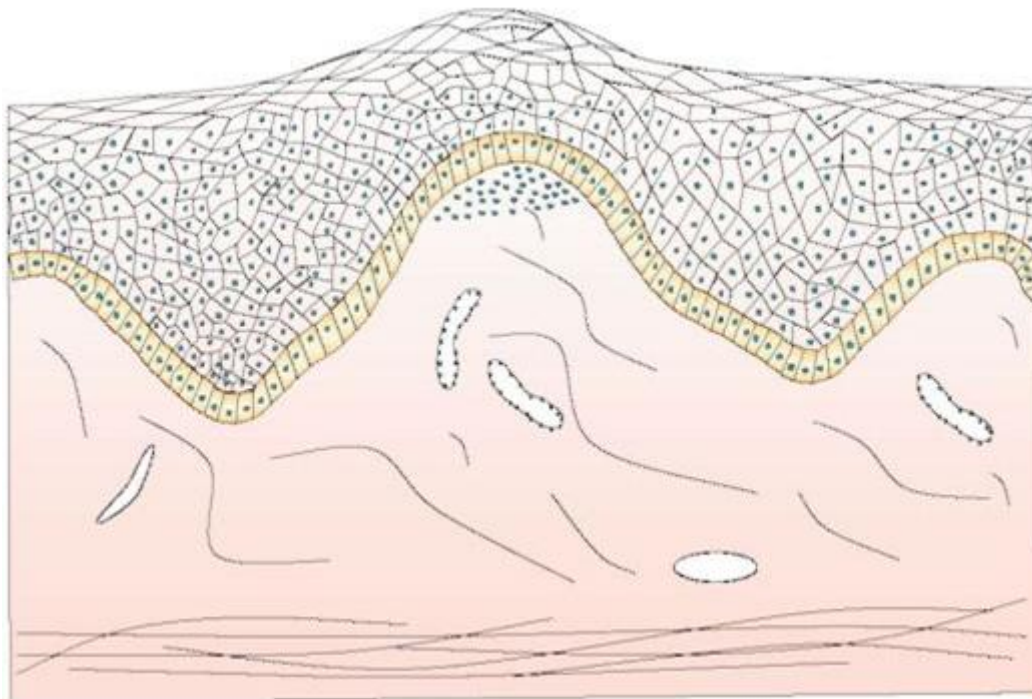


Рис. 7. Узелок или папула (papula)

Узел (nodus)— ограниченное, значительных размеров (от лесного ореха до куриного яйца) уплотнение, которое достигает подслизистой основы (Рис. 8).

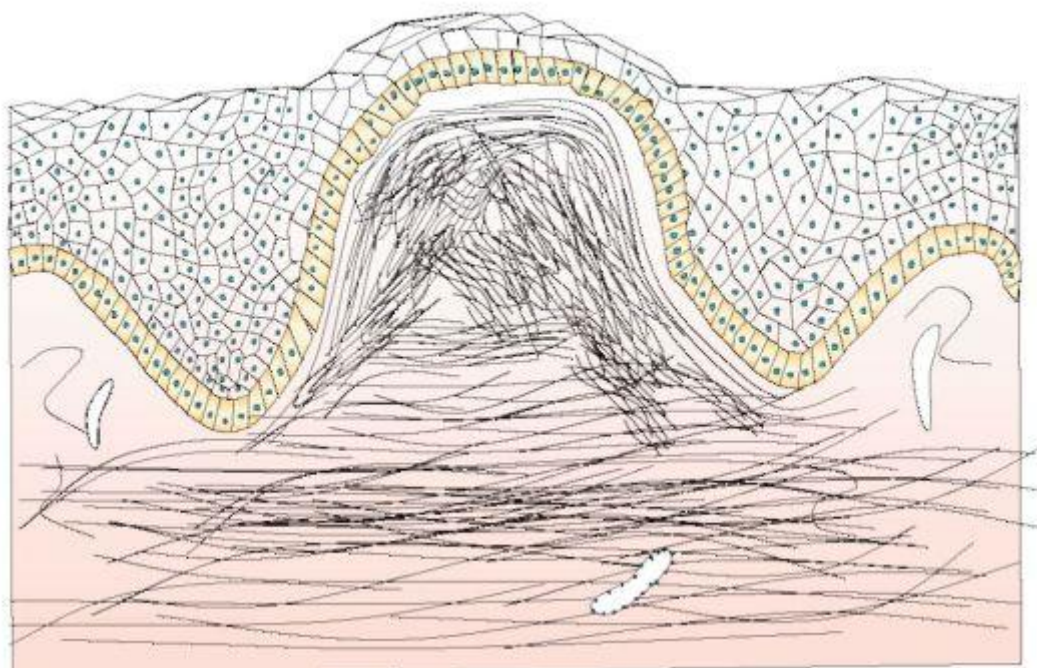


Рис. 8. Узел (nodus)

Воспалительные узлы, сформированные за счет неспецифической или специфической инфильтрации (при лепре, скрофулодерме, сифилисе, туберкулезе), характеризуются быстрым увеличением. Обратное развитие узлов зависит от природы заболевания. Они могут рассасываться, некротизироваться, расплавляться с образованием язв, а в дальнейшем — глубоких рубцов.

Бугорок (tuberculum)— инфильтративный бесполостной элемент округлой формы, размером до горошины, выступающий над уровнем СО (Рис. 9). Инфильтрат охватывает все слои слизистой. Особенностью бугорка, который сначала похож на узелок, является то, что центральная его часть, а иногда и весь элемент, некротизируются, что приводит к образованию язвы, которая рубцуется или бугорок рассасывается без нарушения целостности эпителия с формированием рубцовой атрофии. Бугорки имеют склонность группироваться или, располагаясь близко друг к другу, сливаться. Бугорки — первичные элементы при туберкулезной волчанке, третичном сифилисе, лепре и др.

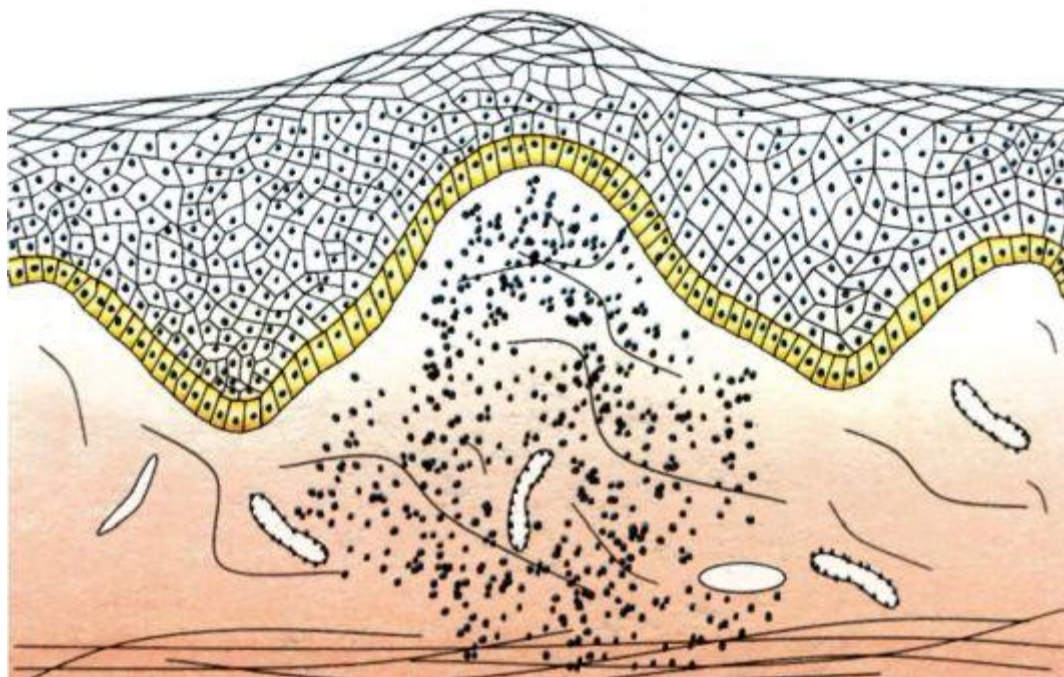


Рис. 9. Бугорок (tuberculum)

Пузырек (vesiculum) — полостной элемент размером от булавочной головки до горошины, наполненный жидкостью (Рис. 10). Формируется пузырек в шиповатом слое эпителия, чаще имеет серозное, иногда геморрагическое со-

держимое. Высыпания пузырьков могут быть как на неизменной, так и на гиперемированной и отечной основе. В связи с тем, что стенки пузырька образованы тонким слоем эпителия, его покрывка быстро разрывается, образуя эрозию, по краям которой остаются обрывки пузырька. При обратном развитии пузырек не оставляет следа. Нередко пузырьки располагаются группами. Формируются пузырьки вследствие вакуольной или баллонирующей дистрофии, как правило, при разных вирусных заболеваниях (герпес и др.).

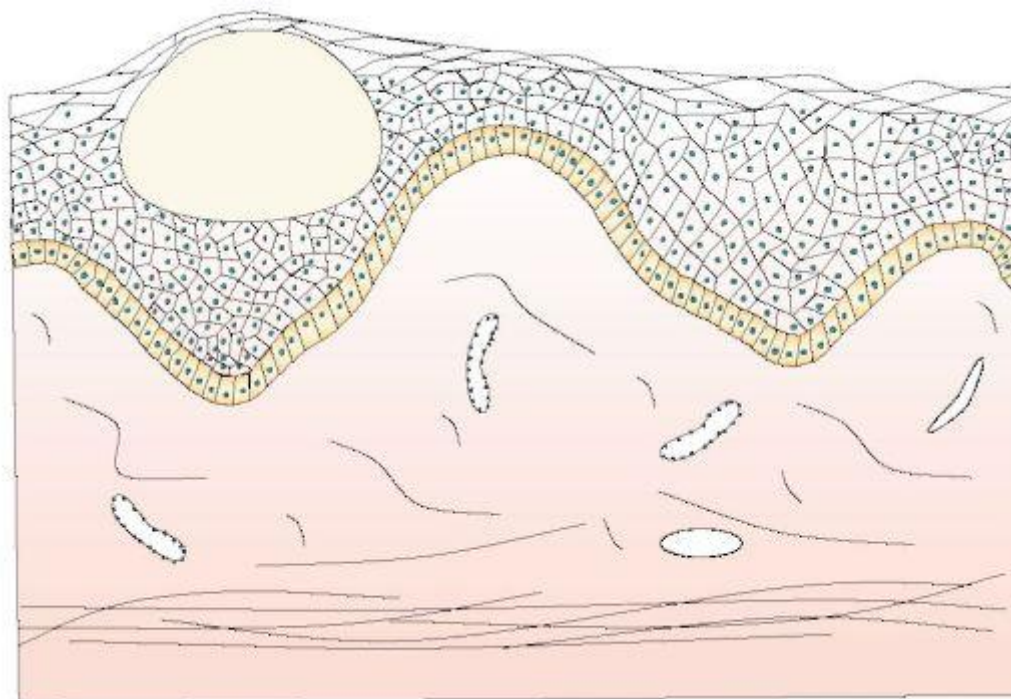


Рис. 10. Пузырек (vesiculum)

Пузырь (bulla) — полостной элемент значительных размеров (до куриного яйца), заполненный жидкостью (Рис. 11). Формируется внутриэпителиально или подэпителиально. В нем различают покрывку, дно и содержимое. Экссудат может быть серозным или геморрагическим. Покрывка подэпителиального пузыря толстая, поэтому он существует на слизистой более продолжительное время, чем внутриэпителиальный пузырь, покрывка которого тонкая и быстро разрывается. Эрозия, образующаяся на месте пузыря, заживает без образования рубца.

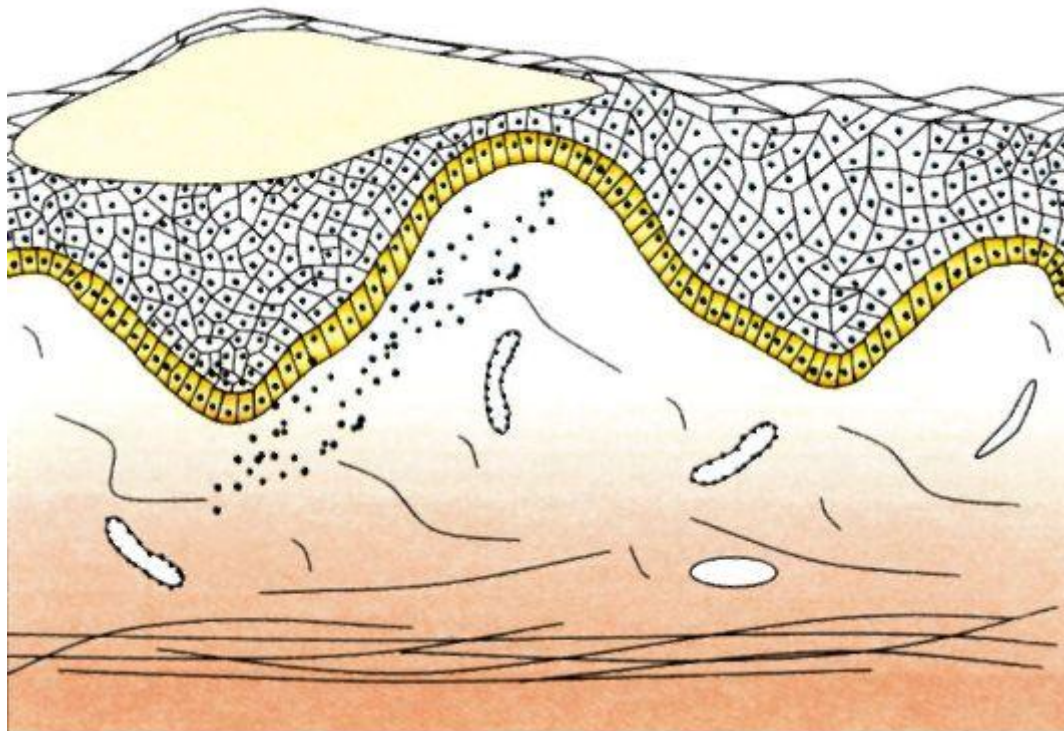


Рис.9. Пузырь (bulla)

Гнойничок (pustula) — ограниченное скопление гнойного экссудата (Рис. 12). Различают первичные и вторичные гнойники. Располагаются пустулы на разной глубине, то есть могут быть поверхностными и глубокими.

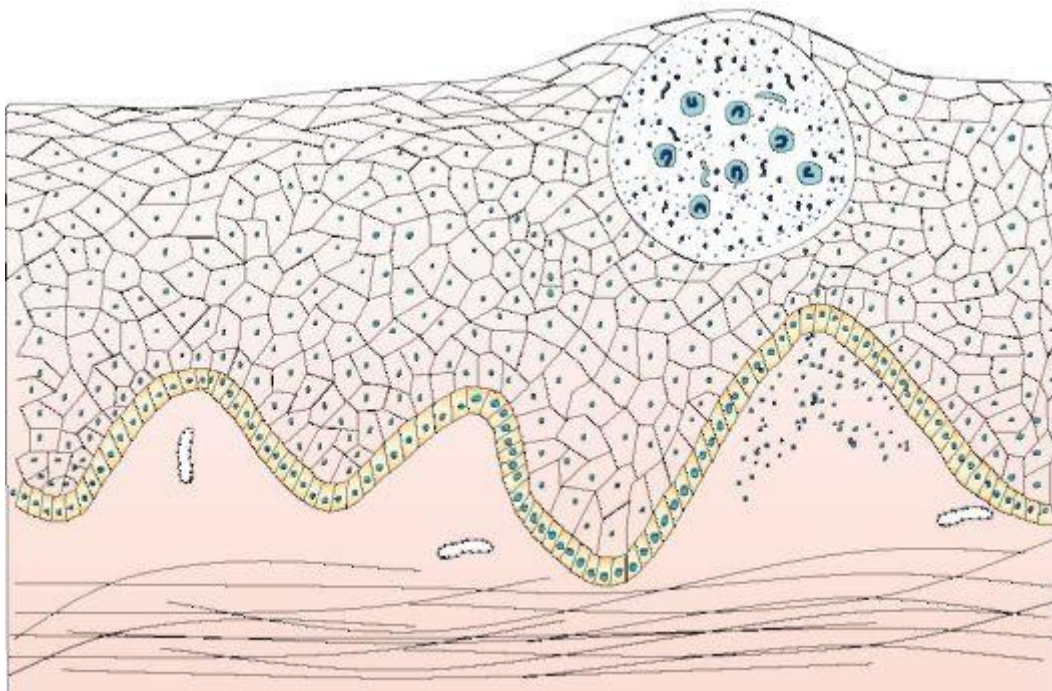


Рис. 12. Гнойничок(pustula)

Киста (cystis) — полостное образование, которое имеет стенку и содержимое (Рис. 13). Кисты бывают эпителиального происхождения и ретенционные. Последние образуются вследствие закупорки выводных протоков мелких слизистых или слюнных желез. Эпителиальные кисты имеют соединительнотканную стенку, выстланную эпителием. Содержимое кисты — серозное, серозно-гнойное или кровянистое. Ретенционные кисты располагаются на губах, небе и слизистой щек, заполнены прозрачным содержимым, которое при инфицировании становится гнойным.

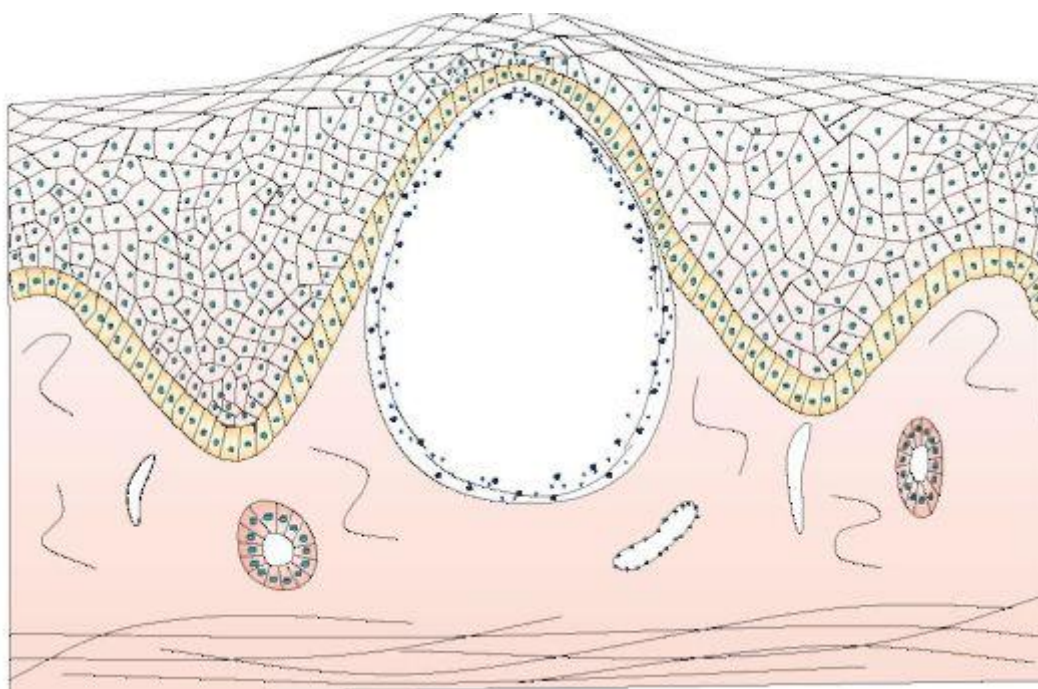


Рис.13. Киста (cystis) слизистой оболочки полости рта

Вторичные элементы поражения.

Эрозия (erosio) — дефект поверхностного слоя эпителия, поэтому после заживления не оставляет следа (Рис.14). Эрозия возникает от разрыва пузыря, пузырька, разрушения папул, травматического повреждения. При разрыве пузыря эрозии повторяют его контуры. На СО эрозивные поверхности могут образовываться без предшествующего пузыря, например, эрозивные папулы при сифилисе, эрозивно-язвенной форме красного плоского лишая и красной волчанки. Поверхностный дефект слизистой, который возникает при механическом повреждении, называется эксфолиацией.

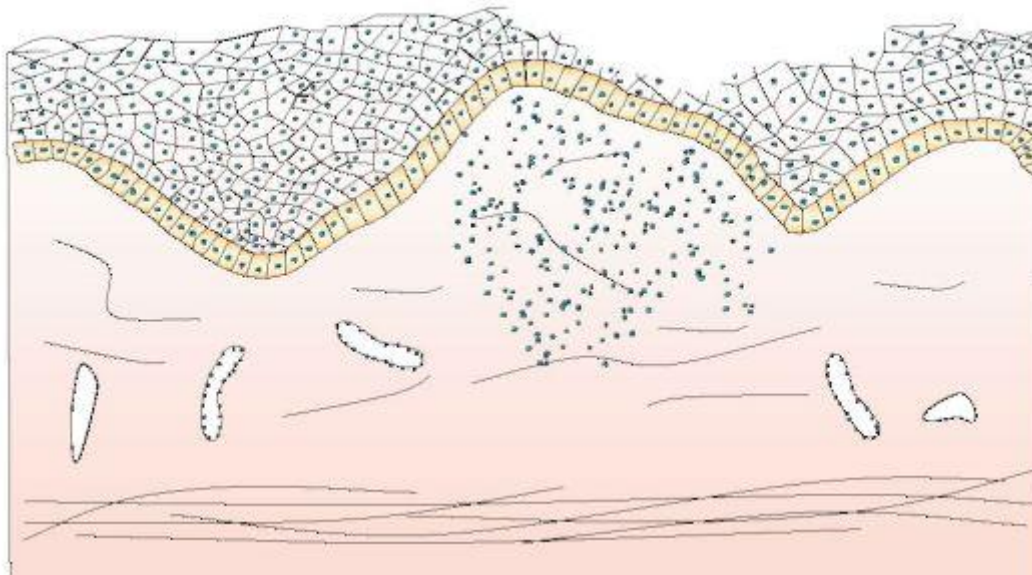


Рис. 14. Эрозия (erosio), на слизистой оболочке .

Афта (apha) — поверхностный дефект эпителия круглой или овальной формы, диаметром 5 - 10 мм, располагающийся на воспаленном участке СО (рис. 15). Афта покрыта фибринозным выпотом, который придает элементу поражения белый или желтый оттенок. По периферии афта окружена ярко красным ободком.

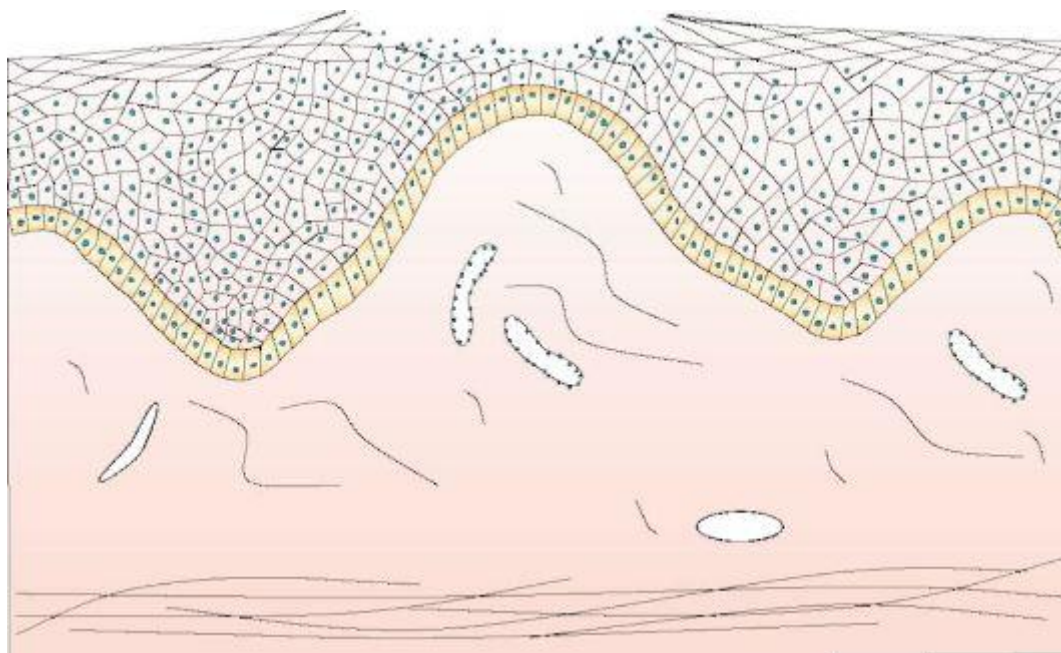


Рис. 15. Афта (apha)

Язва (ulcus) — дефект СО в пределах соединительнотканного слоя (рис. 16). Заживление язвы сопровождается рубцом. Поскольку образованием язвы характеризуется ряд патологических процессов, то для определения их характера необходимо оценить все особенности поражения: состояние краев, глубину, форму, состояние окружающих тканей. Знание их особенностей облегчает и дифференциальную диагностику. Края язвы могут быть подрытыми и нависающими над дном, отвесными или блюдцеобразными. Края и дно язвы могут быть мягкими и твердыми. Кроме того, дно язвы может быть покрыто гнойным налетом, некротическими массами, сосочковыми разрастаниями, оно может легко кровоточить при травматизации. Часто по краям язвы сохраняются элементы поражения основного патологического процесса. Иногда язва распространяется и в подлежащие ткани в (мышцы, кость) и даже разрушает их. Следует отметить, что одной лишь клинической оценки язвы бывает недостаточно для уточнения диагноза заболевания. Для этого необходим весь комплекс лабораторных исследований, а также обязательно общее обследование больного.

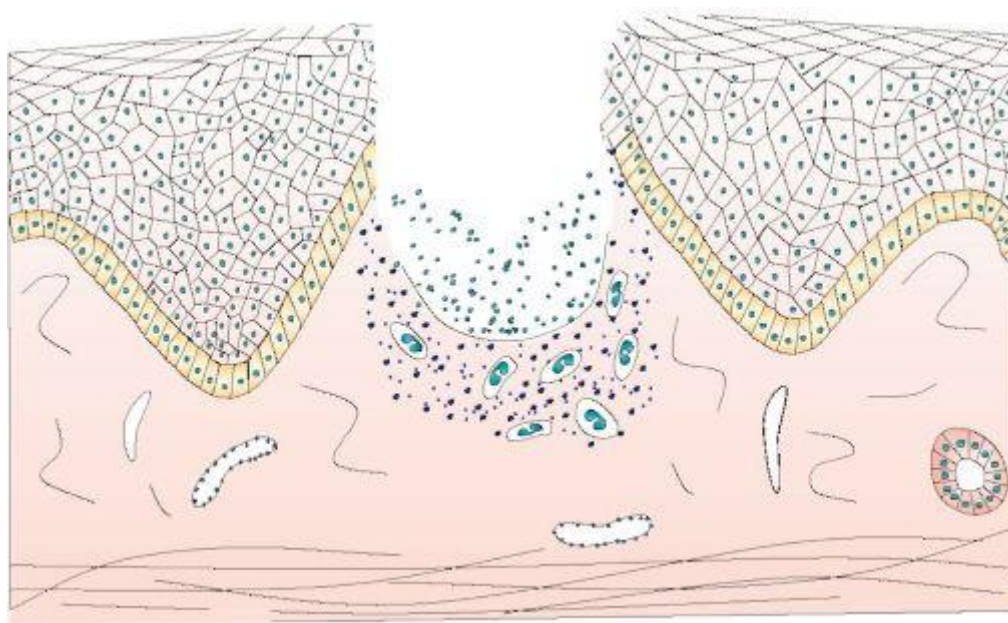


Рис. 16. Язва(ulcus) на слизистой оболочке боковой поверхности языка

Трещина (rhagas) — линейный надрыв СО, красной каймы губ, который возникает при чрезмерной сухости или потере эластичности, при воспалитель-

ной инфильтрации (рис. 17). Чаще всего трещины образуются в местах естественных складок или на местах, которые подвержены травматизации и растяжению. Глубокая трещина распространяется на соединительную ткань собственной пластинки, заживает с формированием рубца. Различают поверхностные и глубокие трещины. Поверхностная трещина располагается в пределах эпителия, заживает без образования рубца.

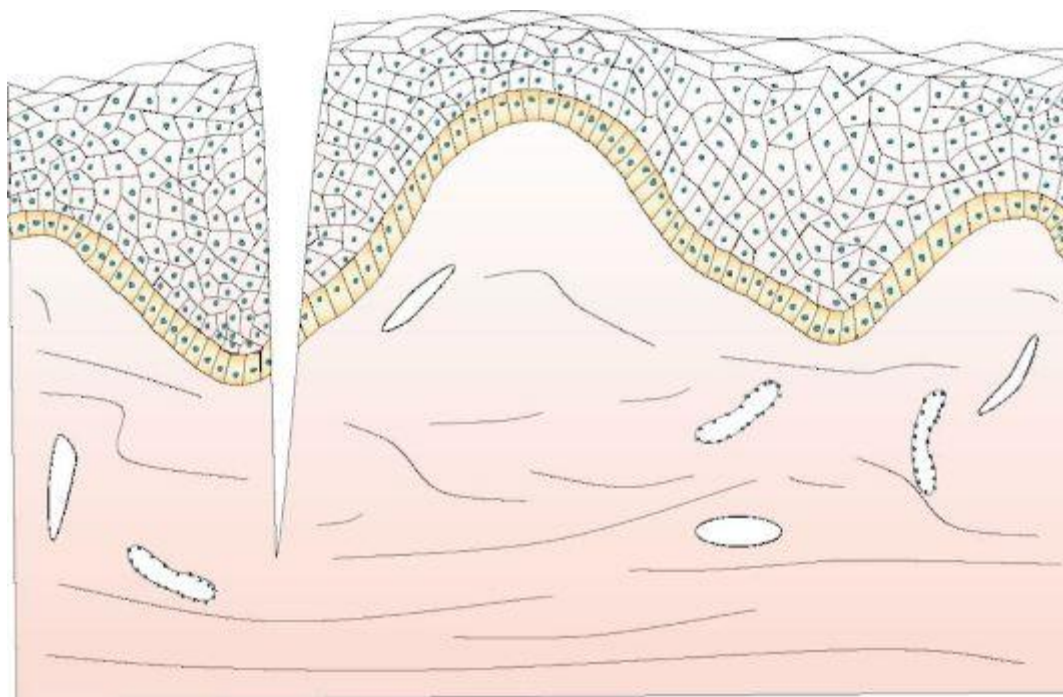


Рис.17.Трещина (rhagas) красной каймы нижней губы

Корка (crusta) — сохшийся экссудат, который образуется после вскрытия пузыря, пузырька, пустулы (рис. 18). Корка представляет собой соединение коагулированной тканевой жидкости и плазмы крови, распавшихся клеток крови и эпителиальных клеток. При насильственном снятии корки оголяется эрозивная или язвенная поверхность, а после естественного отпадания — участок регенерации, рубец или рубцовая атрофия.

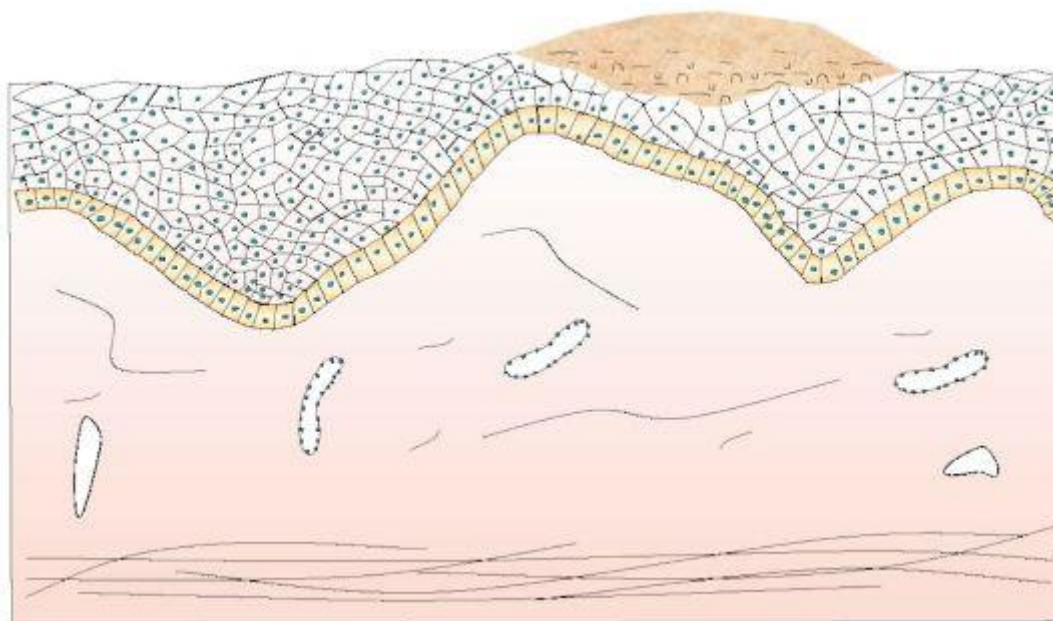


Рис. 18. Корка (crusta)

Рубец (cicatrix) — участок соединительной ткани, замещающий дефект СО, который возник при ее повреждении или патологическом процессе. Рубец состоит в основном из коллагеновых волокон, покрыт тонким слоем эпителия, в котором отсутствуют эпителиальные выступы. Различают гипертрофические (рис.19) и атрофические (рис. 20) рубцы.

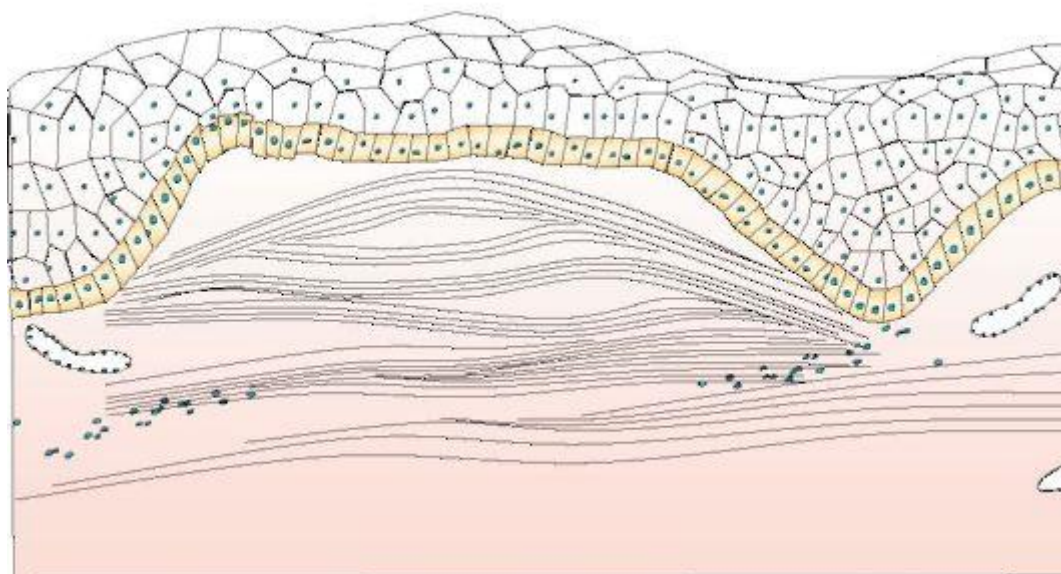


Рис. 19. Гипертрофические (келоидные) рубцы (cicatrix)

Атрофические рубцы образуются после заживления элементов туберкулеза, сифилиса, красной волчанки.

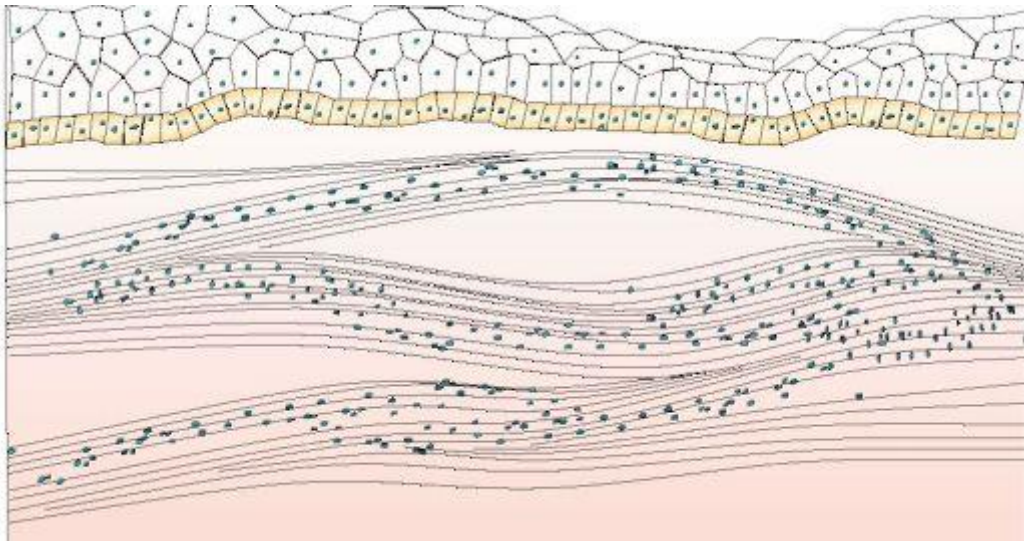


Рис. 20. Атрофический рубец

Чешуйка (squama) — пластинка, состоящая из десквамированных ороговевших клеток эпителия (рис. 21). Чешуйки возникают в результате гипер- и паракератоза.

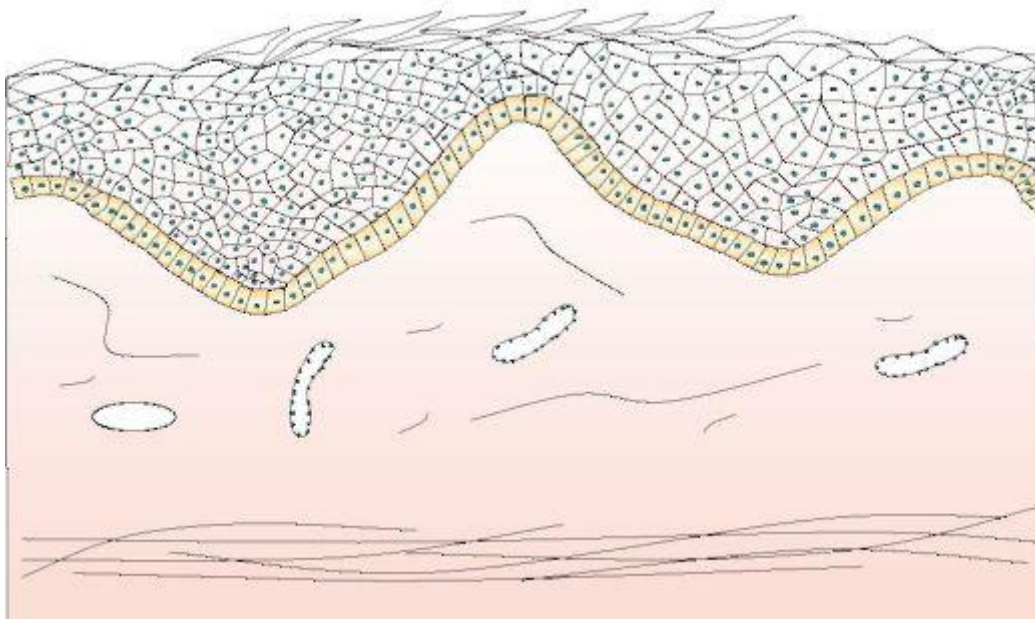


Рис. 19. Чешуйка (squama)

Алгоритм диагностики первичных элементов поражения при клинимо-морфологическом признаке «Изменение рельефа» представлен на рис. 20.

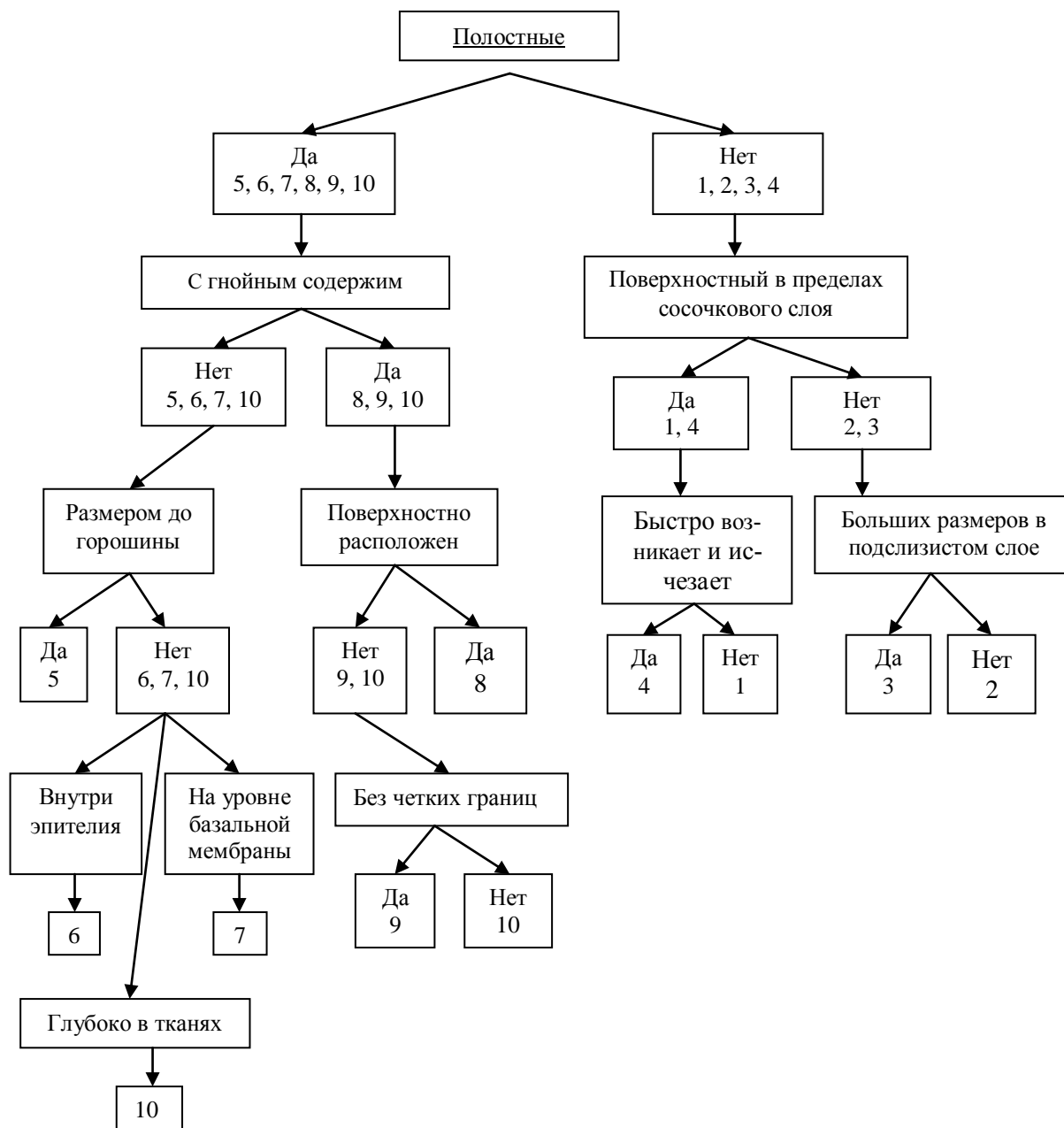


Рис. 20. Алгоритм диагностики «Изменение рельефа». 1- Папула; 2- Бугорок; 3- Узел; 4- Волдырь; 5- Пузырек; 6- Пузырь внутриэпителиальный; 7- Пузырь субэпителиальный; 8- Пустула; 9- Абсцесс; 10- Киста

МЕТОДЫ ОБСЛЕДОВАНИЯ БОЛЬНЫХ С ЗАБОЛЕВАНИЯМИ СЛИЗИСТОЙ ОБОЛОЧКИ ПОЛОСТИ РТА

Обследование больных с заболеваниями СОПР — это комплекс целенаправленных исследований, которые включают анамнез и объективное обследование, дополненное данными необходимых вспомогательных методов (лабораторные, функциональные, иммунологические, инструментальные и др.), с целью постановки окончательного диагноза, выбора рационального метода лечения, оценки течения заболевания и определения его прогноза.

Опрос больного является важным этапом, порой достаточным для постановки диагноза. Однако следует иметь в виду субъективный аспект восприятия боли конкретным пациентом. В подавляющем большинстве случаев врачу необходимы дополнительные методы обследования, основанные на физико-химических, гистологических, микробиологических и других методиках.

Однако, точная диагностика и правильно спланированное лечение возможно только с учетом общего состояния больного. В этой связи различают общий и специальный анамнез.

Общий анамнез ставит целью определить степень влияния общих заболеваний на состояние органов и тканей полости рта. Следует помнить, что многие изменения в полости рта, особенно заболевания слизистой оболочки рта, могут быть следствием или проявлением сопутствующих заболеваний. Необходимо выяснить общее состояние пациента в данный момент, перенесенные им заболевания и возможную их связь с изменениями в полости рта. Необходимо обратить внимание на заболевания, которые могут стать ограничением к применению анестетиков (заболевания сердечнососудистой системы), склонность к кровотечению, наличие эндокардита, аллергии. Опрос позволяет выявить жалобы на боль во рту при разговоре, приеме пищи, глотании, что нередко бывает связано с патологией тройничного, языкоглоточного или верхнегортанного нервов, крылонебного узла, языка, с наличием афт, эрозий, язв на слизистой оболочке. Возможно нарушение дикции, обусловленное дефектами слизистой

оболочки, расщелиной неба, макроглоссией, погрешностями в изготовлении зубных протезов. Неприятный запах изо рта характерен для язвенно-некротического гингивита, пародонтита, периодонтита. Жалобы на жжение, парестезии, изменение вкусовых ощущений наблюдаются при стомалгии, глоссалгии. Чувство оскомины может появляться в связи с патологией, вызванной профессиональными вредностями — кислотным некрозом, пришеечным некрозом твердых тканей.

С целью выявления у пациента заболеваний, влияющих на проведение планируемого лечения, проводят устный опрос или используют стандартизованные опросные листы, которые заполняет и удостоверяет пациент.

Специальный анамнез ставит целью сбор информации о жалобах применительно к челюстно-лицевой области. При этом можно задавать вопросы, но лучше попросить больного сначала самого рассказать о жалобах в данный момент. Когда и как появились первые признаки заболевания, каковы были причины их возникновения и характер болевых ощущений, характер течения заболевания. Следует выяснить локализацию, продолжительность, интенсивность и характер болей, а также факторы, вызывающие их. Эти данные имеют важное значение в диагностике, хотя следует учитывать, что это субъективные ощущения, которые в дальнейшем должны быть подтверждены или опровергнуты объективными исследованиями.

Во время беседы с пациентом врач уточняет интересующие его вопросы и направляет рассказ в нужное русло. Нельзя забывать об условиях труда и быта конкретного пациента, его привычках, наследственных пороках. Немаловажно психоэмоциональное состояние, иногда требующее психотерапии или фармакологической коррекции.

При заболевании слизистой оболочки рта основной жалобой обычно бывает указание на появление покраснения, раны или язвы. Иногда указывают на жжение и сухость во рту. Дальнейшее обследование должно быть направлено на конкретизацию имеющегося элемента поражения, что позволит поставить правильный диагноз. При наличии жалобы на поражение слизистой оболочки

рта необходимо определить давность возникновения, болезненность, наличие поражения кожных покровов, перенесенные и сопутствующие заболевания.

Нарушение слюноотделения. Нормальное слюноотделение обеспечивает соответствующую функцию органов и тканей полости рта. Нередко пациенты указывают на сухость полости рта. В первую очередь необходимо определить, истинная это или ложная гипосаливация. Наличие истинной гипосаливации сопровождается сухостью и гиперемией слизистой оболочки, затруднением пережевывания и глотания сухой пищи. Обращают внимание на увлажненность слизистой оболочки глаз, состояние суставов запястья. Наличие триады — сухость слизистой оболочки рта, глаз и деформация суставов рук указывает, как правило, на системное заболевание. Изолированная сухость слизистой оболочки рта может иметь место после приема лекарственных препаратов, лучевой терапии, в связи с возрастными изменениями. Иногда пациент жалуется на гиперсаливацию (что подтверждается частым сплевыванием слюны), которая на самом деле бывает ложной. Ощущение избытка слюны может возникать при ее густой консистенции. Назначение в таких случаях препаратов, усиливающих слюноотделение, избавляет пациента от указанных жалоб. Из представленных данных следует, что не все жалобы пациентов соответствуют действительности, а знание нормального процесса слюноотделения позволяет правильно оценить жалобы больного.

Неприятный запах изо рта нередко является причиной обращения к врачу, а иногда это выявляется самим врачом в процессе беседы с пациентом.

Объективное обследование

Внешний осмотр. Как и при других видах обследования, внешний осмотр требует системного подхода. Начинается осмотр с оценки общего вида пациента, выявления асимметрии, отечности. При жалобе на заболевания слизистой оболочки рта и появление каких-либо элементов поражения необходимо осмотреть и кожные покровы. Затем обследуют подподбородочные, поднижнечелюстные и шейные лимфатические узлы для выявления их размера, плотно-

сти, подвижности, болезненности при пальпации. Необходимо отмечать цвет кожи лица, состояние красной каймы губ.

Обращают внимание на углы рта (наличие трещин, корки) и внутреннюю поверхность губ. В норме она слегка бугристая, что обусловлено содержанием в слизистом и подслизистом слое мелких слюнных желез. При внимательном осмотре на бугорках обнаруживаются маленькие отверстия — выводные протоки желез, на которых при фиксированном положении губы можно наблюдать скопление капелек секрета.

Осмотр полости рта производят с помощью набора инструментов — зеркала, углового зонда, пинцета, экскаватора. При помощи зеркала при сомкнутых челюстях осматривают преддверие полости рта. Начинают со слизистой оболочки щек. По линии смыкания зубов в заднем отделе выявляются желтоватого цвета узелки, иногда в виде пакетов. Это слюнные железы (железы Фордайса), которые иногда принимают за патологический элемент. Они лучше видны при натяжении слизистой оболочки. За патологическое образование иногда принимают также сосочек выводного протока околоушной слюнной железы, который открывается на уровне 17 и 27 зуба. Осматривают щечную и губную область десны, начиная с правого верхнего заднего участка, и затем перемещаются по дуге влево. Опускаются на нижнюю челюсть слева сзади и перемещаются вправо по дуге. Затем обследуют язычную и нёбную области дёсен: справа налево на верхней челюсти и слева направо вдоль нижней челюсти. На десне могут встречаться изменения цвета, опухоли и отечность различной формы и консистенции. По переходной складке исследуют свищевые ходы, которые возникают чаще всего в результате хронического воспалительного процесса в верхушечном периодонте. Оценивают консистенцию, подвижность, все виды сосочков языка. Регистрируют изменение цвета, сосудистого рисунка, рельефа дна полости рта. Нёбо осматривают при широко открытом рте и откинутой назад голове. Широким шпателем осторожно прижимают корень языка. С помощью зубоврачебного зеркала осматривают твердое и затем мягкое нёбо. При осмотре обращают внимание на цвет, блеск, рельеф слизистой оболочки, нали-

чие в ней афт, эрозий, язв, свищей. Розовая в норме слизистая оболочка приобретает ярко-красный цвет при острых инфекционных процессах, заболеваниях крови, а также у курильщиков, бледное или синюшное ее окрашивание является признаком ряда заболеваний сердечно-сосудистой системы, желтый оттенок нередко связан с патологией печени. Потеря блеска слизистой оболочки и появление белесых пятен наблюдаются при гиперкератозах, например лейкоплакии. О наличии отека слизистой оболочки, которая может и быть симптомом других заболеваний, судят по отпечаткам зубов, которые чаще определяются на боковой поверхности языка или по линии смыкания зубов.

Дополнительные методы обследования слизистой оболочки полости рта

Стоматоскопия применяется для детального обследования отдельных участков слизистой оболочки с целью дифференциальной диагностики элементов поражения, изучения дна эрозии, язвы, поверхности веррукозных разрастаний, папул, бляшек и т.д. Эффективность диагностики повышается при окрашивании слизистой, например раствором Люголя (2%) или толуидинового голубого (1%). Фотостоматоскопия предусматривает фотографирование очагов поражения при помощи специальных устройств.

Проба Шиллера—Писарева и йодное число Свракова.

Методика исследования: высушить исследуемый участок слизистой десны, изолировать от слюны, обработать ватным тампоном, увлажненным раствором, содержащим 1 г кристаллического йода, 2 г калия йодида и 40 мл дистиллированной воды. Окраска десны варьирует в зависимости от интенсивности воспаления. При здоровом периодонте слизистая оболочка десны окрашивается в соломенно-желтый цвет. Под влиянием хронического воспаления в десне резко возрастает количество гликогена, окрашиваемого йодом в коричневый цвет, который меняется от светло-коричневого до темно-бурого в зависимости от степени воспалительного процесса. По интенсивности окрашивания различают отрицательную пробу (соломенно-желтое окрашивание), слабоположительную (светло-коричневое) и положительную (темно-бурое). В истории болезни необходимо указать участки проведения пробы до лечения. После про-

ведения курса лечения или во время курса проба должна проводиться на тех же участках. Это позволяет сопоставить результаты проб и судить об эффективности противовоспалительного лечения. Пробу Шиллера—Писарева для объективизации можно выражать в цифрах (йодное число Свракова), оценивая окраску сосочков в 2 балла, окраску края десны в 4 балла и окраску альвеолярной десны в 8 баллов. Общую сумму баллов следует разделить на число зубов, в области которых проведено исследование (обычно 6). Слабо выраженный процесс воспаления — до 2,3 балла; умеренно выраженный процесс воспаления — от 2,67 до 5,0; интенсивный воспалительный процесс — от 5,33 до 8,0.

Проба с гематоксилином заключается в различной степени окрашивания слизистой оболочки гематоксилином в зависимости от ее состояния. Методика основана на способности ядер атипичных клеток эпителия интенсивно воспринимать краситель, состоящий из 1 г гематоксилина, 10 мл этилового спирта, 20 г триамидов квасцов, 200 мл дистиллированной воды. Приготовленным раствором смазывают слизистую в течение 2—3 минут. Нормальные клетки эпителия приобретают бледно-фиолетовый цвет, атипичные становятся темно-фиолетовыми. Участки гиперкератоза краситель не поглощают, а потому не изменяют своего вида. Наиболее высокая интенсивность окраски характерна для раковых клеток вследствие гиперхромности ядер. При этой пробе, как и при пробе Шиллера—Писарева, выделяют три степени негативности окраски слизистой. При гиперкератозе окрашивания не происходит.

Проба с толуидиновым голубым проводится аналогично. Нормальные клетки эпителия после обработки слизистой 1% раствором становятся голубыми, атипичные — темно-синими.

Люминесцентные методы.

Люминесцентная диагностика заболеваний СОПР основана на способности тканей, клеток под действием УФЛ изменять свой цвет. Различают два вида флуоресценции:

- первичная, или собственная флуоресценция вещества;

- вторичная, образующаяся под действием флуоресцирующих веществ (флуоресцина, флуорохрома, эозина, трипафлавина и т.д.).

Для проведения люминесцентного метода исследования используются приборы ОЛД-41, микроскопы, снабженные кварцевой лампой (источник УФЛ) с фильтром из темно-фиолетового стекла – лампа Вуда. Исследование проводится в затемненном помещении, после адаптации глаз к темноте, располагая лампу на расстоянии 20-30 см от исследуемой поверхности. Язык здорового человека в УФЛ светится от *оранжевого до красного цвета*. Причем у одних людей такое свечение наблюдается по всему языку, у других – только кончик языка, что может свидетельствовать о гиповитаминозе В₁. При лейкоплакии наблюдается *ярко-голубое* свечение. *Тусклое* свечение с *желтоватым* оттенком характерно для явлений ороговения нитевидных сосочков спинки языка. Интактная СОПР в лучах Вуда флуоресцирует бледным *синевато-фиолетовым* оттенком. При красном плоском лишае, типичной форме, СОПР приобретает *беловато-желтую* окраску. Очаги гиперкератоза при красной волчанке – *бело-снежно-голубое* свечение. Участки гиперкератоза при лейкоплакии, простой форме, приобретают *мутно-белый* цвет. Участки выраженного гиперкератоза светятся *желтым* или *грязно-желтым* цветом. Очаги застойной гиперемии на красной кайме губ приобретают *темно-фиолетовый* цвет, а гиперкератотические чешуйки – *бело-голубой*. Эрозии и язвы вследствие прилива крови имеют *темно-коричневую* окраску; серозно-кровянистые корочки – *желто-коричневое* окрашивание. Особое значение для диагностики имеет флуоресценция при озлокачествлении участков поражения на СОПР. Участки малигнизации СОПР имеют *бело-голубое* свечение, сочетающееся с участками красного свечения. Участки эксфолиации обычно имеют *белое* окрашивание.

Кроме обычной визуальной люминесцентной оценки СОПР применяются также:

- люминесцентно-цитологическое исследование;
- иммунофлуоресцентное исследование.

Материал для люминесцентно-цитологического берут методом мазка-отпечатка, мазка-перепечатка или мазка соскоба. Пробу материала помещают на обезжиренное спиртом сухое предметное стекло в каплю раствора флуорохрома. Исследование проводят при помощи люминесцентного микроскопа.

Цитоплазма клеток здоровых участков СОПР флуоресцирует *зеленым* или *темно-зеленым* цветом. При **лейкоплакии** цитоплазма клеток приобретает *ярко-зеленую* окраску; при **раке** СОПР – *красноватую*.

Ядро здоровой клетки флуоресцирует от *светло-зеленого* до *желтоватого* цвета, при **лейкоплакии** – *желтоватым*, при **раке** – *светло-зеленым* цветом.

Метод иммунофлуоресценции базируется на обнаружении в исследуемом материале антител и антигенов. Этот метод применяют в трех вариантах: прямой, непрямой и непрямой с добавлением комплемента. Прямой вариант используют для распознавания патогенных микроорганизмов. Непрямой – для изучения антигенной структуры возбудителей, и непрямой с добавлением комплемента – для выявления антигенов, нахождения и титрования антител. При использовании непрямой реакции иммунофлуоресценции при **пузырчатке** СОПР дает *яркое желто-зеленое* свечение вокруг тусклых эпидермальных клеток.

При прямом и непрямом методах иммунофлуоресценции у детей, страдающих острым герпетическим стоматитом, отмечается иногда специфическое свечение ядра и цитоплазмы клеток, обнаруживаются разрушенные клетки с отдельно лежащим ядром, обрывками цитоплазмы и детритом. Здоровая слизистая дает бледное синевато-фиолетовое свечение; кератоз — тусклое желтое; гиперкератоз — голубовато-фиолетовое; воспаление — синюшно-фиолетовое, эрозии и язвы — темно-коричневое, красная волчанка — белоснежное. Язык здорового человека флуоресцирует в оттенках от апельсинового до красного. У одних людей это отмечают по всему языку, у других только в передней его части.

Цитологические методы исследования широко применяются в диагностике заболеваний слизистой оболочки. Забор материала может производиться различными путями. Проба Ясиновского, изучающая миграцию лейкоцитов в ротовую полость и количество слущенного эпителия, предполагает серию последовательных *смывов* с последующим подсчетом живых и погибших клеток крови — лейкоцитов. В норме обнаруживают 90—150 лейкоцитов (из них 20% мертвых) и 25—100 эпителиальных клеток. *Мазок* выполняется чаще со слизистой задних отделов полости, он позволяет оценить микрофлору зева и других участков. С поверхности очага поражения, в том числе со дна язвы, цитологический материал забирается при помощи *мазков-отпечатков*. При необходимости исследования более глубоких слоев может производиться *соскоб*. *Пункция* позволяет изучить клетки, полученные из глубоких участков полостных очагов поражения.

Гистологические исследования по своим методам стоят близко к цитологическим. Забор тканей производится путем биопсии, расширенной биопсии. Препараты получают методом тонких и ультратонких срезов после фиксации с последующим окрашиванием элементов строения клеток. Биопсию выполняют скальпелем, иглами различных конструкций и трепанодиссекторами под местным обезболиванием с соблюдением правил асептики и антисептики. Забранный биоптат должен включать не только срезанный участок, но и клинически нормальную ткань. Иссеченную ткань сразу помещают в фиксирующий раствор (этиловый спирт или 10% раствор формалина) и отправляют в патоморфологическую лабораторию. Изучение препаратов методами световой микроскопии — достоверный источник информации о морфологических изменениях слизистой оболочки.

Гистохимические пробы с материалом биопсии основаны на способности различных структурных элементов клеток, ферментных систем, продуктов обмена веществ реагировать на те или иные красители. Эта способность легла в основу выявления активности ферментов (например, щелочной фосфатазы), нуклеиновых кислот (РНК, ДНК), минеральных веществ (кальция) и т.д.

Бактериологические методы исследования предполагают анализ микробной и грибковой флоры, полученной с участка поражения. Чаще всего для забора материала используется метод мазков-отпечатков, однако может применяться соскоб, мазок и другие способы. При взятии материала необходимо соблюдать следующие правила. До забора мазков не применять никаких лекарственных полосканий, не чистить зубы, перед взятием мазков промывать полость рта теплой водой. Язвенную поверхность необходимо очистить марлевым тампоном, материал брать из глубины язвы и сразу направлять в лабораторию. Материалом для лабораторных исследований с целью выявления грибов рода *Candida* является беловатый налет на слизистой оболочке. После фиксации и окрашивания проводят бактериоскопию, т.е. визуально идентифицируют микрофлору по характерной цветовой картине. Возможны также исследования активности роста бактерий, их чувствительности к лекарственным препаратам. Заражение животных в эксперименте используется при изучении патогенной активности, контагиозности и других свойств микроорганизмов.

Вирусологические исследования основаны на серологических реакциях, способности зараженных клеток к агглютинации, флюоресценции (реакция иммунофлюоресценции), возможности заражения куриных эмбрионов.

Обнаружение элементов поражения на слизистой оболочке ротовой полости нередко требует **общего обследования больного**. Назначается клиническое исследование крови (развернутая формула, содержание сахара), мочи. Диагностическую информацию можно получить путем биохимических исследований крови (насыщенность витаминами, характеристика минеральных компонентов и прочее), слюны (ферментная активность лизоцима, содержание кальция, фосфора).

Аллергологические исследования проводятся при нарушении иммунного статуса (апликационные пробы *in vivo*, подсчет клеток крови, тесты со стандартным набором аллергенов). Выясняют аллергологический анамнез, особое внимание обращают на отягощенную аллергологическими заболеваниями наследственность, склонность к аллергии больного в прошлом и настоящем,

стараятся определить возможную причину их возникновения и предполагаемый аллерген. Выявляют реакцию пациента на продукты питания, запахи, лекарства, бытовые и производственные химические вещества, а также на контакт с животными. Провокационные и парентеральные пробы исключают из арсенала методов обследования, поскольку они отличаются потенциальным риском развития осложнений. Обязательная оценка индивидуальной реакции пациента на препарат должна проводиться при первичном использовании медикаментов (чаще всего анестетиков), особенно для парентерального введения. Проба на чувствительность ставится также при наличии в анамнезе у больного аллергических реакций на другие медикаменты. Кроме того, у носителей протезов при появлении субъективных ощущений или объективных изменений со стороны слизистой оболочки полости рта определяется уровень металлов в крови, электролиты в полости рта, реакция на компоненты пластмассы и других материалов.

Определение стойкости капилляров десны по Кулаженко основано на изменении времени образования гематом на слизистой оболочке десны при постоянном диаметре вакуумного наконечника (5—7мм) и отрицательном давлении. При разрежении 720—740 мм рт.ст. (40—20 мм рт.ст. остаточного давления) экстравазаты во фронтальном участке в норме возникают за 50—60 с, в других отделах за большее время. Так, у жевательных зубов гематомы появляются через 70—100 с. При патологии тканей периодонта (пародонта) время образования экстравазатов снижается в 2—5 и более раз. Пробу применяют в качестве объективного теста для наблюдения за динамикой изменения проницаемости сосудов в процессе лечения и диспансеризации больных.

ВОПРОСЫ ДЛЯ КОНТРОЛЯ УСВОЕНИЯ МАТЕРИАЛА

1. Опишите строение слизистой оболочки рта.
2. Перечислите функции слизистой оболочки.
3. Перечислите основные и дополнительные методы обследования в стоматологии.
4. Классификация элементов поражения слизистой оболочки рта.
5. Патоморфологические процессы при заболеваниях слизистой оболочки рта.
6. Перечислите первичные и вторичные элементы поражения слизистой оболочки и кожных покровов, приведите примеры заболеваний, при которых они встречаются.
7. Какие патоморфологические процессы в слизистой оболочке возможны при заболеваниях слизистой оболочки? В чем их суть?

Тестовые задания

Задание 1. Установите соответствие.

Элементы поражения

Разновидности

1. *Первичные*

А. Эрозия

2. *Вторичные*

Б. Пятно

В. Корка

Г. Пузырь

Д. Волдырь

Е. Трещина

Ж. Рубец

З. Узелок

И. Бугорок

К. Чешуйка

Ответы: 1. _____; 2. _____.

Задание 2. Установите соответствие.

Патологический процесс

Определение

1. *Акантоз*

А. Скопление жидкости между

- | | |
|-------------------------------------|--|
| 2. <i>Паракератоз</i> | <i>клетками шиповидного слоя</i> |
| 3. <i>Акантолиз</i> | <i>Б. Нарушение всязимежду клетками</i> |
| 4. <i>Баллонирующая дегенерация</i> | <i>шиповидного слоя с образованием</i> |
| 5. <i>Спонгиоз</i> | <i>клеток в экссудате в виде баллонов,</i> |
| 6. <i>Гиперкератоз</i> | <i>шаров</i> |
| 7. <i>Папилломатоз</i> | <i>В. Увеличение слоев клеток</i> |
| | <i>шиповидного слоя</i> |
| | <i>Г. Расплавление межклеточных связей</i> |
| | <i>шиповидного слоя</i> |
| | <i>Д. Избыточное ороговение за счет</i> |
| | <i>отсутствия слущивания или</i> |
| | <i>усиленного продуцирования ороговевших</i> |
| | <i>клеток</i> |
| | <i>Е. Разрастание сосочкового слоя</i> |
| | <i>собственно слизистой оболочки</i> |
| | <i>Ж. Нарушение процесса ороговения</i> |
| | <i>поверхностных клеток шиповидного</i> |
| | <i>слоя</i> |

Ответы: 1. _____; 2. _____; 3. _____; 4. _____; 5. _____; 6. _____; 7. _____.

Задание 3. Выберите номер правильного ответа:

Слизистая оболочка полости рта состоит из:

- 1) 5 слоев
- 2) 4 слоев
- 3) 3 слоев
- 4) 2 слоев
- 5) 1 слоя

Задание 4. Выберите номер правильного ответа:

Многослойный плоский эпителий слизистой оболочки полости рта в норме ороговевает на:

- 1) мягком нёбе
- 2) дне полости рта
- 3) щеках
- 4) губах
- 5) твердом нёбе

Задание 5. Выберите номер правильного ответа:

Сбор анамнеза у стоматологического пациента начинают с:

- 1) анамнеза жизни
- 2) анамнеза болезни
- 3) выяснения жалоб
- 4) осмотра полости рта
- 5) пальпации лимфатических узлов

Задание 6. Выберите номер правильного ответа:

Осмотр стоматологического пациента начинают с:

- 1) осмотра полости рта
- 2) внешнего осмотра
- 3) осмотра лимфатических узлов
- 4) изучения рентгенограммы зубов
- 5) оценки клинического анализа крови

Задание 7. Выберите номер правильного ответа:

Основной метод обследования стоматологического больного:

- 1) рентгенологический
- 2) цитологический
- 3) гистологический

- 4) сбор анамнеза
- 5) аллергологический

Задание №8. Выберите номер правильного ответа:

Какой слой клеток эпителия является наиболее глубоким в направлении от ротовой полости?

- А. Зернистый
- В. Роговой
- С. Базальный
- Д. Шиповатый

Задание №9. Выберите номер правильного ответа:

Какие клеточные элементы собственной пластинки слизистой оболочки являются самыми многочисленными?

- А. Тканевые базофилы (тучные клетки)
- В. Плазмоциты
- С. Макрофаги
- Д. Фибробласты
- Е. Фиброциты

Задание №10. Выберите номер правильного ответа:

Какие образования не свойственны подслизистому слою?

- А. Рыхлая соединительная ткань
- В. Жировая ткань
- С. Малые слюнные железы
- Д. Железы Фордайса
- Е. Грубая соединительная ткань

ЛИТЕРАТУРА

Основная

1. Терапевтическая стоматология. Заболевания слизистой оболочки полости рта : учебник : в 3 ч. / под ред. Г. М. Барера. - 2-е изд., доп. и перераб. - М. : ГЭОТАР-Медиа, 2013. - Ч. 3. - 256 с. : ил.
2. Гистология и эмбриология органов полости рта и зубов [Электронный ресурс] / В. В. Гемонов, Э. Н. Лаврова, Л. И. Фалин - М. : ГЭОТАР-Медиа, 2016. - <http://www.studmedlib.ru>
3. Терапевтическая стоматология /под редакцией проф. Е.В. Боровского. - Учебник. - М.: Медицинское информационное агентство, 2011.- 800 с. - ISBN 978-5-8948-1726-2.
4. Биохимия тканей и жидкостей полости рта: учебное пособие. Вавилова Т.П. 2-е изд., испр. и доп. 2011. - 208 с. - ISBN 978-5-9704-1861-1.
5. Гистология органов полости рта: учебное пособие. Кузнецов С.Л., Торбек В.Э., Деревянко В.Г. 2012. - 136 с.: ил. - ISBN 978-5-9704-2253-3.
6. Микробиология, вирусология и иммунология полости рта : учеб. / [Царева В. Н. и др.] ; под ред. В. Н. Царева. - М. : ГЭОТАР-Медиа, 2013. - 576 с. : ил. - ISBN 978-5-9704-2582-4.
7. Атлас заболеваний полости рта. 3-е издание Роберт П. Лангле Крэйг С. Миллер. Перевод с английского под ред. Л.А. Дмитриевой. ИГ «ГЭОТАР-Медиа» 2008. -224 с.
8. Атлас заболеваний слизистой оболочки полости рта: учеб. Е. В. Боровский, Н. Ф. Данилевский. Изд.: "Медицина", 1981.-288с.
9. Тактика врача-стоматолога при обследовании и лечении пациентов с поражениями слизистой оболочки полости рта: журнал Современная стоматология. – 2006. – №2. – С. 28-33. И.К. Луцкая, Д.С. Олиферко

Дополнительная

1. Боровский Е.В., Машкиллейсон А.Л. (ред.) Учебное пособие. Заболевания слизистой оболочки полости рта и губ. М.: МЕДпресс, 2001. – 320 с.: ил. – ISBN 5-93059-043-5.
2. Данилевский Н.Ф., Леонтьев В.К., Несин А.Ф., Рахний Ж.И. Учебное пособие. – М.: Стоматология, 2001. – 271 с.: ил. – ISBN 5-89599-018-7.
3. Терапевтическая стоматология: Учебник / Под редакцией Е.В. Боровского. - М.: Медицина, 2009. – 560 с.
4. Иванова Е.Н. Заболевания слизистой оболочки полости рта. Учебное пособие. – Ростов н/Д.: Феникс, 2007. — 256 с. – (Медицина для вас). – ISBN 978-5-222-10734-8.
5. Лукиных Л.М. (ред.) Заболевания слизистой оболочки полости рта. 2-е изд., перераб. и доп. – Н. Новгород: НГМА, 2000. – 367 с.
6. И. К. Луцкая. Стоматологический журнал Dental Magazine. Алгоритм диагностического поиска при заболеваниях слизистой оболочки полости рта.
7. Заболевания слизистой оболочки полости рта в таблицах и схемах / В. П. Зеновский, Т.В. Вилова, Л. И. Токуева, Л.Н. Кузьмина / учебное пособие для студентов стоматологов. Архангельск 2006. – 207 с.

Учебное издание

Хафизов Раис Габбасович

Хафизова Фаниля Асгатовна

Малышев Николай Владимирович

Фасахов Альберт Рашидович

**ПАТОМОРФОЛОГИЧЕСКИЕ ПРОЦЕССЫ И
ЭЛЕМЕНТЫ ПОРАЖЕНИЯ ПРИ ЗАБОЛЕВАНИЯХ СЛИЗИСТОЙ
ОБОЛОЧКИ ПОЛОСТИ РТА**

**Учебное пособие
(для студентов медиков)**