

КАЗАНСКИЙ ФЕДЕРАЛЬНЫЙ УНИВЕРСИТЕТ
ИНСТИТУТ ФУНДАМЕНТАЛЬНОЙ МЕДИЦИНЫ И БИОЛОГИИ
Кафедра морфологии и общей патологии

**Титова М.А., Калигин М.С.,
Шафигуллина А.К., Певнев Г.О., Резвяков П.Н.**
СОЕДИНЕНИЯ КОСТЕЙ

Общая и частная Артросиндесмология

Учебно-методическое пособие



Казань - 2018

УДК 611.72/611.74/611.75

ББК 28.706

Печатается по рекомендации Учебно-методической комиссии
Института фундаментальной медицины и биологии КФУ,
протокол № 2 от 15.10. 2018 г.

Рецензент:

кандидат медицинских наук, доцент кафедры нормальной анатомии КГМУ
Газизов И.М.

Титова М.А., Калигин М.С., Шафигуллина А.К., Певнев Г.О., Резвяков П.Н.
Соединения костей. Общая и частная Артросиндесмология. Учебно-методическое пособие / Титова М.А., Калигин М.С., Шафигуллина А.К., Певнев Г.О., Резвяков П.Н. / - Казань: Казан. ун-т, 2018. - 67 с.

Учебно-методическое пособие подготовлено в соответствии с требованиями учебной программы дисциплины «Анатомия» по теме «Артросиндесмология» для медицинских ВУЗов и положениями Международной анатомической номенклатуры (2003) Учебно-методическое пособие содержит основные сведения о видах соединения костей.

Учебно-методическое пособие может быть использовано при изучении дисциплин «Анатомия» и «Анатомия человека» обучающимися по направлениям: лечебное дело, стоматология, медицинская биохимия, медицинская биофизика, медицинская кибернетика, фармация.

Учебно-методическое пособие **Соединения костей. Общая и частная Артросиндесмология** является одним из трёх пособий, предназначенных для изучения материала по теме Артросиндесмология:

Соединения костей. Общая и частная Артросиндесмология.

Соединения костей. Суставы в таблицах.

Соединения костей. Тесты.

Все учебно-методические пособия **Соединения костей** могут представлять интерес для обучающихся старших курсов, например при изучении дисциплины клиническая морфология, ортопедия, хирургия и полезно специалистам в области травматологии и ортопедии, мануальной терапии, лечебной физической культуры, лечебного и спортивного массажа.

© Титова М.А., Калигин М.С.,
Шафигуллина А.К., Певнев Г.О., Резвяков П.Н. 2018
© Казанский университет, 2018

СОДЕРЖАНИЕ

Введение.....	5
Список литературы.....	6
Общая артросиндесмология.....	7
1. Непрерывные соединения.....	8
1.1. Синдесмозы или фиброзные соединения.....	9
1.1.1. Связки	9
1.1.2. Межкостные мембраны.....	10
1.1.3. Роднички.....	10
1.1.4. Швы.....	11
1.1.5. Вколачивание или зубоальвеолярный синдесмоз.....	12
1.2. Синхондрозы.....	12
1.2.1. Постоянный синхондроз	13
1.2.2. Временный синхондроз	13
1.2.3. Симфиз.....	14
1.2.4. Синостоз.....	14
2. Прерывные соединения.....	15
2.1. Обязательные элементы сустава.....	15
2.2. Вспомогательные элементы сустава.....	16
2.2.1. Связки.....	16
2.2.2. Внутрисуставной хрящ.....	16
2.2.3. Суставная губа.....	16
2.2.4. Синовиальная складка.....	17
2.2.5. Синовиальные сумки.....	17
2.2.6. Сесамовидные кости.....	17
2.3. Принципы классификации суставов.....	17
2.3.1. Классификация суставов по осям вращения и форме суставных поверхностей.....	18
2.3.2. Классификация суставов по количеству суставных поверхностей.....	20
2.3.3. Классификация суставов по одномоментной совместной функции.....	22
2.4. Факторы, определяющие движения в суставах.....	22
2.5. Схема описания сустава.....	25
2.6. Прерывные соединения черепа.....	26
2.6.1. Височно-нижнечелюстной сустав.....	26
2.7. Соединения позвонков.....	28
2.7.1. Атлантозатылочный сустав.....	28
2.7.2. Латеральный атлантоосевой сустав.....	28
2.7.3. Срединный атлантоосевой сустав.....	29

2.7.4.	Дугоотростчатые (межпозвоночные) суставы.....	30
2.7.5.	Крестцовокопчиковый сустав.....	31
2.8.	Прерывные соединения грудной клетки.....	32
2.8.1.	Грудинно-рёберные суставы (II-VII ребро).....	32
2.8.2.	Сустав головки ребра.....	32
2.8.3.	Рёберно-поперечный сустав.....	33
2.9.	Прерывные соединения верхней конечности.....	34
2.9.1.	Грудинно-ключичный сустав.....	34
2.9.2.	Акромиально-ключичный сустав.....	35
2.9.3.	Плечевой сустав.....	36
2.9.4.	Локтевой сустав.....	37
2.9.4.1.	плечелоктевой сустав.....	38
2.9.4.2.	плечелучевой сустав.....	38
2.9.4.3.	проксимальный лучелоктевой сустав.....	39
2.9.5.	Дистальный лучелоктевой сустав.....	39
2.9.6.	Лучезапястный сустав.....	40
2.9.7.	Запястно-пястные суставы пальцев кисти II-V.....	41
2.9.8.	Запястно-пястный сустав I пальца.....	42
2.9.9.	Пястно-фаланговые суставы.....	42
2.9.10.	Межфаланговые суставы кисти.....	43
2.10.	Прерывные соединения нижней конечности.....	44
2.10.1.	Тазобедренный сустав.....	44
2.10.2.	Коленный сустав.....	46
2.10.3.	Большеберцово-малоберцовый межберцовый сустав.....	50
2.10.4.	Голеностопный сустав.....	51
2.10.5.	Подтаранный сустав.....	52
2.10.6.	Таранно-пяточно-ладьевидный сустав.....	53
2.10.7.	Пяточно-кубовидный сустав.....	55
2.10.8.	Клиноладьевидный сустав.....	56
2.10.9.	Предплюсно-плюсневые суставы.....	56
2.10.10.	Плюснофаланговые суставы.....	58
2.10.11.	Межфаланговые суставы стопы.....	58
3.	Позвоночник в целом.....	59
4.	Грудная клетка в целом.....	61
5.	Таз в целом.....	63
6.	Стопа как целое.....	65

ВВЕДЕНИЕ

Учебно-методическое пособие **Соединения костей. Общая и частная Артросиндесмология** предназначено для подготовки врачей специальностей лечебное дело, стоматология, медицинская биохимия, медицинская биофизика, медицинская кибернетика, фармация и соответствует требованиям Федерального государственного образовательного стандарта высшего профессионального образования.

Представленный материал является достаточным для изучения темы Артросиндесмология дисциплины Анатомия и Анатомия человека для обучающихся на медицинских специальностях. Используя данное пособие, обучающийся будет знать виды соединений костей, их отличительные признаки, классификацию, сможет классифицировать прерывные соединения костей, сможет дать характеристику любому суставу.

Учебно-методическое пособие **Соединения костей. Общая и частная Артросиндесмология** является одним из трёх пособий, предназначенных для изучения материала по теме Артросиндесмология:

Соединения костей. Общая и частная Артросиндесмология.

Соединения костей. Суставы в таблицах.

Соединения костей. Тесты.

СПИСОК ЛИТЕРАТУРЫ

1. Гайворонский И.В. Анатомия человека: учебник в 2 т. / Гайворонский И.В., Ничипорук Г.И., Гайворонский А.И. / под ред. Гайворонского И.В. Т. 1. Система органов опоры и движения. Спланхнология. М.: ГЭОТАР-Медиа, 2014. 688 с.
2. Гайворонский И.В. Анатомия человека: учебник в 2 т. / Гайворонский И.В., Ничипорук Г.И., Гайворонский А.И. / под ред. Гайворонского И.В. Т. 2. Нервная система. Сосудистая система. М.: ГЭОТАР-Медиа, 2014. 480 с.
3. Сапин М.Р. Анатомия человека: учебник в 2 т. / Сапин М.Р., Николенко В.Н., Никитюк Д.Б. и др. / под ред. Сапина М.Р. Т. 1. М.: ГЭОТАР-Медиа. 2012. 528 с.
4. Сапин М.Р. Анатомия человека: учебник в 2 т. / Сапин М.Р., Николенко В.Н., Никитюк Д.Б. и др. / под ред. Сапина М.Р. Т. 2. М.: ГЭОТАР-Медиа. 2012. 456 с.
5. Claes S. Anatomy of the anterolateral ligament of the knee / Claes S., Vereecke E., Maes M., Victor J., Verdonk P., Belemans J. // J. Anat.- 2013.- V.- 223.- P. 321-328
6. Drake R.L. Gray's Anatomy for Students. 1st Edition. with STUDENT CONSULT Online Access / Richard L. Drake, Wayne Vogl, Adam W.M. Mitchell. Churchill Livingstone, Elsevier. 2005. P. 1150.
7. April E.W. Anatomy. The National Medical Series for Independent Study. / Ernst W. April. National Medicine Series from Williams and Wilkins. Harwal Publishing Company, Malvern, Pennsylvania. 1990. P.610.

ИНТЕРНЕТ – ресурсы:

Большая медицинская энциклопедия. Сесамовидные кости: http://xn--90aw5c.xn--c1avg/index.php/%D0%A1%D0%95%D0%A1%D0%90%D0%9C%D0%9E%D0%92%D0%98%D0%94%D0%9D%D0%AB%D0%95_%D0%9A%D0%9E%D0%A1%D0%A2%D0%98

ОБЩАЯ АРТРОСИНДЕСМОЛОГИЯ

Дословный перевод термина «артросиндесмология» означает учение о суставах и связках (от древнегреч. *arthros* – «сустав», *desmos* – «связка», *logos* – «учение»). В обобщенном представлении артросиндесмология – это наука о соединениях костей.

В теле человека насчитывается множество различных соединений костей (более 230 суставов, около 1000 связок), понять функциональное назначение и причины появления которых можно только с позиций фило– и онтогенеза костей скелета.

Кости скелета в процессе филогенеза проходят три стадии развития:

- ✓ соединительно-тканную,
- ✓ хрящевую,
- ✓ костную.

Соответственно и соединения этих костей могут быть

- ✓ соединительнотканными,
- ✓ хрящевыми,
- ✓ костными.

Или же формируются прерывные соединения (синовиальные соединения или суставы).

ВНИМАНИЕ! Кости крыши черепа и кости лицевого черепа проходят только две стадии развития – соединительно-тканную и костную. Значит и соединения между костями крыши черепа и костями лицевого черепа будут соединительнотканными или костными. Нет хрящевой стадии, не будут формироваться синовиальные соединения (суставы).

В целях упорядочения и облегчения усвоения знаний, имеющиеся в теле человека многочисленные соединения костей целесообразно представить в виде

классификации. Главным признаком систематизации соединений является наличие или отсутствие полости между костями. В соответствии с данной классификацией существуют два основных вида соединений костей – непрерывные и прерывные, каждый из которых в свою очередь подразделяется на несколько групп.

Следует отметить, что рельеф костей нередко отражает конкретный вид соединения. Для непрерывных соединений на костях характерны гребни, линии, ямки и шероховатости, бугристости, а для прерывных (суставов) – гладкие суставные поверхности различной формы.

Все соединения костей можно разделить на группы:

1. **Непрерывные соединения - синартрозы** (*synarthroses*)
2. **Прерывные соединения - диартрозы** (*diarthroses*), **синовиальные соединения, суставы** (*junctura articulationes synoviales, articuli*)

В зарубежной литературе деление следующее [6]:

- 1) *фиброзные (неподвижные),*
- 2) *хрящевые (синхондрозы+симфизы, полуподвижные),*
- 3) *синовиальные (суставы, диартрозы, подвижные).*

1. НЕПРЕРЫВНЫЕ СОЕДИНЕНИЯ (синартрозы)

В синартрозах пространство или щель между костями отсутствует, а промежуток заполнен соединительной тканью. Виды соединительной ткани отображают 3 стадии развития скелета, вследствие чего выделяют 3 вида синартрозов:

- **синдесмоз** - соединение при помощи волокнистой соединительной ткани;
- **синхондроз** - соединение при помощи хрящевой ткани;
- **синостоз** - соединение при помощи костной ткани.

1.1. Синдесмозы (*syndesmosis*) или **фиброзные соединения** (*juncturae fibrosae*)

— между костями имеется плотная волокнистая соединительная ткань.

К синдесмозам относят:

1.1.1. Связки (*ligamenta*).

По своему строению связки бывают:

- ✓ **фиброзные**, образованы плотной соединительной тканью (пучками коллагеновых волокон);
- ✓ **эластичные**, образованы эластическими волокнами (содержат белок эластин), поэтому имеют желтоватый оттенок, лучше фиброзных растягиваются и возвращаются в исходное положение без деформации.

По длине волокон связки могут быть:

- ✓ короткими, связывающие соседние кости (межкостистые, межпоперечные связки позвоночного столба и большинство связок костей конечностей),
- ✓ длинными, соединяющими большое количество костей или удаленные друг от друга кости (задняя и передняя продольные связки позвоночного столба, надостистая связка). Например, **передняя продольная связка** (*lig. longitudinale anterius*) соединяет все позвонки от глоточного бугорка затылочной кости и переднего бугорка передней дуги атланта до крестца. Проходя по передней поверхности тел позвонков, связка прочно срастается с межпозвоночными дисками. Между затылочной костью и атлантом связка утолщена и образует переднюю **атлантозатылочную мембрану** (см. атлантозатылочный сустав)

По отношению к капсуле сустава различают:

- ✓ **внутрисуставные связки** (внутри полости сустава);
- ✓ **внесуставные связки**, которые в свою очередь рассматривают как
 - **внекапсульные** (отдельно от сустава лежащие связки),
 - **капсульные** (утолщение мембраны суставной капсулы).

Связки внекапсульные, как самостоятельный вид соединения костей, могут выполнять **функции**:

- ✓ удерживающая или фиксирующая роль (крестцово-бугорная, крестцово-остистая, межкостистые, межпоперечные связки позвоночного столба);
- ✓ роль мягкого скелета, являясь местом начала и прикрепления мышц (большинство связок конечностей, связок позвоночного столба);
- ✓ формообразующая роль, когда они вместе с костями формируют своды или отверстия для прохождения сосудов и нервов (верхняя поперечная связка лопатки, связки таза).

1.1.2. Межкостные мембраны (*membranae interosseae*) натянуты в виде перепонки между диафизами длинных трубчатых костей предплечья и голени, а также в запирающей отверстии. Образованы коллагеновыми волокнами, направления которых не препятствует движению.

Функции:

- ✓ удерживают кости рядом друг с другом,
- ✓ служат местом прикрепления мышц,
- ✓ формируют отверстия для сосудов и нервов.

1.1.3. Роднички (*fonticuli*) - соединительнотканые (перепончатые) участки свода черепа у плода и новорожденного ребёнка с большим количеством промежуточного вещества и редко расположенными коллагеновыми волокнами.

Виды родничков:

- ✓ **передний (лобный) родничок** (*fonticulus anterior, s. frontalis*), ромбовидной формы, 30x25 мм, располагается на месте соединения лобной и парных теменных костей, закрывается на втором году жизни;

- ✓ **задний (затылочный) родничок** (*fonticulus posterior, s. occipitalis*), треугольный, 10x10 мм, на месте соединения затылочной и парных теменных костей, полностью исчезает к двум месяцам жизни;
- ✓ **клиновидный родничок** (*fonticulus sphenoidalis*), парный, располагается в переднем отделе боковых поверхностей черепа на месте соединения большого крыла клиновидной кости с лобной, височной и теменной костями, зарастает к 2-3 месяцам жизни;
- ✓ **сосцевидный родничок** (*fonticulus mastoideus*), парный, располагается в заднем отделе боковых поверхностей черепа на месте соединения затылочной, височной и теменной костей, зарастает к 2-3 месяцам жизни.

Функции:

- ✓ возможность смещения костей черепа во время родов,
- ✓ возможность роста костей черепа после рождения.

1.1.4. Швы (*suturae*) - соединение костей черепа в виде прослойки рыхлой волокнистой соединительной ткани.

Виды швов названы по форме соприкасающихся краёв костей:

- **зубчатый** (*sutura serrata*) – венечный/*sutura coronalis* (место соединения лобной и парных теменных костей), лямбдовидный/*sutura lambdoidea* (место соединения затылочной и парных теменных костей), сагиттальный/*sutura sagittalis* (место соединения парных теменных костей);
- **чешуйчатый** (*sutura squamosa*) – височно-теменные;
- **плоский** (*sutura plana*) – между костями лицевого черепа.

Функция швов - возможность роста черепа и удерживают кости рядом друг с другом.

1.1.5. Вколачивание или зубоальвеолярный синдесмоз, (gomphosis) - соединение зуба и зубной альвеолы прослойкой плотной соединительной ткани (периодонт).

Функции:

- а) фиксация зуба в альвеоле,
- б) амортизация зуба во время жевания.

Это очень прочное соединение, но обладает еще и выраженным амортизационным свойством при нагрузке на зуб. Толщина периодонта 0,14–0,28 мм. Состоит он из коллагеновых и эластических волокон, ориентированных на всем протяжении перпендикулярно от стенок альвеолы к корню зуба. Между волокнами залегает рыхлая соединительная ткань, содержащая большое количество сосудов и нервных волокон. При сильном сжатии челюстей за счет давления зуба-антагониста периодонт сильно сдавливается, и зуб погружается в ячейку до 0,2 мм. С возрастом количество эластических волокон уменьшается, и при нагрузке периодонт повреждается, нарушаются его кровоснабжение и иннервация, зубы расшатываются и выпадают.

1.2. Синхондроз (synchondrosis) – соединение костей при помощи гиалинового или фиброзного хряща.

Гиалиновый хрящ отличается большей упругостью, но меньшей прочностью. С помощью гиалинового хряща соединяются метафизы и эпифизы трубчатых костей и отдельные части тазовой кости.

Фиброзный хрящ в основном состоит из коллагеновых волокон, и отличается большей прочностью и меньшей упругостью. Таким хрящом соединяются тела позвонков.

Прочность хрящевых соединений повышается также за счет того, что надкостница с одной кости переходит на другую, не прерываясь. В области

хряща она превращается в надхрящницу, которая в свою очередь прочно срастается с хрящом и подкрепляется связками.

Виды синхондрозов:

- по длительности существования:

- ✓ **постоянный синхондроз;**
- ✓ **временный синхондроз;**
- ✓ **симфиз.**

1.2.1. Постоянный синхондроз – сохраняется в течение всей жизни, представлен фиброзным хрящом.

Примеры: межпозвоночные диски, хрящи рёбер, клиновидно-каменистый и каменисто-затылочный синхондрозы.

Межпозвоночный диск (*discus intervertebralis*) – напоминает двояковыпуклую линзу. Состоит из 2 частей:

- ✓ **фиброзное кольцо** (*anulus fibrosus*) – располагается по периферии, состоит из concentрических слоев соединительной ткани. С помощью волокон кольца тела соседних позвонков соединяются друг с другом (а также с передней и задней продольными связками позвоночного столба);
- ✓ **студенистое ядро** (*nucleus pulposus*) – располагается в центре, состоит из аморфного вещества хряща, рудимент хорды.

1.2.2. Временный синхондроз – соединение костей при помощи гиалинового хряща. Существует только до определённого возраста, затем переходит в синостоз.

Примеры: метаэпифизарные хрящи, клиновидно-затылочный синхондроз, соединения костей таза и крестцовых позвонков.

Функции:

- ✓ смягчение толчков и напряжений при сильных нагрузках на кость (амортизация);
- ✓ прочная фиксация костей между собой;
- ✓ обеспечивает рост костей в длину.

1.2.3. Симфиз (*symphysis*) — это разновидность синхондрозов. В отличие от постоянных и временных синхондрозов в толще фиброзного хряща симфиза формируется щель, поэтому данный вид соединения рассматривают как полупрерывное/полуподвижное соединение. В тоже время в симфизе отсутствует капсула, как в суставах, поэтому симфизы считаются переходной формой между синхондрозом и суставом.

Наличие щели обеспечивает небольшую подвижность, например, подвижность тазовых костей в лобковом симфизе во время родов.

Примеры:

- ✓ лобковый симфиз,
- ✓ межпозвоночный симфиз.

1.3. Синостоз (*synostosis*) - костное соединение, является результатом замещения хрящевой ткани **временного синхондроза** на костную (см. **временный синхондроз**).

Функция: прочная фиксация костей между собой.

При некоторых заболеваниях (болезни Бехтерева, остеохондрозе и т. д.) окостенение может происходить не только во всех синхондрозах, но и во всех синдесмозах.

2. ПРЕРЫВНЫЕ СОЕДИНЕНИЯ

(синовиальные соединения, диартрозы, суставы)

2.1. Три **ОБЯЗАТЕЛЬНЫХ** элемента сустава, чтобы соединение назвать суставом:

- ✓ **суставные поверхности**, покрытые гиалиновым хрящом (два исключения - височно-нижнечелюстной и грудино-ключичный суставы – суставные поверхности покрыты волокнистым хрящом);
- ✓ **полость сустава**, заполнена синовиальной жидкостью, в полости сустава давление отрицательное;
- ✓ **суставная капсула** (*capsula articularis*), срастается по краям суставных поверхностей с костью и образует герметичную замкнутую суставную полость, имеет два слоя:
 - - **фиброзная мембрана** (*membrana fibrosa*), наружный слой, образован волокнистой соединительной тканью, местами образует утолщения, укрепляющие суставную капсулу в местах наибольшей нагрузки - капсульную связку (*ligamenta capsularia*);
 - - **синовиальная мембрана** (*membrana synovialis*), внутренний слой, выделяет **синовиальную жидкость** (*synovia*), которая:
 - устраняет трение суставных хрящей, увеличивает скольжение;
 - питает суставной хрящ;
 - сцепляет суставные поверхности, удерживает их относительно друг друга;
 - смягчает нагрузку;
 - участвует в обмене веществ.

2.2. ВСПОМОГАТЕЛЬНЫЕ ЭЛЕМЕНТЫ СУСТАВА

1) Связки:

- ✓ **внутрисуставные** - фиброзные связки внутри полости сустава, покрыты синовиальной мембраной, связывают суставные поверхности (например, связка головки бедренной кости в тазобедренном суставе);
- ✓ **внесуставные** - фиброзные связки вне полости сустава, удерживают кости (например, подвздошно-бедренная связка тазобедренного сустава);
- ✓ **капсульные** - утолщения мембраны суставной капсулы (например, верхняя, средняя и нижняя суставно-плечевые связки плечевого сустава).

2) Внутрисуставной хрящ – фиброзный, расположен между суставными поверхностями.

- ✓ **суставной диск** (*discus articularis*), хрящ в виде пластинки, полностью разделяет сустав на две полости;
- ✓ **мениск** (*meniscus*), имеет вид полулуния и разделяет суставную полость частично.

Функция внутрисуставного хряща:

- ✓ обеспечивает конгруэнтность суставных поверхностей;
Конгруэнтность - взаимное соответствие формы сочленяющихся суставных поверхностей костей.
- ✓ способствует смягчению толчков, уменьшению давления на суставные поверхности.

3) Суставная губа (*labrum articulare*) – фиброзный хрящ кольцевидной формы, дополняет по краям суставную поверхность для большего соответствия суставных поверхностей друг другу.

4) **Синовиальная складка** (*plica synovialis*) – образование синовиальной мембраны («впячивание»), заполняет свободное пространство полости сустава. Если в складке есть жировая ткань, то складка **жировая** (*plica adiposa*).

5) **Синовиальная сумка** (*bursa synovialis*) – полость, образованная «выпячиванием» синовиальной мембраны. Может сообщаться с полостью сустава. Жидкость в сумках уменьшает трение сухожилий мышц, которые расположены рядом с суставом.

6) **Сесамовидные кости** (*ossa sesamoidea*) – это вставочные кости, тесно связанные с капсулой сустава и окружающими сустав сухожилиями мышц. Одна из поверхностей у них покрыта гиалиновым хрящом и обращена в полость сустава.

Функции:

- ✓ являются блоками для сухожилий мышц, действующих на сустав;
- ✓ косвенно увеличивают объём движений в суставе.

Самая большая сесамовидная кость – это **надколенник**. Мелкие сесамовидные кости часто встречаются в суставах кисти, стопы (например, в межфаланговых, запястно-пястном суставе I пальца и др.).

СЕСАМОВИДНАЯ КОСТЬ. Почему так называется? Гален этим термином обозначал мелкие (непостоянные) косточки, находимые им в суставах пальцев животных по сходству их с семенами растения, которое греки называли «sesamos» (кунжут). Кости эти, величиной с горошину или мелкий боб и, но форме несколько сходные с ними или с трёхгранной пирамидой.

2.3. Принципы классификации суставов

Классификация суставов человеческого организма производится с учётом их соответствующих характеристик:

2.3.1. Классификация суставов по осям вращения и форме суставных поверхностей.

2.3.2. Классификация суставов по количеству суставных поверхностей.

2.3.3. Классификация суставов по одномоментной совместной функции.

2.3.1. Классификация суставов по осям вращения и форме суставных поверхностей

Выделяют следующие оси и виды движения в суставах:

Ось фронтальная - движения **сгибания** (*flexio*) и **разгибания** (*extensio*).

Ось сагиттальная – движения **отведения** (*abductio*) и **приведения** (*adductio*).

Ось вертикальная - возможно только **вращение** (*rotatio*).

Круговое движение (*circumductio*) – поочередное движение по всем осям.

В зависимости от количества осей суставы классифицируют на одно-, дву- и многоосные суставы.

2.3.1.1. Одноосные суставы – это суставы, в которых совершаются движения вокруг одной оси (либо фронтальная, либо вертикальная ось).

Одноосные суставы по форме суставных поверхностей:

- ✓ **цилиндрический** (*articulatio trochoidea*), осуществляет движение вокруг вертикальной оси (*вращательный*), т. е. вращение.

Пример: срединный атлантоосевой сустав, проксимальный и дистальный лучелоктевые суставы.

- ✓ **блоковидный** (*ginglymus*), **улитковый** (*articulatio cochlearis*) похож на цилиндрический, но располагается не вертикально, а горизонтально, работает вокруг фронтальной оси (сгибание, разгибание). На суставной головке имеет гребешок, а на суставной ямке – выемку. Гребешок и выемка не позволяют смещаться суставным поверхностям в стороны.

Капсула у таких суставов свободна спереди и сзади и всегда укреплена боковыми связками, не препятствующими движениям.

Примеры:

- межфаланговый сустав - блоковидный,
- плечелоктевой сустав - улитковый или винтообразный, т.к. выемка и гребешок скошены, имеют винтовой ход.

2.3.1.2. Двухосные суставы имеют две оси вращения.

В отличие от одноосного сустава в двухосных суставах больше разность площадей суставных поверхностей, и, следовательно, объём движений увеличивается:

А) Мыщелковый сустав (*articulatio bicondylaris*) – это переходная форма между одноосным и двухосным суставом.

Оси движения:

- 1) фронтальная (основная) ось – движения сгибания и разгибания;
- 2) вертикальная ось – вращение.

Пример: коленный сустав (вращение кнутри и кнаружи возможны только при согнутом положении коленного сустава).

Б) Эллипсоидный или седловидный (*articulatio ellipsoidea et articulatio sellaris*).

Оси движения:

- 1) фронтальная ось – движения сгибания и разгибания;
- 2) сагиттальная ось – движения отведения и приведения;

Дополнительный 5-ый вид движения – круговое движение (*circumductio*).

Пример:

- эллипсоидный сустав: атлантозатылочный и лучезапястный суставы;
- седловидный сустав: запястно-пястный сустав I пальца.

2.3.1.3. Многоосные суставы – это суставы, движения в которых осуществляются вокруг трех осей вращения, совершающие максимально возможное количество движений – 6 видов (сгибание, разгибание, отведение, приведение, вращение и круговое движение).

✓ **шаровидный сустав** (*articulatio spheroides*).

Пример: плечевой сустав.

✓ **чашеобразный** (*articulatio cotylica*), **ореховидный** (*articulatio enarthrosis*).

Пример: тазобедренный сустав. Для него характерны глубокая суставная ямка, прочная капсула, укрепленная связками, поэтому объём движений в нём меньше, чем в шаровидном.

✓ **плоский** (*articulatio plana*), имеет небольшую разность площадей суставных поверхностей, крепкие связки, движения резко ограничены или вообще отсутствуют (**малоподвижный сустав, амфиартроз**).

Пример: крестцово-подвздошный сустав.

Амфиартроз (*amphiarthrosis*, от др.-греч. «амфи» – двойкий и «артрос» – сустав) – малоподвижное соединение костей, в котором их поверхности отделяются друг от друга хрящом, в котором имеется небольшая щель (симфиз), или гиалиновым хрящом (синхондроз), а также суставы с короткой, туго натянутой суставной капсулой и очень крепким не растягивающимся вспомогательным связочным аппаратом (например, крестцово-подвздошный сустав).

2.3.2. Классификация суставов по количеству суставных поверхностей

Внимание!

Внутрисуставной диск, срастаясь с капсулой сустава, полностью разделяет суставную полость и фактически из одного сустава формирует два. Необходимо учитывать суставные поверхности не только основных костей,

но и суставные поверхности вспомогательных хрящевых элементов сустава (дисков и менисков) и сесамовидных костей.

2.3.2.1. Простой сустав (*articulatio simplex*) – это сустав, имеющий только две суставные поверхности, каждая из которых может быть образована одной или несколькими костями.

Пример:

- **межфаланговые суставы**, две суставные поверхности, образованы только двумя костями (между проксимальной и средней фалангами пальцев);

2.3.2.2. Сложный сустав (*articulatio composita*) – это сустав, под одной капсулой которого находится более двух суставных поверхностей (в том числе суставных поверхностей вспомогательных элементов сустава в виде дисков, менисков и сесамовидных костей), или несколько простых суставов, способных функционировать как вместе, так и отдельно.

Пример:

- **локтевой сустав** (имеет 6 отдельных суставных поверхностей, образующих 3 простых сустава: плечелучевой, плечелоктевой, проксимальный лучелоктевой);
- **коленный сустав** (образован суставными поверхностями бедренной, большеберцовой костей и надколенником, образующих согласно международной анатомической номенклатуре 2 простых сустава: большеберцово-бедренный и надколенниково-бедренный).

Коленный сустав простой или сложный?

Одни авторы относят к сложным суставам, учитывая суставные поверхности на менисках и надколеннике. Они выделяют в коленном суставе 3 простых сустава: бедренно-менисковый, мениско-большеберцовый и

бедренно-надколенниковый.

*Другие авторы, в том числе Гайворонский И.В., коленный сустав рассматривают как простой, поскольку мениски и надколенник являются вспомогательными элементами и при наличии диска или мениска вводят термин **комплексный**. В международной анатомической номенклатуре термина **комплексный сустав** нет.*

Наше мнение: кроме суставных поверхностей бедренной и большеберцовой костей в коленном суставе есть собственные суставные поверхности менисков, а также суставная поверхность сесамовидной кости надколенника.

Коленный сустав является сложным суставом.

2.3.3. Классификация суставов по одномоментной совместной функции

- **комбинированные суставы** (*articulatio combinatoria*) – это суставы анатомически разобщенные, т. е. находящиеся в различных суставных капсулах, но **функционирующие одновременно**.

Пример: правый и левый височно-нижнечелюстные суставы, проксимальный и дистальный лучелоктевые суставы.

2.4. Факторы, определяющие объём движений в суставах

Объём движений в каждом суставе зависит от целого ряда факторов.

1. Конгруэнтность - главный фактор:

- ✓ площадь головки плечевой кости в 6 раз больше площади суставной впадины на лопатке, поэтому в плечевом суставе самый большой объём движений;
- ✓ в крестцово-подвздошном сочленении суставные поверхности по площади равны, поэтому движения в нём незначительные.
- ✓

Правило:

чем больше конгруэнтность суставных поверхностей, тем меньше объём движений в суставе.

2. Наличие вспомогательных элементов. Например:

- ✓ мениски повышают конгруэнтность суставных поверхностей, стабилизируют движения по определённой оси (например, коленный сустав);
- ✓ диски разобщают полость на два изолированных сустава и обеспечивают дополнительные движения в каждом из суставов (например, височно-нижнечелюстной сустав);
- ✓ суставные губы, увеличивая площадь суставной поверхности, способствуют ограничению движений (например, тазобедренный сустав);
- ✓ внутрисуставные связки ограничивают движения только в определённом направлении (крестообразные связки коленного сустава не препятствуют сгибанию, но противодействуют чрезмерному разгибанию и скольжению суставных поверхностей бедренной и большеберцовой костей друг относительно друга при сгибании и разгибании).

3. Комбинация суставов. У комбинированных суставов движения определяются по суставу, имеющему меньшее число осей вращения.

- ✓ по форме суставных поверхностей латеральные атлантоосевые суставы – плоские, но в результате комбинации со срединным атлантоосевым суставом они работают как вращательные. Это же относится и к суставам ребер, суставу кисти, суставу стопы и др.

4. Состояние капсулы сустава. При тонкой эластичной капсуле движения совершаются в большем объёме. Даже неравномерная толщина капсулы в одном и том же суставе сказывается на его работе.

✓ в височно-нижнечелюстном суставе капсула тоньше спереди, чем сзади и сбоку, поэтому наибольшая подвижность в нём именно спереди.

5. Укрепление капсулы сустава связками. Связки оказывают тормозящее и направляющее действие, так как коллагеновые волокна обладают не только большой прочностью, но и малой растяжимостью.

- ✓ в тазобедренном суставе подвздошно-бедренная связка препятствует разгибанию и повороту конечности кнутри, лобково-бедренная связка – отведению и вращению наружу;
- ✓ самые мощные связки находятся в крестцово-подвздошном суставе, поэтому движения в нём незначительные.

6. Мышцы, окружающие сустав. Обладая постоянным тонусом, они скрепляют, сближают и фиксируют сочленяющиеся кости («активный фиксирующий аппарат суставов»). Сила мышечной тяги составляет до 10 кг на 1 см поперечника мышцы. Если удалить мышцы, оставить связки и капсулу («пассивный фиксирующий аппарат суставов»), то объём движений резко возрастает. Кроме непосредственного тормозящего действия на движения в суставах, мышцы оказывают и косвенное – через связки, от которых они начинаются.

7. Синовиальная жидкость. Она оказывает сцепляющее воздействие и смазывает суставные поверхности. При артрозо-артритах, когда нарушается выделение синовиальной жидкости, в суставах появляются боль, хруст, объём движений уменьшается.

8. Винтовое отклонение. Имеется только в плечелоктевом суставе и оказывает тормозящее воздействие при движениях.

9. *Атмосферное давление.* Оно способствует соприкосновению суставных поверхностей с силой 1 кг на 1 см², оказывает равномерное стягивающее воздействие, следовательно, умеренно ограничивает движения.

10. *Состояние кожи и подкожной жировой клетчатки.*

- ✓ У тучных людей объём движений всегда меньше из-за обильной подкожной жировой клетчатки. У стройных, подтянутых, у спортсменов движения совершаются в большем объёме.
- ✓ При заболеваниях кожи, когда теряется эластичность, движения резко уменьшаются, а после тяжелых ожогов, ранений образуются рубцы и контрактуры мышц, значительно препятствующие движениям.

2.5. СХЕМА ОПИСАНИЯ СУСТАВА

- название на русском и латинском языках;
- кости и суставные поверхности, образующие сустав;
- место прикрепления капсулы сустава;
- классификация сустава:
 - ✓ по количеству суставных поверхностей (простой/сложный), с указанием наличия суставных дисков/менисков;
 - ✓ по одномоментной совместной функции (комбинированный),
 - ✓ по осям вращения (одноосный/двухосный/многоосный),
 - ✓ по форме суставных поверхностей (блоковидный / эллипсоидный / шаровидный и т.д.),
- возможные движения;
- наличие вспомогательных элементов (суставные губы, сумки, складки и т.д.);
- связки сустава, их начало, прикрепление, функции.

ЧАСТНАЯ АРТРОСИНДЕСМОЛОГИЯ

2.6. ПРЕРЫВНЫЕ СОЕДИНЕНИЯ ЧЕРЕПА

2.6.1. Височно-нижнечелюстной сустав (*articulatio temporomandibularis*)

Образован:

- ✓ нижнечелюстной ямкой и суставным бугорком височной кости;
- ✓ головкой мыщелкового отростка нижней челюсти.

Суставная капсула:

прикрепляется:

- ✓ на височной кости спереди от суставного бугорка, а сзади - на уровне каменисто-барабанной щели;
- ✓ на мыщелковом отростке нижней челюсти по шейке впереди на 0,5 см выше, чем сзади

Классификация сустава:

- ✓ сложный, имеется **внутрисуставной диск** (*discus articularis*),
- ✓ комбинированный (левый и правый),
- ✓ двухосный (фронтальная, вертикальная),
- ✓ эллипсоидный (мышцелковый).

Суставной диск (*discus articularis*), двояковогнутый, овальной формы, образован волокнистым хрящом, разделяет полость сустава на два этажа: верхний и нижний.

Движения: благодаря наличию диска движения в височно-нижнечелюстном суставе обширны – опускание и поднятие, выдвигание вперёд и возвращение в исходное положение, боковые движения вправо и влево.

Фазы опускания нижней челюсти (фазы поднятия те же, только в обратном порядке):
--

- ✓ **1 фаза** – движение в нижнем этаже (незначительный объём), диск остаётся в суставной ямке – незначительное опускание нижней челюсти;
- ✓ **2 фаза** – одновременное движение в нижнем и верхнем этажах с выходом диска вместе с головкой на суставной бугорок – выдвижение нижней челюсти вперёд с небольшим опусканием;
- ✓ **3 фаза** – движение в нижнем этаже, диск на суставном бугорке – фаза значительного (максимального) опускания нижней челюсти.

Боковые движения нижней челюсти вправо и влево:

- на стороне движения головка нижней челюсти остаётся в суставной впадине и совершает вращение вокруг вертикальной оси, тогда как головка нижней челюсти противоположной стороны вместе с диском выходит из суставной ямки на бугорок (то есть совершает 1 и 2 фазы опускания нижней челюсти).

Связки:

- ✓ **латеральная связка** (*lig. laterale*) тормозит движение суставной головки нижней челюсти кзади, расположена между основанием скулового отростка височной кости и заднелатеральной поверхностью шейки мышечкового отростка нижней челюсти.

Две связки лежат в отдалении от сустава, представляют собой участки фасций, образующие как бы петлю, подвешивающую нижнюю челюсть:

- ✓ **клиновидно-нижнечелюстная связка** (*lig. sphenomandibulare*), между остью клиновидной кости и язычком нижней челюсти;
- ✓ **шилонижнечелюстная связка** (*lig. stylomandibulare*), между шиловидным отростком височной кости и внутренней поверхностью ветви нижней челюсти.

2.7 СОЕДИНЕНИЯ ПОЗВОНКОВ

2.7.1. Атлантозатылочный сустав (*articulatio atlantooccipitalis*).

Образован:

- ✓ суставными поверхностями мыщелков затылочной кости,
- ✓ верхними суставными ямками атланта.

Суставная капсула: прикрепляется по краям суставных поверхностей; тонкая, фиброзно-эластическая.

Классификация сустава:

- ✓ простой,
- ✓ двухосный (фронтальная, сагиттальная оси движения),
- ✓ эллипсоидный (мышцелковый),
- ✓ комбинированный (левый и правый).

Движения: сгибание и разгибание (наклоны головы вперёд и назад), наклоны головы в сторону, круговое движение.

Сустав укрепляют:

- ✓ **передняя атлантозатылочная мембрана** (*membrana atlantooccipitalis anterior*), тянется от базилярной части затылочной кости до верхнего края передней дуги атланта,
- ✓ **задняя атлантозатылочная мембрана** (*membrana atlantooccipitalis posterior*), тянется от задней полуокружности большого затылочного отверстия до верхнего края задней дуги атланта.

2.7.2. Латеральный атлантоосевой сустав (*articulatio atlantoaxialis lateralis*).

Образован:

- ✓ нижними суставными ямками атланта;
- ✓ верхними суставными поверхностями осевого позвонка.

Суставная капсула: прикрепляется по краям суставных поверхностей.

Классификация сустава:

- ✓ простой,
- ✓ плоский, (по функции цилиндрический),
- ✓ одноосный (вращательный),
- ✓ комбинированный (левый и правый + срединный атлантоосевой сустав).

Движения: поворот головы вправо, влево, скользящие, с небольшим смещением суставных поверхностей относительно друг друга.

Связки:

- **крестообразная связка атланта** (*lig. cruciforme atlantis*), которую образуют:

- ✓ **поперечная связка атланта** (*lig. transversum atlantis*), натянута между внутренними поверхностями латеральных масс атланта;
- ✓ **фиброзные продольные пучки**, расположены кверху и книзу от поперечной связки атланта:
верхний пучок прикрепляется к передней полуокружности *foramen magnum*,
нижний пучок - к задней поверхности тела осевого позвонка.

2.7.3. Срединный атлантоосевой сустав (*articulatio atlantoaxialis mediana*)

Состоит из двух частей:

Передняя часть образована:

- ✓ передней суставной поверхностью зуба II шейного позвонка;
- ✓ ямкой на задней поверхности передней дуги атланта;

Задняя часть образована:

- ✓ задней поверхностью зуба II шейного позвонка;
- ✓ передней поверхности **поперечной связки атланта** (*lig. transversum atlantis*).

Суставная капсула:

- ✓ прикрепляется по краям ямки зуба на атланте;
- ✓ охватывает зуб осевого позвонка;
- ✓ укреплена связкой *lig. cruciforme atlantis*.

Классификация сустава:

- ✓ сложный (2 части сустава),
- ✓ цилиндрический,
- ✓ одноосный (вращательный),
- ✓ комбинированный (с латеральными атлантоосевыми суставами).

Движения: вокруг вертикальной оси (повороты атланта вокруг зуба).

Связки:

- ✓ **поперечная связка атланта** (*lig. transversum atlantis*), натянута между внутренними поверхностями латеральных масс атланта, препятствует смещению зуба назад;
- ✓ **связка вершины зуба** (*lig. apicis dentis*), натянута между задним краем передней окружности *f. magnum* и вершиной зуба;
- ✓ **крыловидные связки** (*ligg. alaria*) – парные, ограничивают вращение, натянута от боковой поверхности зуба к внутренней поверхности соответствующего мыщелка затылочной кости;
- ✓ **крестообразная связка атланта** (*lig. cruciforme atlantis*): является суставной поверхностью для зуба и направляет его движения; удерживает зуб от вывиха, (см. латеральный атлантоосевой сустав);
- ✓ **покровная мембрана** (*membrane tectoria*) – часть **задней продольной связки**, укрепляет сустав от хряща межпозвоночного диска между вторым и третьим шейными позвонками до базилярной части затылочной кости (перекидывается через передний край большого затылочного отверстия).

2.7.4. Дугоотростчатые суставы (*articulationes zygapophysiales*) или **межпозвоночные суставы** (*articulationes intervertebrales*)

Каждый сустав образован: суставными отростками между соседними позвонками.

Суставная капсула: прикрепляется по краям суставных поверхностей.

Классификация сустава:

- ✓ простой,
- ✓ плоский,
- ✓ многоосный,
- ✓ комбинированный (левый и правый).

Движения:

- ✓ сгибание и разгибание позвоночника,
- ✓ наклоны вправо и влево,
- ✓ вращение вокруг вертикальной оси.

2.7.5. Крестцово-копчиковый сустав (*articulatio sacrococcygea*)

Образован: суставными поверхностями вершины крестца и I копчикового позвонка.

Движения: позволяет копчику отклоняться назад при акте родов.

Связки:

- ✓ **латеральная крестцово-копчиковая связка** (*lig. sacrococcygeum laterale*) – аналог межпоперечных связок между нижним краем латерального крестцового гребня и рудиментом поперечного отростка I копчикового позвонка;
- ✓ **поверхностная задняя (дорсальная) крестцово-копчиковая связка** (*lig. sacrococcygeum posterius (dorsale) superficiale*) – соответствует надостистой и жёлтым связкам, проходит от краев щели крестцового канала к задней поверхности копчика;
- ✓ **передняя (вентральная) крестцово-копчиковая связка** (*lig. sacrococcygeum anterior (ventrale)*), является продолжением **передней продольной связки позвоночника**
- ✓ **глубокая задняя (дорсальная) крестцово-копчиковая связка** (*lig. sacrococcygeum posterius (dorsale) profundum*) – продолжение **задней продольной связки позвоночника**.

2.8. ПРЕРЫВНЫЕ СОЕДИНЕНИЯ ГРУДНОЙ КЛЕТКИ

Соединения ребер с грудиной

2.8.1 Грудинно-рёберный сустав (II-VII ребро) (*articulationes sternocostales*):

Образован:

- ✓ передними концами хрящей (II-VII ребер),
- ✓ рёберными вырезками грудины.

Капсула является продолжением надхрящницы рёберного хряща, переходящего в надкостницу грудины.

Классификация сустава:

- ✓ простой,
- ✓ плоский (шаровидный),
- ✓ многоосный.

Хрящ I ребра срастается с грудиной, образуя постоянный гиалиновый синхондроз.

Движение: поднимание и опускание рёбер.

Связки:

- ✓ лучистые грудинно-рёберные (*ligg. sternocostalia radiata*) укрепляют суставную капсулу на передней и задней поверхностях суставов и образуют мембрану грудины.

Соединения рёбер с позвонками

2.8.2 Сустав головки ребра (*articulatio capitis costae*)

Образован:

- ✓ суставной поверхностью головки ребра;
- ✓ рёберными полуямками II-X грудных позвонков или целыми ямками на телах I, XI и XII грудных позвонков.

Суставная капсула: прикрепляется по краям суставных поверхностей.

Классификация сустава:

- ✓ простой (I, XI и XII рёбер), сложный (II-X рёбер),
- ✓ шаровидный, у I, XI и XII рёбер; седловидный, у II-X рёбер
- ✓ комбинированный (с рёберно-поперечным и грудино-рёберными суставами),
- ✓ одноосный,
- ✓ вращательный, вокруг собственной оси, проходящей через шейку ребра.

Движение: поднятие и опускание рёбер.

Связки: в каждом суставе (II-X рёбер) между гребешком головки ребра и межпозвоночным диском имеется **внутрисуставная связка головки ребра** (*lig. capitis costae intraarticulare*).

2.8.3 Рёберно-поперечный сустав (*articulatio costotransversario*):

Образован:

- ✓ суставной поверхностью бугорка I-X рёбер;
- ✓ рёберной ямкой поперечного отростка грудного позвонка.

Капсула: прикреплена по краю суставных поверхностей.

Классификация сустава:

- ✓ простой,
- ✓ цилиндрический (вращательный, вокруг собственной оси, проходящей через шейку ребра),
- ✓ одноосный (вдоль оси ребра),
- ✓ комбинированный (с грудино-рёберным суставом и с суставом головки ребра).

Движение: поднятие и опускание рёбер.

Связки:

- ✓ **рёберно-поперечная связка** (*lig. costotransversarium*), от шейки ребра к соответствующему поперечному отростку;
- ✓ **верхняя рёберно-поперечная связка** (*lig. costotransversarium superius*), между шейкой ребра и вышележащим поперечным отростком;

- ✓ **латеральная рёберно-поперечная связка** (*lig. costotransversarium laterale*): между бугорком ребра и соответствующим поперечным отростком.

2.9. ПРЕРЫВНЫЕ СОЕДИНЕНИЯ ВЕРХНЕЙ КОНЕЧНОСТИ

2.9.1. Грудинно-ключичный сустав (*articulatio sternoclavicularis*)

Образован:

- ✓ суставной поверхностью грудинного конца ключицы;
- ✓ ключичной вырезкой рукоятки грудины.

Капсула прикрепляется: по краям суставных поверхностей.

Классификация сустава:

- ✓ сложный, имеется **внутрисуставной диск** (*discus articularis*), который срастается с капсулой и делит суставную полость на две камеры.
- ✓ седловидный (95%) / *шаровидный* (5%),
- ✓ двухосный (95%) / *многоосный* (5%),
- ✓ комбинированный с акромиально-ключичным суставом,

Движения:

- ✓ вокруг сагиттальной оси: поднятие и опускание ключицы,
- ✓ вокруг вертикальной оси: движение ключицы вперёд и назад,
- ✓ круговое движение (коническое),
- ✓ при шаровидной форме сустава возможно еще вращение вокруг фронтальной оси.

Связки:

- ✓ **передняя и задняя грудинно-ключичные связки** (*ligg. sternoclavicularia anterius et posterius*) - ограничивают движение вперёд и назад, вплетаются в надкостницу грудины;
- ✓ **межключичная связка** (*lig. interclaviculare*), натянута между грудинными концами правой и левой ключиц, тормозит движение книзу;

- ✓ **рёберно-ключичная связка** (*lig. costoclaviculare*) тормозит движение ключицы кверху, расположена между нижней поверхностью грудинного конца ключицы и хрящом I ребра.

2.9.2. Акромиально-ключичный сустав (*articulatio acromioclaviculare*)

Образован:

- ✓ суставной поверхностью акромиона,
- ✓ акромиальной суставной поверхностью ключицы.

Суставная капсула: прикрепляется по краям суставных поверхностей.

Классификация сустава:

- ✓ простой, однако, в 1/3 случаев между суставными поверхностями может быть **внутрисуставной диск**, тогда сустав будет считаться сложным,
- ✓ комбинированный с грудино-ключичным суставом,
- ✓ плоский,
- ✓ многоосный.

Движения:

- ✓ поднимание и опускание ключицы,
- ✓ движение ключицы вперёд и назад,
- ✓ вращение.

Связки:

- ✓ **акромиально-ключичная связка** (*lig. acromioclaviculare*) между акромионом и акромиальным концом ключицы;
- ✓ **клювовидно-ключичная связка** (*lig. coracoclaviculare*), состоящая из **трапециевидной связки** (*lig. trapezoideum*) и **конусовидной связки** (*lig. conoideum*), расположена от основания клювовидного отростка лопатки до нижней поверхности акромиального конца ключицы (конусовидный бугорок и трапециевидная линия).

2.9.3. Плечевой сустав (*articulatio humeri*)

Образован:

- ✓ суставной впадиной лопатки,
- ✓ головкой плечевой кости.

Суставная капсула: тонкая, свободная, прикрепляется по краю суставной губы на лопатке и вдоль анатомической шейки плечевой кости, бугорки остаются свободными.

Классификация сустава:

- ✓ простой,
- ✓ шаровидный,
- ✓ многоосный (фронтальная, сагиттальная, вертикальная).

Движения:

- ✓ фронтальная ось: сгибание (до горизонтального уровня) и разгибание;
- ✓ сагиттальная ось: отведение до 90° и приведение к туловищу
- ✓ вертикальная ось: вращение плеча кнаружи (супинация, *supinatio*) и кнутри (пронация, *pronatio*),
- ✓ переход с фронтальной на сагиттальную ось: круговое движение (коническое).

Связки:

- ✓ **клювовидно-плечевая связка** (*lig. coracohumerale*): от наружного края и основания клювовидного отростка лопатки до верхней части анатомической шейки плечевой кости;
- ✓ **суставно-плечевые связки верхняя, средняя и нижняя** (*ligg. glenohumeralia superius, mediale et inferius*), капсульные, от суставной губы лопатки до анатомической шейки плечевой кости.

Вспомогательный аппарат:

- ✓ **суставная губа** (*labrum glenoidale*), расположена по краю суставной впадины лопатки, углубляет её.

- ✓ **межбугорковое синовиальное влагалище** (*vagina synovialis intertubercularis*), образовано синовиальной мембраной суставной капсулы, окружает сухожилие **длинной головки двуглавой мышцы плеча**.
- ✓ **подсухожильная сумка подлопаточной мышцы** (*bursa subtendinea m. subscapularis*), образована выворотом синовиальной мембраны, расположена у основания **клювовидного отростка лопатки** под сухожилием **подлопаточной мышцы**.

2.9.4. Локтевой сустав (*articulatio cubiti*)

Образован: сложный по строению, состоит из трёх суставов:

- ✓ **плечелоктевого,**
- ✓ **плечелучевого,**
- ✓ **проксимального лучелоктевого.**

Суставная капсула общая для трех суставов:

- ✓ свободная, слабо натянутая, более толстая по бокам;
- ✓ на уровне ямки локтевого отростка она особенно тонкая;
- ✓ прикрепляется к плечевой кости над венечной и локтевой ямками плечевой кости, оставляя их в полости сустава.

Связки (общие для локтевого сустава):

- ✓ **локтевая коллатеральная связка** (*lig. collaterale ulnare*) тормозит боковые движения в локтевом суставе, расположена между медиальным надмыщелком плечевой кости и медиальным краем блоковидной вырезки локтевой кости;
- ✓ **лучевая коллатеральная связка** (*lig. collaterale radiale*) тормозит боковые движения в локтевом суставе, начинается от латерального надмыщелка плечевой кости, затем делится на два пучка:
 - передний пучок прикрепляется у передненаружного края блоковидной вырезки локтевой кости.

- задний пучок проходит позади шейки лучевой кости, охватывает ее в виде петли и вплетается в кольцевую связку лучевой кости.
- ✓ **кольцевая связка лучевой кости** (*lig. anulare radii*) - охватывает шейку лучевой кости и удерживает лучевую кость у локтевой, прикрепляется по краю лучевой вырезки локтевой кости.
- ✓ **квадратная связка** (*lig. quadratum*) проходит от дистального края лучевой вырезки локтевой кости к шейке лучевой кости.

2.9.4.1 Плечелоктевой сустав (*articulatio humeroulnaris*)

Образован:

- ✓ блоком плечевой кости,
- ✓ блоковидной вырезкой локтевой кости.

Классификация сустава:

- ✓ простой,
- ✓ улитковый (винтообразный), блоковидный
- ✓ одноосный (фронтальная ось),
- ✓ комбинированный с плечелучевым суставом.

Движения:

- ✓ фронтальная ось: сгибание и разгибание предплечья.

2.9.4.2 Плечелучевой сустав (*articulatio humeroradialis*)

Образован:

- ✓ головкой мыщелка плечевой кости,
- ✓ суставной ямкой головки лучевой кости.

Классификация сустава:

- ✓ простой,
- ✓ шаровидный,
- ✓ двухосный,

- ✓ комбинированный с плечелоктевым, проксимальным и дистальным лучелоктевыми суставами.

Движения:

- ✓ фронтальная ось: сгибание и разгибание предплечья,
- ✓ вертикальная ось: вращение (пронация, супинация).

2.9.4.3 Проксимальный лучелоктевой сустав (*articulatio radioulnaris proximalis*)

Образован:

- ✓ суставной окружностью лучевой кости,
- ✓ лучевой вырезкой локтевой кости.

Классификация сустава:

- ✓ простой,
- ✓ цилиндрический,
- ✓ одноосный, вращательный
- ✓ комбинированный с дистальным лучелоктевым и плечелучевым суставами.

Движения:

- ✓ вертикальная ось: вращение (пронация, супинация)

Пронация (*pronatio*) – вращение кнутри.

Супинация (*supinatio*) – вращение кнаружи.

2.9.5. Дистальный лучелоктевой сустав (*articulatio radioulnaris distalis*)

Образован:

- ✓ суставной окружностью локтевой кости,
- ✓ локтевой вырезкой лучевой кости,
- ✓ **суставной диск**, хрящевая пластинка треугольной формы, отделяет полость лучезапястного сустава (см. ниже).

Суставная капсула прикрепляется по краям суставных поверхностей.

Суставная капсула этого сустава образует проксимально направленное выпячивание – мешковидного углубления (*recessus sacciformis*).

Классификация сустава:

- ✓ сложный, имеется диск,
- ✓ цилиндрический,
- ✓ одноосный, вертикальная ось вращения,
- ✓ комбинированный (с проксимальным лучелоктевым суставом).

Движения: поворот лучевой кости вокруг локтевой кости, **также, как и проксимальный** – вертикальная ось: вращение (пронация, супинация).

2.9.6. Лучезапястный сустав (*articulatio radiocarpalis*)

Образован:

- ✓ запястной суставной поверхностью лучевой кости и суставным диском (отделяет полость дистального лучелоктевого сустава от полости лучезапястного сустава),
- ✓ проксимальными поверхностями первого ряда костей запястья (ладьевидной, полулунной, трёхгранной),
- ✓ суставной диск, хрящевая пластинка треугольной формы, отделяет полость **дистального лучелоктевого сустава** (см. выше).

Суставная капсула: прикрепляется по краям суставных поверхностей.

Классификация сустава:

- ✓ сложный, имеется диск
- ✓ эллипсоидный,
- ✓ двухосный (фронтальная, сагиттальная оси),
- ✓ комбинированный со среднезапястным суставом.

Движения:

- ✓ фронтальная ось: сгибание и разгибание кисти,
- ✓ сагиттальная ось: приведение и отведение кисти,

- ✓ переход с фронтальной на сагиттальную ось: круговое (коническое) движение (*circumductio*).

Связки:

- ✓ **лучевая коллатеральная связка запястья** (*lig. collaterale carpi radiale*) тормозит приведение кисти, направляется от шиловидного отростка лучевой кости к ладьевидной кости;
- ✓ **локтевая коллатеральная связка запястья** (*lig. collaterale carpi ulnare*) тормозит отведение кисти, направляется от шиловидного отростка локтевой кости к трёхгранной и гороховидной костям;
- ✓ **ладонная лучезапястная связка запястья** (*lig. radiocarpale palmare*) тормозит разгибание кисти, направляется от переднего края суставной поверхности лучевой кости отдельными пучками к костям первого ряда запястья и к головчатой кости;
- ✓ **тыльная лучезапястная связка** (*lig. radiocarpale dorsale*) тормозит сгибание кисти, направляется от лучевой кости к первому ряду костей запястья по тыльной поверхности.

2.9.7. Запястно-пястные суставы II-V пальцев (*articulationes carpometacarpales II-V*)

Образованы:

- ✓ дистальными суставными поверхностями второго ряда костей запястья,
- ✓ суставными поверхностями оснований II-V пястных костей.

Суставная капсула: прикрепляется по краям суставных поверхностей.

Классификация сустава:

- ✓ сложный,
- ✓ плоский, малоподвижный (твёрдая основа кисти),
- ✓ многоосный.

Суставная капсула: прикрепляется по краям суставных поверхностей.

Движения: малоподвижные, возможны небольшие скольжения.

Связки:

- ✓ **запястно-пястные ладонные и тыльные** (*lig. carpometacarpalia palmaria et dorsalia*), укрепляют капсулу от костей второго ряда запястья к основаниям II-V пястных костей, прочные.

2.9.8. Запястно-пястный сустав I пальца (*articulatio carpometacarpalis pollicis*)

Образован:

- ✓ суставной поверхностью кости-трапеции,
- ✓ основанием I пястной кости.

Суставная капсула: прикрепляется по краям суставных поверхностей.

Классификация сустава:

- ✓ простой,
- ✓ седловидный,
- ✓ двухосный.

Движения:

- ✓ фронтальная ось: сгибание и разгибание; круговое движение, противопоставление большого пальца остальным пальцам кисти (*oppositio*);
- ✓ сагиттальная ось: приведение и отведение, при этом большой палец приводится (приближается) к указательному (II) пальцу и отводится от него.
- ✓ переход с фронтальной на сагиттальную ось: круговое движение (*circumductio*).

2.9.9. Пястно-фаланговые суставы (*articulationes metacarpophalangeae*)

Образованы:

- ✓ округлыми суставными поверхностями головок пястных костей,
- ✓ эллипсовидными основаниями проксимальных фаланг.

Суставная капсула: прикрепляются по краям суставных поверхностей.

Классификация сустава:

- ✓ простой,
- ✓ эллипсоидный/шаровидный,
- ✓ двухосный.

Движения:

- ✓ фронтальная ось: сгибание и разгибание кисти,
- ✓ сагиттальная ось: приведение и отведение кисти,
- ✓ переход с фронтальной на сагиттальную ось: круговое (коническое) движение (*circumductio*).

I пястно-фаланговый сустав блоковидный.

Движения только по фронтальной оси: сгибание и разгибание.

Связки (все капсульные):

- ✓ **боковые коллатеральные связки** (*ligg. collateralia*) от лучевой и локтевой поверхностей головок пястных костей до боковых поверхностей оснований проксимальных фаланг;
- ✓ **ладонные связки** (*ligg. palmaria*) от лучевой и локтевой поверхностей головок пястных костей до ладонным поверхностям оснований проксимальных фаланг;
- ✓ **глубокие поперечные пястные связки** (*ligg. metacarpalia transversa profunda*) – их три, соединяют головки II-V пястных костей, препятствуя их расхождению в стороны и формируя **твёрдую основу ладони**.

2.9.10. Межфаланговые суставы кисти (*articulationes interphalangeae manus*)

Образованы: основаниями и головками соседних фаланг.

Классификация сустава:

- ✓ простой,
- ✓ блоковидный,
- ✓ одноосный.

Движения:

- ✓ Фронтальная ось: сгибание и разгибание.

Связки (все капсульные):

- ✓ **боковые коллатеральные связки** (*ligg. collateralia*) – исключают возможность боковых движений, расположены между боковыми поверхностями головок фаланг и боковыми поверхностями оснований фаланг;
- ✓ **ладонные связки** (*ligg. palmaria*), расположены между боковыми поверхностями головок фаланг и ладонными поверхностями оснований фаланг.

2.10. ПЕРЫВНЫЕ СОЕДИНЕНИЯ КОСТЕЙ НИЖНЕЙ КОНЕЧНОСТИ

2.10.1. Тазобедренный сустав (*articulatio coxae*)

Образован:

- ✓ полулунной поверхностью вертлужной впадины тазовой кости,
- ✓ суставной поверхностью головки бедренной кости.

Суставная капсула:

- ✓ на тазовой кости прикрепляется по окружности вертлужной впадины, оставляя вертлужную губу внутри полости сустава.
- ✓ на бедренной кости прикрепляется спереди по межвертельной линии, сзади немного отступя кнутри от межвертельного гребня.

Классификация сустава:

- ✓ простой,
- ✓ чашеобразный,
- ✓ многоосный.

Движения:

- ✓ фронтальная ось: сгибание и разгибание,
- ✓ сагиттальная ось: отведение и приведение,
- ✓ вертикальная ось: вращение (пронация, супинация).

Вспомогательный аппарат:

- ✓ волокнисто-хрящевая **вертлужная губа** (*labrum acetabulare*), срастается с краем вертлужной впадины, углубляет последнюю.

Связки:

внутрисуставные связки:

- ✓ **связка головки бедренной кости** (*lig. capitis femoris*), расположена между тазовой костью в области вырезки вертлужной впадины и ямкой головки бедренной кости:
 - препятствует чрезмерному приведению и наружной ротации бедра,
 - в толще проходят сосуды к головке бедренной кости,
 - в период формирования сустава удерживает головку бедренной кости у вертлужной впадины.
- ✓ **поперечная связка вертлужной впадины** (*lig. transversum acetabuli*) натянута над вырезкой вертлужной впадины.

внесуставные связки:

- ✓ **круговая зона** (*zona orbicularis*) укрепляет капсулу сустава, **охватывая** шейку бедренной кости в виде петли и прикрепляется к подвздошной кости под нижней передней подвздошной остью;
- ✓ **подвздошно-бедренная связка** (*lig. iliofemorale*) – ограничивает разгибание в суставе и участвует в удержании туловища в вертикальном положении, расположена между нижней передней подвздошной остью и межвертельной линией бедренной кости;
- ✓ **лобково-бедренная связка** (*lig. pubofemorale*) – укрепляет капсулу сустава от верхней ветви лобковой кости и тела подвздошной кости у места его сращения с лобковой костью до медиального края межвертельной линии бедренной кости, задерживает вращение бедра кнутри, вместе с латеральной частью *lig. iliofemorale* тормозит приведение,

- ✓ **седалищно-бедренная связка** (*lig. ischiofemorale*) – укрепляет капсулу сустава от тела седалищной кости, до вертикальной ямки большого вертела бедренной кости, задерживает вращение бедра кнутри, вместе с латеральной частью *lig. iliofemorale* тормозит приведение.

2.10.2. Коленный сустав (*articulatio genus*)

Образован:

- ✓ мышцелками и надколенниковой поверхностью бедренной кости,
- ✓ верхней суставной поверхностью большеберцовой кости,
- ✓ суставной поверхностью надколенника.

Суставная капсула: прикрепляется

- ✓ на бедренной кости, отступя на 1 см от края суставной поверхности;
- ✓ на большеберцовой кости и на надколеннике она крепится по краям их суставных поверхностей,
- ✓ срастается с наружными краями менисков.

Классификация сустава:

- ✓ сложный, имеются мениски,
- ✓ двухосный,
- ✓ мышцелковый.

Движения:

- ✓ фронтальная ось: разгибание и сгибание,
- ✓ вертикальная ось: вращение, повороты кнутри и кнаружи при согнутом коленном суставе (расслабленные коллатеральные связки).

Вспомогательный аппарат:

- ✓ **два мениска** полулунной формы, на разрезе треугольные –
 - **медиальный мениск** (*meniscus medialis*),
 - **латеральный мениск** (*meniscus lateralis*).
- ✓ **складки синовиальной мембраны**, содержащие жировую клетчатку:

- **парные крыловидные складки** (*plicae alares*), расположены книзу и по бокам от надколенника, внедряются в полость сустава между сочленяющимися костями;
- **поднадколенниковая синовиальная складка** (*plica synovialis infrapatellaris*) идет от надколенника вниз, к переднему межмышечковому полю, разделяя полость сустава на левую и правую части;
- **синовиальные ворсинки** (*villi synoviales*).

✓ **синовиальные сумки:**

сумки, сообщающиеся с полостью сустава:

- **наднадколенниковая сумка** (*bursa suprapatellaris*) расположена между дистальным эпифизом бедренной кости и сухожилием четырехглавой мышцы бедра;
- **глубокая поднадколенниковая сумка** (*bursa infrapatellaris profunda*) залегает между связкой надколенника и проксимальным эпифизом большеберцовой кости;
- **сумка подколенной мышцы** (*bursa m. poplitei*) залегает между сухожилием подколенной мышцы и задним отделом капсулы сустава у края латерального мениска;
- **латеральная и медиальная подсухожильные сумки икроножной мышцы** (*bursa subtendinea m. gastrocnemii lateralis et bursa subtendinea m. gastrocnemii medialis*) находятся под каждой головкой икроножной мышцы и капсулой сустава (на уровне задней поверхности соответствующего мышечка бедренной кости);
- **сумка полуперепончатой мышцы** (*bursa m. semimembranosi*) находится между сухожилием полуперепончатой мышцы и медиальной головкой икроножной мышцы;
- **сумка полуперепончатой мышцы собственная** (*bursa m. semimembranosi propria*) находится у места прикрепления мышцы.

сумки, не сообщающиеся с полостью сустава:

- **подфасциальная (подкожная) преднадколенниковая сумка** (*bursa prepatellaris subfascialis (subcutanea)*) расположена на передней поверхности сустава;
- **подсухожильная преднадколенниковая сумка** (*bursa prepatellaris subtendinea*) расположена между надколенником и сухожилием четырёхглавой мышцы бедра;
- **нижняя подсухожильная сумка двуглавой мышцы бедра** (*bursa subtendinea m. bicipitis femoris inferior*) расположена между сухожилием двуглавой мышцы и малоберцовой коллатеральной связкой.

Связки:

внутрисуставные связки:

- ✓ **поперечная связка колена** (*lig. transversum genus*) - соединяет передние концы менисков, натянута между передними концами менисков;
- ✓ **передняя крестообразная связка** (*lig. cruciatum anterius*) расположена от медиальной поверхности латерального мыщелка бедренной кости до переднего межмышцелкового поля большеберцовой кости.

Функция: ограничивает повороты голени внутрь, препятствует смещению большеберцовой кости вперёд. Ключевой стабилизатор коленного сустава [7].

- ✓ **задняя крестообразная связка** (*lig. cruciatum posterius*) расположена от латеральной поверхности медиального мыщелка до заднего межмышцелкового поля большеберцовой кости.

Функция: ограничивает повороты голени внутрь, препятствует смещению большеберцовой кости назад. Ключевой стабилизатор коленного сустава [7].

внесуставные связки

- ✓ **малоберцовая коллатеральная связка** (*lig. collaterale fibulare*) - ограничивает разгибание и повороты голени кнутри, расположена между латеральным надмыщелком бедренной кости и головкой малоберцовой кости;
- ✓ **большеберцовая коллатеральная связка** (*lig. collaterale tibiale*) - ограничивает разгибание и повороты голени кнаружи, расположена между медиальным надмыщелком бедренной кости и медиальным краем большеберцовой кости;
- ✓ **косая подколенная связка** (*lig. popliteum obliquum*), расположена между задним краем медиального мыщелка большеберцовой кости и задней поверхностью бедренной кости над её латеральным мыщелком, вплетается в капсулу сустава;
- ✓ **дугообразная подколенная связка** (*lig. popliteum arcuatum*), тянется от задней поверхностью головки малоберцовой кости и латерального надмыщелка бедра до задней поверхности большеберцовой кости, частично прикрепляется к средней части косой подколенной связки.
- ✓ **связка надколенника** (*lig. patellae*) часть сухожилия четырёхглавой мышцы бедра от верхушки надколенника до бугристости большеберцовой кости;
- ✓ **медиальная и латеральная поддерживающие связки надколенника** (*ligg. retinaculum patellae mediale et laterale*) — это внутренние и наружные пучки сухожилия четырёхглавой мышцы бедра от надколенника до латерального и медиального надмыщелка бедренной кости.

Два бельгийских хирурга-ортопеда *Стивен Клаэс (Steven Claes)* и *Йохан Беллеманс (Johan Bellemans)* в 2013 году обнаружили связку, о которой писал французский хирург *Поль Сегон (Paul Segond)* ещё в 1879 году, получившее отныне официальное название **антеролатеральная связка коленного сустава**. Эта связка расположена между латеральным надмыщелком бедренной кости и большеберцовой костью (Рис. 1). Авторы

полагают, что биомеханическая функция этой связки сопряжена с контролем вращательного движения большеберцовой кости кнутри [5].

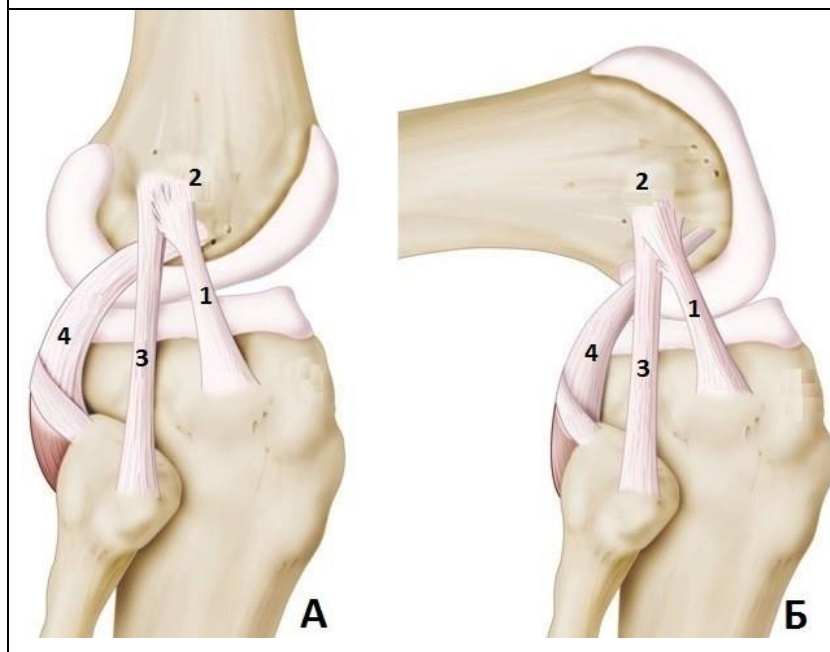


Рисунок 1.
Вид коленного сустава с латеральной стороны при разгибании (А) и сгибании (Б) [5].

1 - антеролатеральная связка коленного сустава;
2 - латеральный надмышелок бедренной кости;
3 - малоберцовая коллатеральная связка;
4 - сухожилие подколенной мышцы.

2.10.3. Большеберцово-малоберцовый межберцовый сустав (*articulatio tibiofibularis*)

Образован:

- ✓ малоберцовой суставной поверхностью большеберцовой кости;
- ✓ суставной поверхностью головки малоберцовой кости.

Суставная капсула: прикрепляется по краям суставных поверхностей.

Классификация сустава:

- ✓ простой,
- ✓ плоский,
- ✓ многоосный.

Движения: малоподвижный

Связки капсульные:

располагаются спереди и сзади сустава от латерального надмышелка большеберцовой кости, до головки малоберцовой кости:

- ✓ **передняя связка головки малоберцовой кости** (*lig. capitis fibulae anterioris*)
- ✓ **задняя связка головки малоберцовой кости** (*lig. capitis fibulae posterioris*)

2.10.4. Голеностопный сустав (*articulatio talocruralis*), надтаранный

Образован:

- ✓ суставной поверхностью латеральной лодыжки малоберцовой кости,
- ✓ суставной поверхностью медиальной лодыжки и нижней суставной поверхностью большеберцовой кости,
- ✓ суставными поверхностями блока таранной кости.

Суставная капсула прикрепляется:

- ✓ спереди на 5-8 мм кпереди от суставного хряща сустав образующих костей,
- ✓ сзади и с боков по краю суставных поверхностей.

Классификация сустава:

- ✓ одноосный.
- ✓ блоковидный,
- ✓ сложный,
- ✓ комбинированный с таранно-предплюсневый суставом.

Движения:

- ✓ тыльное и подошвенное сгибание;
- ✓ при подошвенном сгибании могут совершаться незначительные боковые движения.

Связки капсульные:

- ✓ **медиальная коллатеральная (дельтовидная) связка** (*lig. collaterale mediale, s. deltoideum*) состоит из четырех частей:
 - **большеберцово-ладьевидной** (*lig. tibionaviculare*), между медиальной лодыжкой и тыльной поверхностью ладьевидной кости;

- **большеберцово-пяточной** (*lig. tibiocalcanea*), между передним краем медиальной лодыжки и опорой таранной кости;
- **передняя большеберцово-таранная связка** (*lig. tibiotalaris anterior*), от переднего края медиальной лодыжки до заднемедиальной поверхности таранной кости;
- **задняя большеберцово-таранная связка** (*lig. tibiotalaris posterior*) от заднего края медиальной лодыжки до заднемедиальной поверхности таранной кости;
- ✓ **латеральная коллатеральная связка**, состоит из трёх частей:
 - **передняя таранно-малоберцовая связка** (*lig. talofibulare anterius*) от наружной поверхности латеральной лодыжки к шейке таранной кости;
 - **задняя таранно-малоберцовая связка** (*lig. talofibulare posterius*) от латеральной лодыжки к латеральному бугорку заднего отростка таранной кости;
 - **пяточно-малоберцовая связка** (*lig. calcaneofibulare*) от латеральной лодыжки к наружной поверхности пяточной кости.

2.10.5. Подтаранный сустав (*articulatio subtalaris*) или таранно-пяточный сустав (*articulatio talocalcanea*)

Образован:

- ✓ таранной костью, задней пяточной суставной поверхностью,
- ✓ пяточной костью, задней таранной суставной поверхностью.

Классификация сустава:

- ✓ простой,
- ✓ цилиндрический,
- ✓ одноосный, собственная ось стопы
- ✓ комбинированный с таранно-пяточно-ладьевидным суставом.

Суставная капсула: прикрепляется по краю суставных поверхностей, образуя одну суставную полость для подтаранного и таранно-пяточно-ладьевидного суставов.

Движения: отведение и приведение.

2.10.6. Таранно-пяточно-ладьевидный сустав (*art. talocalcaneonavicularis*)

Образован:

Головка образована тремя суставными поверхностями таранной кости:

- ✓ ладьевидной поверхностью,
- ✓ передней и средней пяточными суставными поверхностями таранной кости.

Суставная впадина образована двумя суставными поверхностями двух костей:

- ✓ ладьевидной костью, задней суставной поверхностью,
- ✓ пяточной костью, передней таранной суставной поверхностью

Классификация сустава:

- ✓ сложный,
- ✓ комбинированный с подтаранным суставом,
- ✓ шаровидный,
- ✓ одноосный, собственная ось стопы.

Суставная капсула: прикрепляется по краю суставных поверхностей, образуя одну суставную полость для подтаранного и таранно-пяточно-ладьевидного суставов.

Движения:

- ✓ супинация, пронация.

Связки:

- ✓ подошвенная пяточно-ладьевидная связка (*lig. calcaneonaviculare plantare*), укрепляет капсулу снизу, часть волокон срастается с волокнистым хрящом суставной впадины и через него может влиять на

положение таранной кости: когда связка растягивается, она тянет головку таранной кости вниз и уплощает стопу;

- ✓ **медиальная таранно-пяточная связка** (*lig. talocalcaneum mediale*), идет по пяточной кости от заднего бугра к заднему краю;
- ✓ **латеральная таранно-пяточная связка** (*lig. talocalcaneum laterale*), идет косо от нижней поверхности шейки таранной кости к верхней поверхности пяточной кости, широкой лентой располагается во входе в **пазухи предплюсны** (*sinus tarsi*);
- ✓ **межкостная таранно-пяточная связка** (*lig. talocalcaneum interosseum*), заполняет **пазуху предплюсны** (*sinus tarsi*).

Подтаранный сустав + таранно-пяточно-ладьевидный сустав имеют

Одну ось - собственную ось стопы

Оба сустава функционируют как единый

таранно-предплюсневый сустав (*articulatio talotarsalis*)

ВНИМАНИЕ!

Добавляем **голеностопный (надтаранный) сустав** и получаем

СУСТАВ СТОПЫ (*articulatio pedis*).

у новорожденного ребёнка суставы могут работать самостоятельно

Особенности СУСТАВА СТОПЫ (*articulatio pedis*),

- ✓ таранная кость остаётся неподвижной и играет роль костного диска,
- ✓ вместе с пяточной и ладьевидной, движение у взрослого человека совершает вся стопа,
- ✓ **Движения совершаются комбинировано:**
 - тыльное сгибание + пронация + отведение,
 - подошвенное сгибание + супинация + приведение.

2.10.7. Пяточно-кубовидный сустав (*art. calcaneocuboidea*),

Образован:

- ✓ пяточная кость, кубовидная суставная поверхность,
- ✓ кубовидная кость, задняя суставная поверхность.

Суставная капсула: по краю суставных поверхностей, латеральная часть тонкая и свободная, медиальная часть прочная и натянутая.

Классификация сустава:

- ✓ седловидный (по функции одноосный, вращательный),
- ✓ комбинированный с **таранно-пяточно-ладьевидным** и **подтаранным** суставами.

Связки:

- ✓ **длинная подошвенная связка** (*lig. plantare longum*), капсульная, имеет несколько слоёв, разделяющихся на пучки, прикрепляется от нижней бугристости пяточной кости до:
 - глубокие пучки – к кубовидной кости,
 - поверхностные – к основаниям II-V плюсневых костей.

Поверхностные пучки перекидываются через борозду сухожилия **длинной малоберцовой мышцы** (и само сухожилие), превращают борозду в канал.

✓ **раздвоенная связка** (*lig. bifurcatum*) начинается на верхнем крае пяточной кости, состоит из двух:

- **пяточно-кубовидная связка** (*lig. calcaneocuboideum*), короткая, соединяет пяточную и кубовидную кости, лежит на тыльной поверхности кубовидной кости,
- **пяточно-ладьевидная связка** (*lig. calcaneonaviculare*), соединяет пяточную и заднелатеральный край ладьевидной кости.

Мнение хирурга

Пяточно-кубовидный сустав и тарано-ладьевидный сустав (часть

таранно-пяточно-ладьевидного сустава), рассматривают как один сустав – ПОПЕРЕЧНЫЙ СУСТАВ ПРЕДПЛЮСНЫ
(*articulatio tarsi transversa*) – **ШОПАРОВ сустав**
По нему проводят расчленение стопы при тяжёлой травме или ранении. Для этого необходимо рассечь **раздвоенную связку** (*lig. bifurcatum*), она является ключом Шопарова сустава

2.10.8. Клиноладьевидный сустав (*art. cuneonavicularis*)

Образован:

- ✓ передними суставными поверхностями клиновидных костей,
- ✓ задними суставными поверхностями ладьевидной кости,
- ✓ обращёнными друг к другу суставными поверхностями клиновидных, кубовидной и ладьевидной костей.

Суставная капсула прикрепляется: по краю суставных поверхностей

Классификация сустава:

- ✓ плоский

Движения: незначительные.

Связки:

- ✓ **тыльные и подошвенные клиноладьевидные связки** (*ligg. cuneonavicularia plantaria et dorsalia*)
- ✓ **тыльные и подошвенные межклиновидные связки** (*ligg. intercuneiformia interossea plantaria et dorsalia*)
- ✓ **межкостные межклиновидные связки** (*ligg. intercuneiformia interossea*), можно видеть только на горизонтальном распиле

2.10.9. Предплюсно-плюсневые суставы (*articulationes tarsometatarsae*),

Лисфранков сустав

Образован:

- ✓ суставными площадками дистальных поверхностей трех клиновидных,
- ✓ суставными поверхностями кубовидной кости,
- ✓ основаниями пяти плюсневых костей.

При этом образуются **три изолированных сустава между:**

- 1) I плюсневой костью с медиальной клиновидной костью,
- 2) II и III плюсневыми костями с промежуточной и латеральной клиновидными костями;
- 3) IV и V плюсневыми костями с кубовидной костью.

Суставные капсулы прикрепляются по краям суставных поверхностей.

Движения: малоподвижные.

Классификация сустава:

- 1) - простой,
- 2) и 3) - сложные, плоские, многоосные.

Связки капсульные:

- ✓ **тыльные и подошвенные предплюсне-плюсневые связки** (*ligg. tarsometatarsae dorsalia et plantaria*) натянuty между:
 - медиальной клиновидной и основанием I плюсневой костями,
 - промежуточной и латеральной клиновидными и основаниями II, III плюсневыми костями,
 - кубовидной костью и основаниями IV, V плюсневыми костями.
- ✓ **межкостные клино-плюсневые связки** (*ligg. cuneometatarsae interossea*) натянuty между клиновидными и плюсневыми костями.

Мнение хирурга

*Все три предплюсно-плюсневые суставы с хирургической точки зрения объединяются в один **ЛИСФРАНКОВ сустав** и связку между медиальной клиновидной и II плюсневой костью называют **ключом Лисфранкова сустава.***

2.10.10. Плюснефаланговые суставы (*articulationes metatarsophalangeae*)

Образованы:

- ✓ суставными поверхностями головок плюсневых костей,
- ✓ основаниями проксимальных фаланг.

Суставная капсула: прикрепляется по краям суставных поверхностей.

Классификация сустава:

- ✓ простые,
- ✓ эллипсоидные/шаровидные,
- ✓ двухосные.

Движения:

- ✓ фронтальная ось: сгибание и разгибание,
- ✓ сагиттальная ось: отведение и приведение.

Связки капсульные:

- ✓ **латеральные и медиальные коллатеральные связки** (*ligg. collateralia lateralis et medialis*), располагаются по бокам суставов;
- ✓ **подошвенные связки** (*ligg. plantaria*) располагаются с подошвенной стороны суставов;
- ✓ **глубокая поперечная плюсневая связка** (*lig. metatarsale transversum profundum*), играет важную роль в формировании поперечного плюсневого свода стопы, **идёт поперечно** от головки I до головки V плюсневой кости, срастаясь с капсулами плюснефаланговых суставов и соединяя головки всех плюсневых костей.

2.10.11. Межфаланговые суставы стопы (*articulationes interphalangeae pedis*)

Образованы: головками и основаниями соседних фаланг.

Суставная капсула: прикрепляется по краям суставных поверхностей.

Классификация сустава:

- ✓ простой,
- ✓ блоковидный,

- ✓ одноосный.

Движения:

- ✓ фронтальная ось: сгибание и разгибание.

Связки капсульные:

- ✓ **коллатеральными связками** (*ligg. collateralia*) располагаются по бокам суставов
- ✓ **подошвенными связками** (*ligg. plantaria*) с подошвенной стороны суставов.

3. ПОЗВОНОЧНИК В ЦЕЛОМ

Позвоночник формируется из соединения:

- ✓ всех позвонков,
- ✓ крестца,
- ✓ копчика
- ✓ всех соединений позвонков, все связки и хрящи.

В целом позвоночник представляет упругий стержень - **позвоночный столб**, или **позвоночник** (*columna vertebralis*). Число позвонков, участвующих в формировании позвоночника, от 31 до 35, иногда достигает 37. Вариабельность зависит преимущественно от числа копчиковых позвонков.

Длина позвоночника:

- ✓ у мужчины 73—75 см,
- ✓ у женщины 69—71 см.

В центре позвоночника находится **позвоночный канал** (*canalis vertebralis*), в котором залегает спинной мозг. Этот канал ограничен телами и дужками позвонков, и желтыми связками, имеет 31 пару **межпозвоночных отверстий** (*foramina intervertebralia*), через которые проходят спинномозговые нервы.

Из сложения **отверстий поперечных отростков** в шейном отделе формируются парные костно-фиброзные каналы, для прохождения позвоночной артерии и вены, снабжающих кровью головной мозг.

Изгибы позвоночника:

- ✓ **лордозы** (шейный и поясничный), это изгибы, обращённые вперёд,
- ✓ **кифозы** (грудной и крестцовый) – изгибы назад.

Физиологические сколиозы.

- ✓ Как правило, позвоночник располагается не строго по срединной линии и имеет отклонение вправо или влево, чаще в грудном отделе. Это искривление называется **сколиоз** (*scoliosis*). Правосторонний грудной сколиоз имеется в 30% на уровне III-V грудных позвонков в результате прилежания нисходящей части аорты;
- ✓ При соединении остистых отростков образуется остистый гребень, который отклоняется вправо (у правой) и влево (у левой) из-за неравномерного развития мышц, создавая *scoliosis*. На этом гребне наиболее выступают отростки VII шейного и III поясничного позвонков.

Физиологические изгибы, лордозы и кифозы - ослабляют толчки, и другие воздействия на позвоночник и не дают этим воздействиям достигать черепа, а значит и головного мозга.

Формирование изгибов позвоночника:

Новорожденный ребёнок не имеет лордозов и кифозов. В 3 месяца возникает шейный лордоз, когда ребёнок начинает держать голову; в 6 месяцев появляется грудной кифоз, когда ребёнок начинает садиться; в 9-12 месяцев ребёнок начинает стоять и ходить и формируется поясничный лордоз. Окончательное формирование изгибов происходит к 6-7 годам.

Изменение позвоночника у пожилых:

У пожилых людей толщина межпозвоночных дисков уменьшается, часто наступает их окостенение, способствующее развитию грудного изгиба. При этом длина позвоночника уменьшается на 3—7 см. Появление грудного изгиба

и опускание головы у пожилых значительно сказывается и на общей осанке. В образовании патологических изгибов позвоночника определённую роль играет и мышечный тонус, ослабевающий с возрастом. Процессы окостенения хряща и связок замедляются при выполнении физических упражнений и дозированной физической нагрузки.

4. ГРУДНАЯ КЛЕТКА В ЦЕЛОМ

Грудную клетку (*compages thoracis*) образуют:

- ✓ грудные позвонки,
- ✓ рёбра,
- ✓ грудина.

Верхняя грудная апертура (*apertura thoracis superior*) образована:

- ✓ I грудным позвонком,
- ✓ первой парой рёбер,
- ✓ рукояткой грудины.

Нижняя грудная апертура (*apertura thoracis inferior*), образована:

- ✓ XII грудным позвонком,
- ✓ нижними рёбрами,
- ✓ рёберными хрящами,
- ✓ мечевидным отростком грудины.

Между рёбрами имеются промежутки – **межреберья** (*spatium intercostale*).

Хрящи ложных рёбер с каждой стороны образуют рёберную дугу, которые вместе ограничивают с боков открытый книзу **подгрудинный угол** (*angulus infrasternalis*).

Углы всех ребёр при образовании грудной клетки образуют **лёгочные борозды** (*sulci pulmones*).

Обычно различают **три формы грудной клетки**:

- ✓ **плоская**, узкая и длинная, сильно уплощена в переднезаднем диаметре, так что передняя стенка её стоит почти вертикально, рёбра сильно наклонены, *angulus infrasternalis* острый. Грудная клетка находится как бы в состоянии выдоха, отчего её называют **экспираторной**. У людей со слабо развитой мускулатурой и лёгкими;
- ✓ **коническая**, широкая, но короткая т. е. нижняя её часть шире, чем верхняя, ребра мало наклонены, *angulus infrasternalis* большой. Такая грудная клетка находится как бы в состоянии вдоха, отчего её называют **инспираторной**. У людей с хорошо развитой мускулатурой и легкими.
- ✓ **цилиндрическая**, занимает промежуточное положение между двумя описанными.

Половые отличия:

У женщин грудная клетка короче и уже в нижнем отделе, чем у мужчин, и более округла.

Факторы, влияющие на формирование грудной клетки:

- ✓ У детей, живущих в темных жилищах, при недостатке питания и солнечной радиации развивается **рахит** («английская болезнь»), при котором грудная клетка приобретает форму «куриной груди»: преобладает переднезадний размер, и грудина ненормально выступает вперёд, как у кур.
- ✓ У детей вследствие слабого развития мускулатуры формируется длинной и плоской грудная клетка, при неправильном сидении за партой грудная клетка находится как бы в спавшемся состоянии, что отражается на деятельности сердца и лёгких. Во избежание заболеваний детей нужна физкультура.

Движения грудной клетки.

Дыхательные движения состоят в попеременном поднятии и опускании рёбер, вместе с которыми движется и грудина. При вдыхании происходит вращение задних концов рёбер вокруг упомянутой при описании

соединений рёбер оси, причём передние их концы приподнимаются так, что грудная клетка расширяется в переднезаднем размере. Благодаря же косому направлению оси вращения происходит одновременно и раздвигание ребер в стороны, вследствие чего увеличивается и поперечный размер грудной клетки. По окончании вдоха, вызываемого мышечным актом, рёбра опускаются, и тогда наступает выдох.

5. ТАЗ В ЦЕЛОМ

Таз (*pelvis*) образован:

- ✓ тазовыми костями,
- ✓ крестцом.

Крестцовобугорная (*lig. sacrotuberale*) и **крестцово-остистая** (*lig. sacrospinale*) связки замыкают седалищные вырезки, образуя:

- ✓ **большое седалищное отверстие** (*for. ischiadicum majus*),
- ✓ **малое седалищное отверстие** (*for. ischiadicum minus*).

Запирательное отверстие (*for. obturatorum*), расположенное на боковой стенке таза, закрыто фиброзной **запирательной мембраной** (*membrana obturatoria*), которая, перекидываясь через запирательную борозду лобковой кости, вместе с верхним краем внутренней запирательной мышцы образует **запирательный канал** (*canalis obturatorius*).

Пограничная линия образована:

- ✓ сзади - мысом крестца,
- ✓ дугообразной линией подвздошной кости,
- ✓ гребнями лобковых костей,
- ✓ спереди - верхним краем лобкового симфиза.

разделяет таз на два отдела:

Большой таз (*pelvis major*) образован:

- ✓ крыльями подвздошных костей,
- ✓ телом V поясничного позвонка.

Малый таз (*pelvis minor*) ограничен:

- ✓ лобковым симфизом и ветвями лобковых костей (спереди),
- ✓ внутренней поверхностью тазовых костей ниже пограничной линии,
- ✓ крестцово-бугорной и крестцово-остистой связками (по бокам),
- ✓ тазовой поверхностью крестца,
- ✓ передней поверхностью копчика (сзади).

верхняя апертура таза (*apertura pelvis superior*) – вход в малый таз.

нижняя апертура таза (*apertura pelvis inferior*) – выход из малого таза –
образован:

- ✓ сзади копчиком,
- ✓ по бокам – крестцово-бугорными связками, седалищными буграми, ветвями седалищных костей, нижними ветвями лобковых костей,
- ✓ спереди - лобковым симфизом.

Половые отличия связаны с функцией женского таза, который являетсяместилищем развивающегося плода, а также образованием самой узкой и жесткой части родовых путей (таблица 1).

Половые отличия строение таза

Признак	Мужской таз	Женский таз
Поперечные размеры	узкий	широкий
Толщина костей	толстые	тонкие
Форма крестца	узкий и вогнутый, мыс выдается вперед.	широкий и уплощенный, мыс выражен слабо
Подлобковый угол между нижними ветвями лобковых костей	острый	прямой или тупой
Лобковый симфиз	высокий, хрящ тонкий	низкий, хрящ толстый
Движения в лобковом симфизе	отсутствуют	возможны во время родов
Расстояние между седалищными буграми	меньше	больше
Расстояние между крыльями подвздошных костей	меньше	больше
Верхняя опертюра	овальная	округлая
Нижняя апертура таза	узкая, продольный овал	широкая, поперечный овал
Объём таза	меньше	больше
Соединение крестца и копчика	движения отсутствуют	движения при родах

6. СТОПА КАК ЦЕЛОЕ

Стопа человека имеет сводчатое строение, что является характерным признаком, связанным с прямохождением. Такое строение возникло в связи с новыми функциональными требованиями, предъявленными к человеческой стопе: увеличение нагрузки на стопу при вертикальном положении тела, уменьшение площади опоры в сочетании с экономией строительного материала и крепостью всей постройки.

Своды стопы обеспечивают амортизацию при ходьбе, беге, прыжках.

Стопа в целом имеет **3 точки опоры**:

- ✓ пяточный бугор,
- ✓ головки I и V плюсневых костей.

Комплекс костей стопы, соединённых почти неподвижно при помощи тугих суставов, образует так называемую **твёрдую основу стопы**, в состав которой входит 10 костей: *os naviculare; ossa cuneiformia mediale, intermedium, laterale; os cuboideum; ossa metatarsalia I, II, III, IV, V.*

Свод стопы обеспечивают:

✓ **пассивные «затяжки»:** это связки стопы -

- **длинная подошвенная связка** (*lig. plantare longum*), укрепляет **продольный свод** стопы, особенно важна, прикрепляется между нижней поверхностью пяточной кости и бугристостью кубовидной кости и основаниями плюсневых костей.
- **глубокая поперечная плюсневая связка** (см. плюснофаланговые суставы), укрепляет **поперечные своды** стопы.

✓ **активные «затяжки»:**

тонус мышц - Продольно расположенные мышцы и их сухожилия, прикрепляющиеся к фалангам пальцев, укрепляют **продольные своды**, а поперечно лежащие мышцы и их сухожилия - **поперечный свод стопы**.

Активные и пассивные затяжки обеспечивают формирование сводов стопы:

- ✓ **пять продольных сводов:** от бугра пяточной кости до головок пяти плюсневых костей (самый длинный и самый высокий – второй свод),
- ✓ **поперечный свод** (плюсневый), в его формировании принимают участие ладьевидная, клиновидная и кубовидная кости стопы (соединение наиболее высоких точек продольных сводов)

При расслаблении активных и пассивных «затяжек» своды стопы опускаются, стопа уплощается, развивается **плоскостопие**.

Учебно-методическое пособие

**Калигин М.С., Титова М.А.,
Шафигуллина А.К., Певнев Г.О., Резвяков П.Н.**

СОЕДИНЕНИЯ КОСТЕЙ

Общая и частная Артросиндесмология

Отпечатано с готового оригинал-макета
в типографии ООО «АртПечатьСервис»
420061, г. Казань, ул. Космонавтов, 41Б-10
тел. 295-10-19
тел/факс: 295-06-44

Подписано в печать __.__.2018.

Бумага офсетная. Печать цифровая.

Формат 60x84 1/16. Гарнитура «Times New Roman». Ризография. Усл. печ. л. ____

Тираж ____ экз. Заказ № ____