

**КАЗАНСКИЙ ФЕДЕРАЛЬНЫЙ УНИВЕРСИТЕТ  
ИНСТИТУТ ФУНДАМЕНТАЛЬНОЙ МЕДИЦИНЫ  
И БИОЛОГИИ**  
*Кафедра морфологии и общей патологии*

**М.А. ТИТОВА, М.С. КАЛИГИН, А.А. ГУМЕРОВА**

**ЦЕНТРАЛЬНАЯ НЕРВНАЯ СИСТЕМА.  
ТЕСТЫ**

**ЗАДАЧНИК**

**Казань - 2017**

**УДК 611.81/611.82**  
**ББК 28.706**

*Принято на заседании Центрального координационно-методического совета ИФМиБ Казанского федерального университета, протокол № 1 от 17.11. 2017 г.*

**Рецензенты:**

кандидат биологических наук, доцент кафедры физиологии человека и животных ИФМиБ КФУ **Т.В. Балтина**;

кандидат медицинских наук, доцент, каф. оперативной хирургии и топографической анатомии КГМУ **И.В. Фраучи**

**Титова М.А., Калигин М.С., Гумерова А**

**Центральная нервная система. Тесты: задачник / М.А. Титова, М.С. Калигин, А.А. Гумерова**– Казань: АртПечатьСервис, 2017. – 96 с.

Настоящее учебное издание представляет собой сборник тестовых заданий, предназначенных для студентов специальностей Лечебное дело, Стоматология, Медицинская биохимия, Медицинская биофизика, Медицинская кибернетика, Фармация для аудиторного и внеаудиторного использования в процессе изучения раздела «Центральная нервная система» дисциплин «**Анатомия**» и «**Анатомия человека**», и для предэкзаменационной подготовки.

© **Титова М.А., Калигин М.С., Гумерова А.А. 2017**

© **Казанский университет, 2017**

## ОГЛАВЛЕНИЕ

Введение.....	4
<b>Тесты с использованием рисунков.....</b>	<b>5</b>
<b>Тестовые задания со степенью сложности 1 .....</b>	<b>54</b>
Выбрать один правильный ответ из предложенного множества элементов.....	54
Выбрать все правильные ответы.....	59
<b>Тестовые задания со степенью сложности 2.....</b>	<b>66</b>
Выбрать один правильный ответ из предложенного множества элементов.....	66
Выбрать все правильные ответы.....	67
Ответы на тесты-рисунки.....	71
Ответы на тесты-вопросы.....	90
Список литературы .....	91
Примеры контрольных вопросов для проведения текущего контроля и промежуточной аттестации.....	93

## ВВЕДЕНИЕ

Учебно-методическое пособие подготовлено в соответствии с типовой учебной программой по наиболее разделу «Центральная нервная система» дисциплин «Анатомия» и «Анатомия человека» для специальностей Лечебное дело, Стоматология, Медицинская биохимия, Медицинская биофизика, Медицинская кибернетика, Фармация и в соответствии с требованиями Федерального государственного образовательного стандарта высшего профессионального образования. Настоящее учебно-методическое пособие представляет собой сборник тестовых заданий, предназначенных для аудиторного и внеаудиторного использования.

В учебно-методическом пособии имеются тесты различных форм (на выбор правильного ответа из предложенного множества элементов, на соответствие).

Тестовые задания (Т) представлены в форме вопросов или рисунков и исключают неоднозначность ответов тестируемых.

Тестовое задание (Т) требует выбрать один или несколько правильных ответов из предложенного множества элементов.

Тестовое задание на соответствие (Тс) требует выбрать из двух приведенных групп объектов пары, связать каждый элемент первой группы с элементом из второй группы. В инструкции к тесту на соответствие указывается принцип подбора, а также возможность использования ответа один или несколько раз. Число элементов в задающем столбце и число элементов для выбора иногда отличаются.

Каждое тестовое задание (Т) начинается с новой строки с описательной части данного теста: тип Т, степень сложности (1-3), порядковый номер тестового задания.

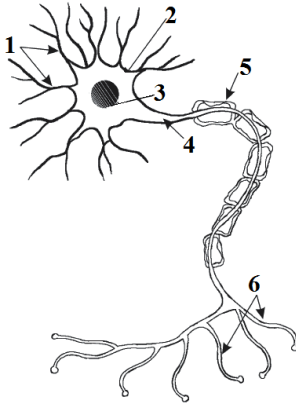
В конце учебного издания приводятся правильные ответы на тестовые задания, что поможет студентам проверить себя во время самостоятельной работы. Данное учебное издание должно помочь студентам не просто запомнить большое количество сведений, а научить их правильно мыслить, оно призвано помочь не запоминать анатомию центральной нервной системы, а понимать её.

## ТЕСТЫ С ИСПОЛЬЗОВАНИЕМ РИСУНКОВ

*Установить соответствие между номерами на рисунке и названиями образований мозга:*

### Т1р-1

Рис.1. СХЕМА НЕЙРОНА

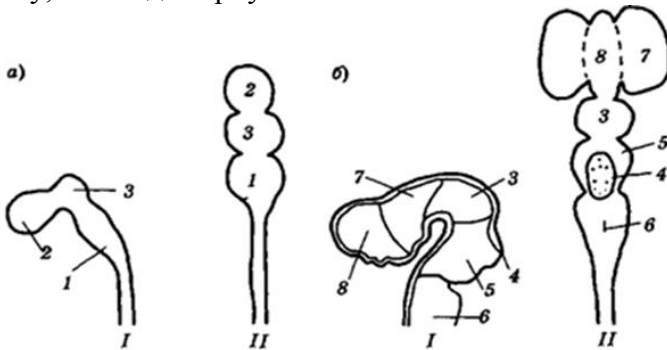


- синапсы
- тело нейрона
- ядро нейрона
- Шванновская клетка
- аксон
- дендриты

### Т1р-2

Рис.2. СТАДИИ РАННЕГО РАЗВИТИЯ ГОЛОВНОГО МОЗГА

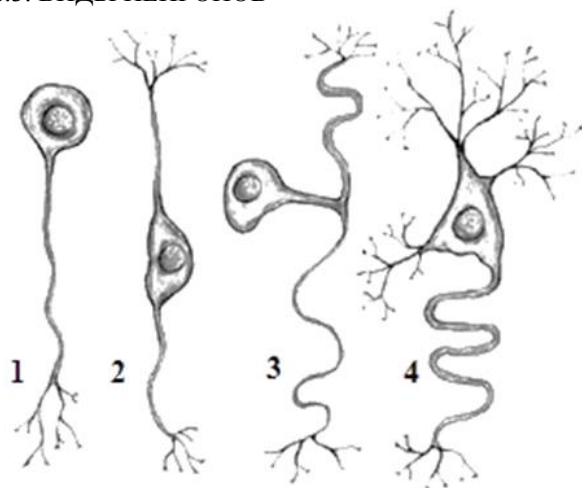
I – вид сбоку, II – вид сверху



- конечный мозг.
- передний мозг,
- промежуточный мозг,
- мозжечок,
- мост,
- продолговатый мозг,
- средний мозг,
- задний мозг

### Т1р-3

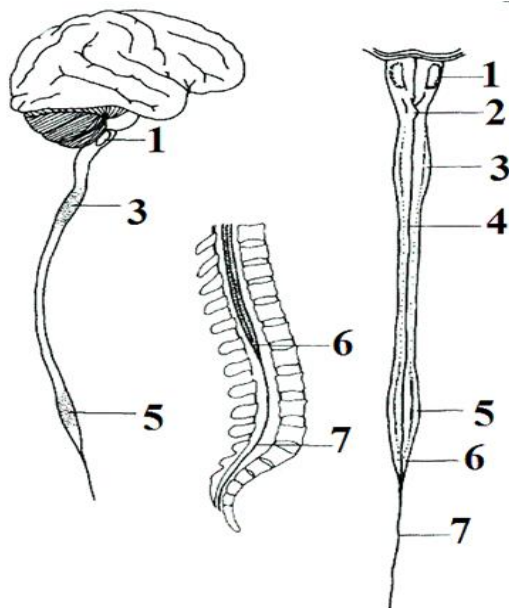
Рис.3. ВИДЫ НЕЙРОНОВ



- биполярный нейрон,
- униполярный нейрон,
- мультиполярный нейрон,
- псевдоуниполярный нейрон

### Т1р-4

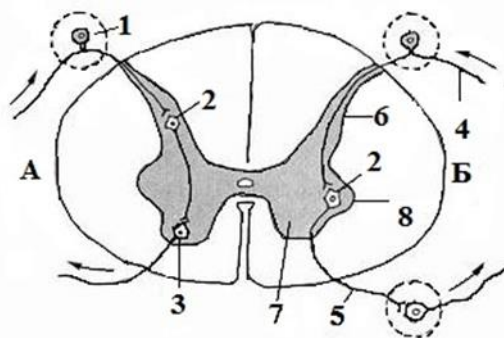
Рис.4. ВНЕШНЕЕ СТРОЕНИЕ СПИННОГО МОЗГА



- перекрест пирамид,
- шейное утолщение,
- оливы,
- грудная часть,
- пояснично-крестцовое утолщение,
- мозговой конус,
- концевая нить

### Т1р-5

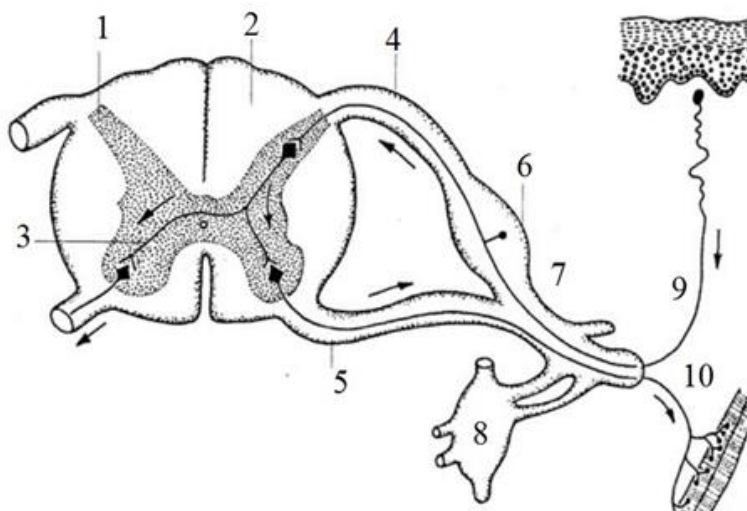
Рис.5. СХЕМА РЕФЛЕКТОРНОЙ ДУГИ 1  
 А – соматическая рефлекторная дуга  
 Б – вегетативная рефлекторная дуга



- преганглионарный нейрон
- постганглионарный нейрон
- передний рог
- задний рог
- боковой рог
- афферентный нейрон
- вставочный нейрон
- эфферентный нейрон

### Т1р-6

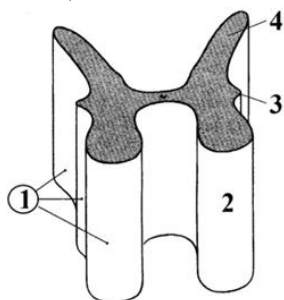
Рис.6. СХЕМА РЕФЛЕКТОРНОЙ ДУГИ 2



- задний рог,
- задний корешок
- задний канатик,
- вставочный нейрон,
- передний корешок,
- спинномозговой узел,
- спинномозговой нерв,
- узел симпатического ствола
- эфферентный нейрон,
- афферентный нейрон

### Т1р-7

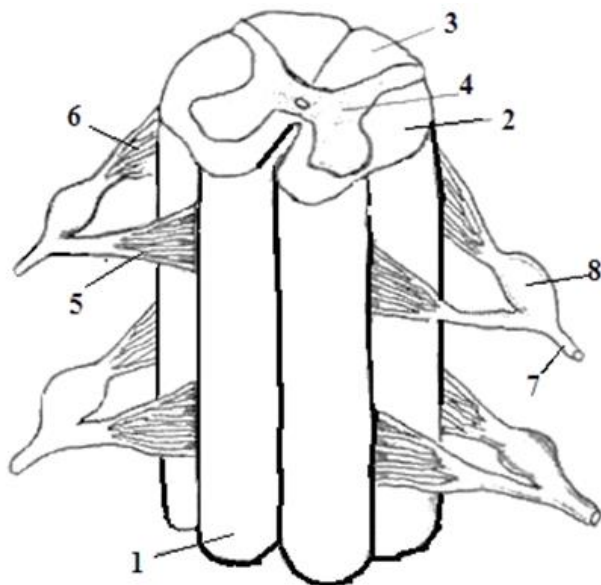
Рис.7. СЕРОЕ ВЕЩЕСТВО СПИННОГО МОЗГА



- серое вещество, (столбы)
- передний столб,
- боковой столб,
- задний столб

### Т1р-8

Рис.8. СЕГМЕНТЫ СПИННОГО МОЗГА

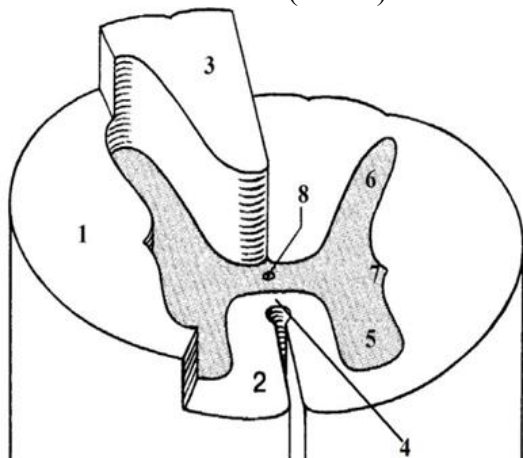


- боковой канатик,
- спинномозговой нерв,
- промежуточное вещество
- передний канатик
- задний корешок,
- передний корешок,
- задний канатик,
- спинномозговой нерв,
- спинномозговой узел



### Т1р-9

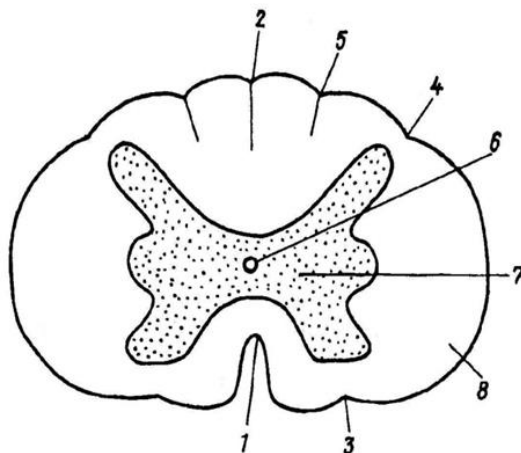
Рис.9. СПИННОЙ МОЗГ (схема)



- боковой рог,
- боковой канатик,
- передняя белая спайка,
- задний рог,
- передний рог,
- задний канатик,
- передний канатик,
- центральный канал

### Т1р-10

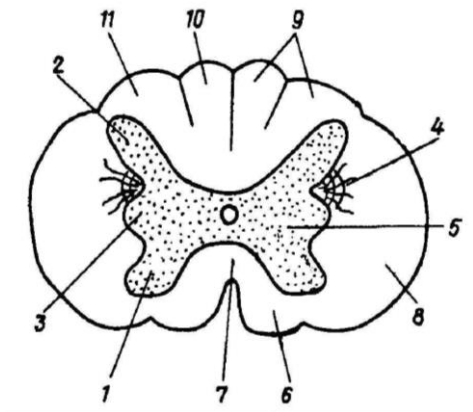
Рис.10. СРЕЗ СПИННОГО МОЗГА



- |   |   |
|---|---|
| <input type="checkbox"/> – задняя латеральная борозда   | <input type="checkbox"/> – задняя промежуточная борозда |
| <input type="checkbox"/> – серое вещество               | <input type="checkbox"/> – центральный канал            |
| <input type="checkbox"/> – передняя срединная щель      | <input type="checkbox"/> – задняя срединная борозда     |
| <input type="checkbox"/> – передняя латеральная борозда | <input type="checkbox"/> – белое вещество               |

### Т1р-11

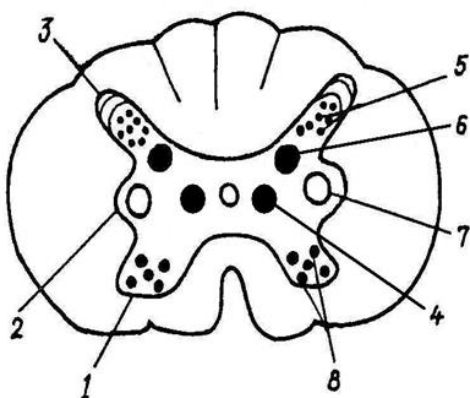
Рис.11. ПОПЕРЕЧНЫЙ РАЗРЕЗ  
СПИННОГО МОЗГА 1



- передний рог,
- промежуточное вещество,
- боковой рог,
- ретикулярная формация,
- боковой канатик,
- клиновидный (Бурдаха) пучок,
- тонкий (Голля) пучок,
- передний канатик,
- задний канатик,
- задний рог,
- передняя белая спайка

### Т1р-12

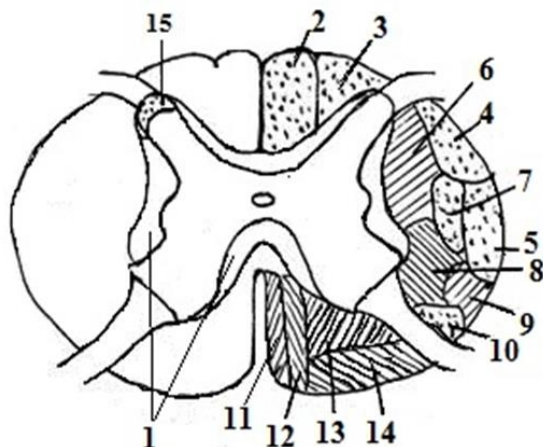
Рис.12. ЯДРА СПИННОГО МОЗГА



- верхушка заднего рога,
- передний рог,
- боковой рог,
- собственное ядро заднего рога,
- медиальное (центральное) промежуточное ядро,
- латеральное промежуточное ядро,
- ядра переднего рога
- грудное ядро,

## Т1р-13

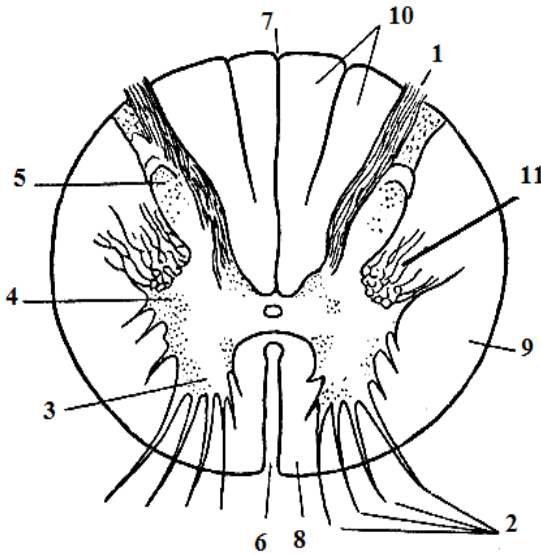
Рис.13. ТОПОГРАФИЯ ПРОВОДЯЩИХ ПУТЕЙ В СПИННОМ МОЗГЕ



- |  |  |
|--|--|
| <input type="checkbox"/> – ретикулярно-спинномозговой путь,                      | <input type="checkbox"/> – красное ядро-спинномозговой (Монаков) путь, |
| <input type="checkbox"/> – передний спинно-таламический путь,                    | <input type="checkbox"/> – оливо-спинномозговой путь,                  |
| <input type="checkbox"/> – клиновидный (Бурдаха) пучок,                          | <input type="checkbox"/> – собственные пучки спинного мозга,           |
| <input type="checkbox"/> – задний спинно-мозжечковый (Говерса) путь              | <input type="checkbox"/> – крышечно-спинномозговой путь                |
| <input type="checkbox"/> – латеральный корково-спинномозговой (пирамидный) путь, | <input type="checkbox"/> – тонкий (Голля) пучок,                       |
| <input type="checkbox"/> – передний корково-спинномозговой (пирамидный) путь,    | <input type="checkbox"/> – ретикулярно-спинномозговой путь,            |
| <input type="checkbox"/> – передний спинно-мозжечковый (Флексига) путь           | <input type="checkbox"/> – предверно-спинномозговой путь               |
|  | <input type="checkbox"/> – студенистое вещество                        |

### Тип-14

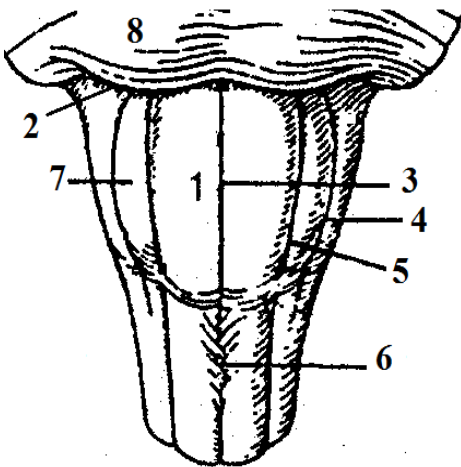
Рис.14. ПОПЕРЕЧНЫЙ РАЗРЕЗ СПИННОГО МОЗГА 2



- передняя щель,
- задний канатик,
- передний рог,
- боковой рог,
- задний рог,
- передний корешок,
- задняя борозда,
- задний корешок,
- боковой канатик,
- передний канатик,
- ретикулярная формация.

### Тип-15

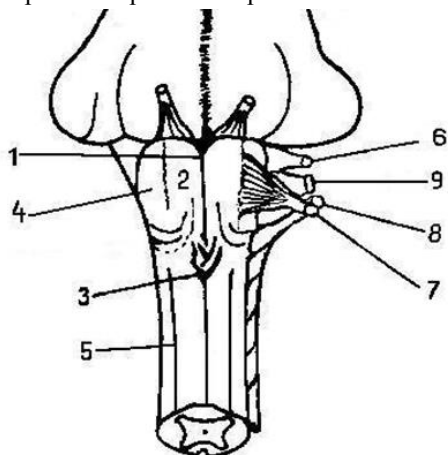
Рис.15. ПРОДОЛГОВАТЫЙ МОЗГ рельеф вентральной поверхности



- олива,
- пирамида,
- передняя срединная щель,
- задняя латеральная борозда,
- передняя латеральная борозда,
- мост,
- бульбарно-мостовая борозда,
- перекрест пирамид

### Т1р-16

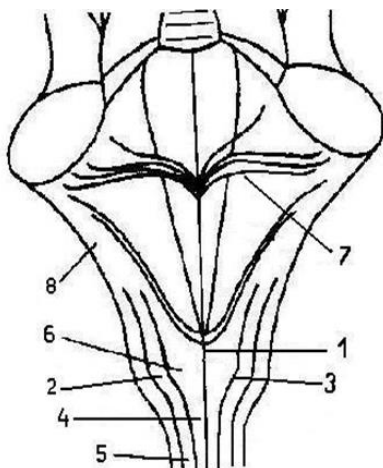
Рис.16. ПРОДОЛГОВАТЫЙ МОЗГ  
рельеф вентральной поверхности  
корешки черепных нервов



- передняя срединная борозда,
- олива,
- пирамида,
- перекрест пирамид,
- передняя латеральная борозда,
- добавочный нерв,
- языкоглоточный нерв,
- блуждающий,
- подъязычный нерв

### Т1р-17

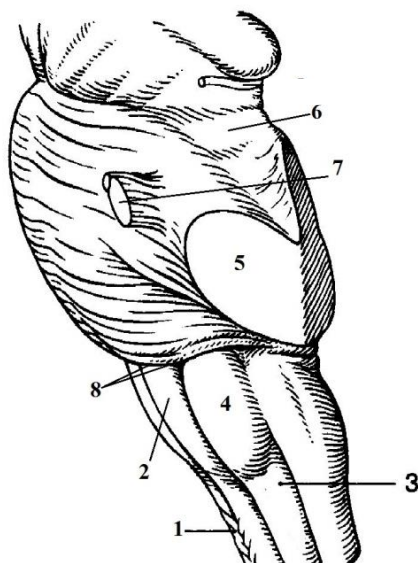
Рис.17. ПРОДОЛГОВАТЫЙ МОЗГ  
рельеф дорсальной поверхности



- нижние мозжечковые ножки,
- бугорок клиновидного ядра,
- тонкий пучок,
- задняя срединная борозда,
- бугорок тонкого ядра
- задняя промежуточная борозда,
- мозговые полосы,
- клиновидный пучок

### Т1р-18

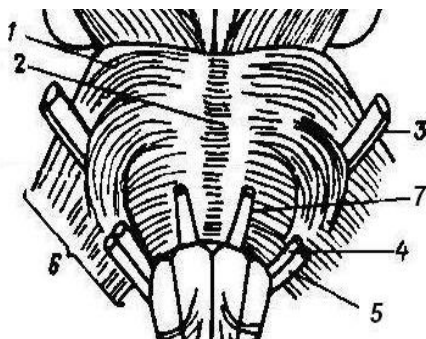
Рис.18. СТВОЛ ГОЛОВНОГО МОЗГА  
латеральная поверхность



- верхняя мозжечковая ножка,
- средняя мозжечковая ножка,
- перекрест пирамид,
- боковой канатик,
- бульбарно-мостовая борозда,
- олива,
- пирамида,
- корешок тройничного нерва

### Т1р-19

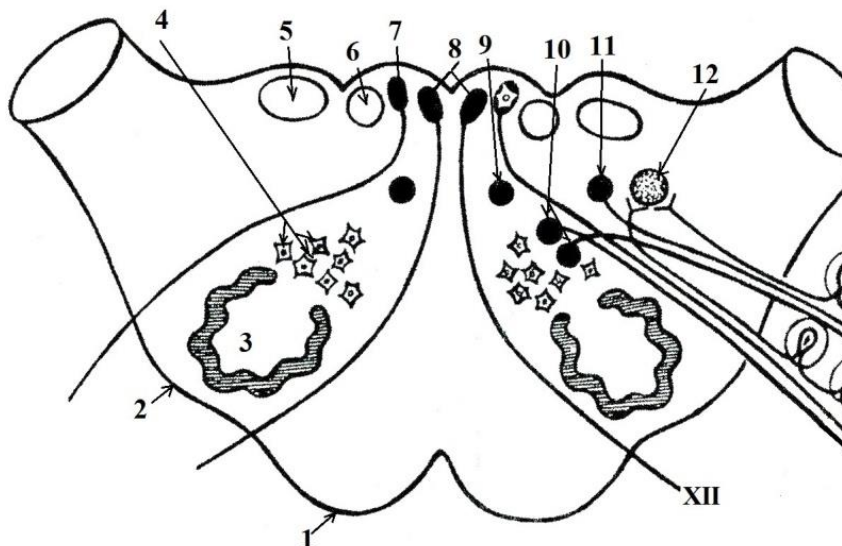
Рис. 19. МОСТ КОРЕШКИ ЧЕРЕПНЫХ НЕРВОВ



- отводящий нерв
- базиллярная борозда
- мост
- лицевой нерв
- средняя мозжечковая ножка
- тройничный нерв
- преддверно-улитковый нерв

## T2p-20

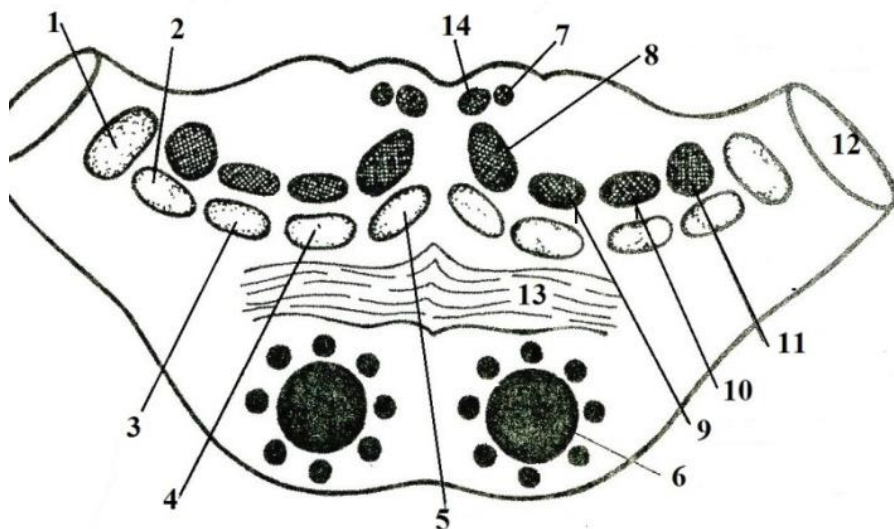
### Рис.20. ЯДРА ПРОДОЛГОВАТОГО МОЗГА



- двигательные ядра подъязычного нерва,
- олива,
- тонкое ядро,
- пирамида,
- ядро одиночного пути
- ретикулярная формация,
- клиновидное ядро,
- ядро оливы,
- дорсальное ядро блуждающего нерва,
- нижнее слюноотделительное ядро,
- двойное ядро,
- двигательное ядро добавочного нерва

## ТЗр-21

Рис. 21. ПРОВОДЯЩИЕ ПУТИ И ЯДРА МОСТА

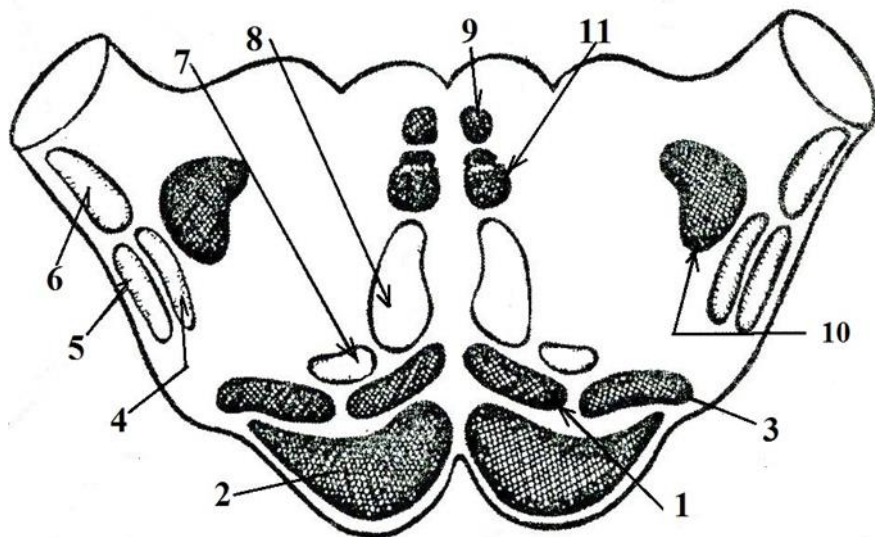


- медиальный продольный пучок,
- трапецевидное тело,
- ретикулярно-спинномозговой путь,
- латеральная петля (путь слухового анализатора),
- вестибулярно-спинномозговой путь,
- передний спинно-мозжечковый путь,
- дорсальный продольный пучок
- тройничная петля (ядерно-таламический путь),
- спинномозговая петля (спинно-таламический путь),
- медиальная петля (бульбо-таламический путь),
- средние мозжечковые ножки,
- корково-спинномозговой путь,
- крышечно-спинномозговой путь,
- краснаядерно-спинномозговой путь



## ТЗр -22

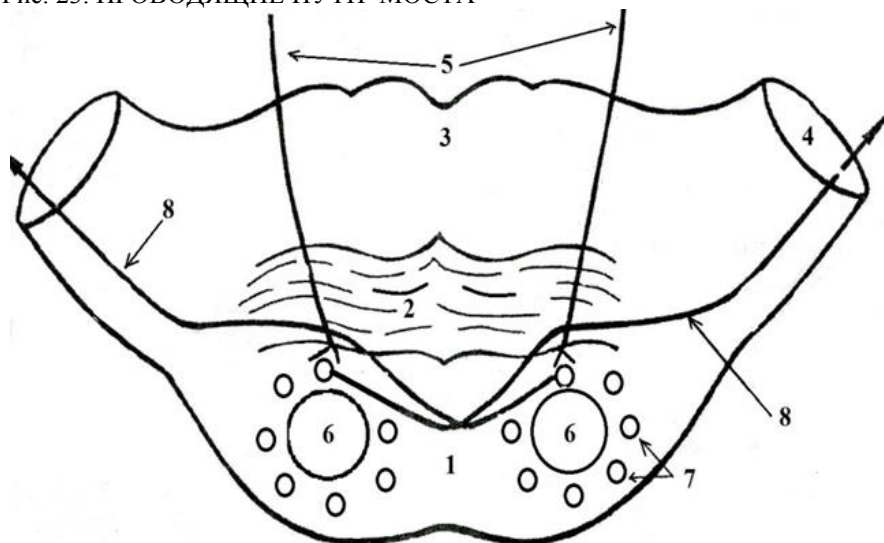
Рис. 22. ПРОВОДЯЩИЕ ПУТИ ПРОДОЛГОВАТОГО МОЗГА



- вестибулярно-спинномозговой путь,
- краснаядерно-спинномозговой путь.
- ретикулярно-спинномозговой путь,
- медиальная петля,
- корково-спинномозговой (пирамидный) путь,
- крышечно-спинномозговой путь
- спинно-таламический путь,
- медиальный продольный пучок
- передний спинно-мозжечковый путь,
- задний спинно-мозжечковый путь,
- спинно-ретикулярный путь,

## Т2р-23

Рис. 23. ПРОВОДЯЩИЕ ПУТИ МОСТА

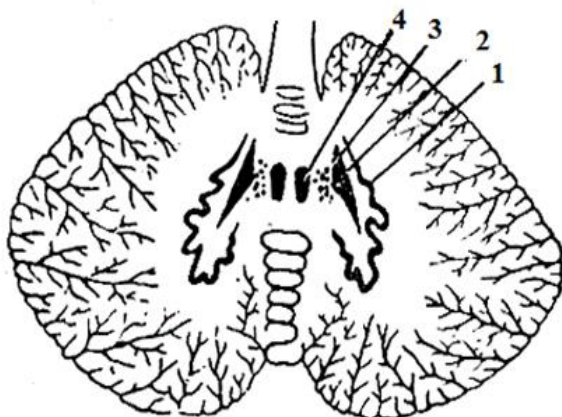


- средние мозжечковые ножки,
- собственные ядра моста,
- основание моста
- трапециевидное тело,
- корково-мостовой путь,
- мосто-мозжечковый путь,
- покрывка моста,
- корково-спинномозговой путь

*Считается, что ваш мозг вырабатывает примерно столько электричества, сколько требуется для включения лампочки в 20 ватт.*

## Т1р-24

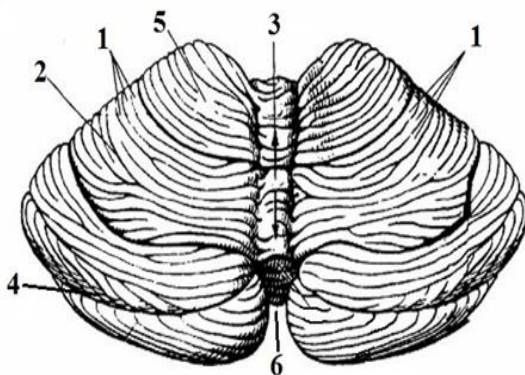
Рис. 24. ЯДРА МОЗЖЕЧКА



- шаровидное ядро,
- пробковидное ядро,
- зубчатое ядро,
- ядро шатра.

## Т2р-25

Рис. 25. МОЗЖЕЧОК. ВЕРХНЯЯ ПОВЕРХНОСТЬ

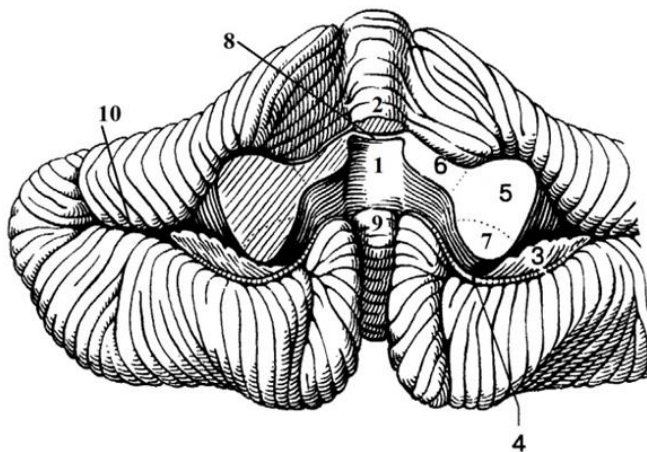


- нижняя вырезка мозжечка 2 – щель мозжечка,
- червь мозжечка,
- передняя долька мозжечка,
- листки мозжечка,
- горизонтальная щель,

*Каждый, кто перестает учиться, стареет, — не важно, в 20 или 80 лет, — а любой другой, кто продолжает учиться, остается молодым. Самое главное в жизни — это сохранить мозг молодым.*

## Т2р-26

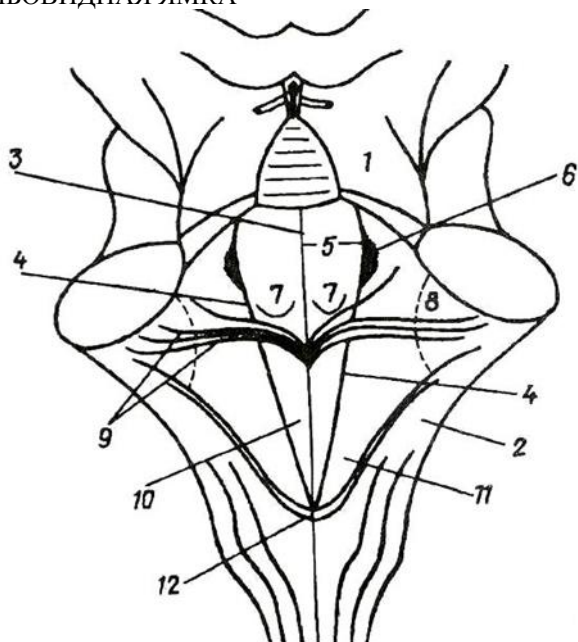
Рис. 26. МОЗЖЕЧОК. НИЖНЯЯ ПОВЕРХНОСТЬ



- нижние мозжечковые ножки,
- горизонтальная щель.
- IV желудочек,
- верхние мозжечковые ножки,
- ножка клочка,
- язычок мозжечка,
- верхний парус,
- средние мозжечковые ножки,
- клочок,
- узелок, передняя долька нижнего червя,

## Т2р-27

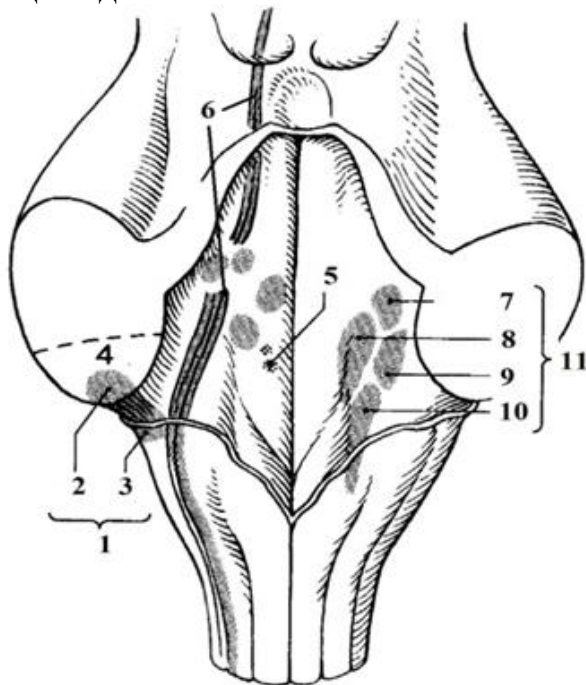
Рис. 27. РОМБОВИДНАЯ ЯМКА



- мозговые полоски IV желудочка,
- верхняя мозжечковая ножка,
- треугольник блуждающего нерва,
- нижняя мозжечковая ножка,
- голубоватое место,
- срединная борозда,
- пограничная борозда,
- задвижка,
- треугольник подъязычного нерва,
- вестибулярное поле,
- медиальное возвышение,
- лицевой бугорок

## T2p-28

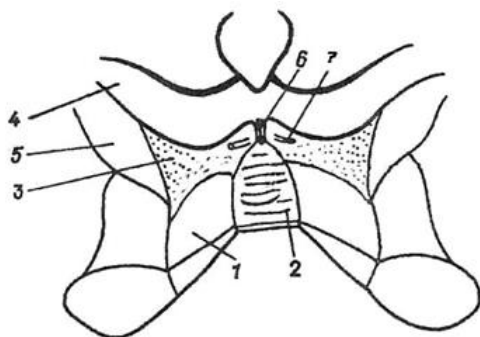
Рис. 28. ПРОЕКЦИЯ ЯДЕР ЧЕРЕПНЫХ НЕРВОВ НА РОМБОВИДНУЮ ЯМКУ



- дорсальное улитковое ядро,
- верхнее вестибулярное (Бехтерева) ядро,
- вентральное улитковое ядро,
- нижняя мозжечковая ножка,
- ядра тройничного (V) черепного нерва,
- медиальное вестибулярное (Швальбе) ядро,
- нижнее вестибулярное (Роллера) ядро
- вестибулярные ядра предверно-улиткового (VIII) черепного нерва
- улитковые ядра VIII пары черепных нервов в области латерального кармана IV желудочка,
- нижнее слюноотделительное ядро языко-глоточного (IX) нерва,
- латеральное вестибулярное (Дейтерса) ядро

### Т1р-29

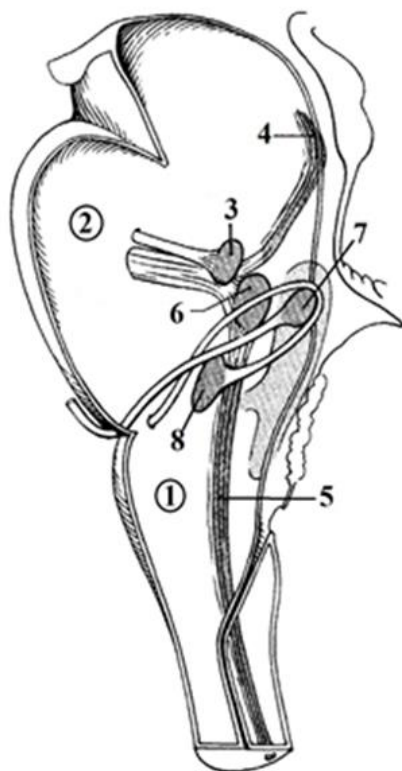
Рис. 29. ПЕРЕШЕЕК РОМБОВИДНОГО МОЗГА



- ножка мозга,
- треугольник петли,
- блоковый нерв,
- верхняя ножка мозжечка,
- верхний мозговой парус,
- ручка нижнего холмика,
- уздечка верхнего мозгового паруса

### Т1р-30

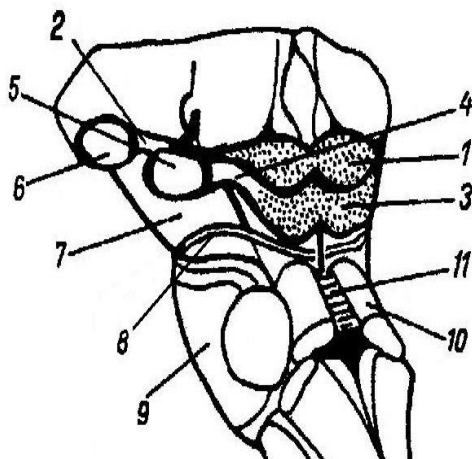
Рис. 30. ЯДРА ЧЕРЕПНЫХ НЕРВОВ



- отводящий нерв,
- продолговатый мозг,
- спинномозговое ядро тройничного нерва,
- двигательное ядро тройничного нерва,
- двигательное ядро лицевого нерва,
- мостовое ядро тройничного нерва,
- мост,
- среднемозговое ядро тройничного нерва

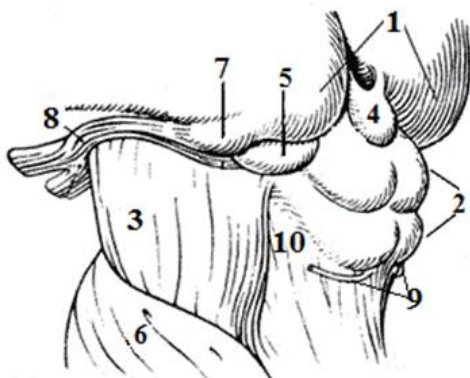
### Т1р-31

Рис. 31. СТОЛБ ГОЛОВНОГО МОЗГА  
вентрально-латеральная  
поверхность



- нижний холмик,
- блоковый нерв,
- верхние холмики
- мост,
- ручка нижнего холмика,
- ножки мозга,
- медиальное коленчатое тело,
- ручки верхних холмиков,
- латеральное коленчатое тело
- верхний парус
- верхние мозжечковые ножки

Т1р-32 Рис. 32. СРЕДНИЙ МОЗГ  
заднелатеральная поверхность

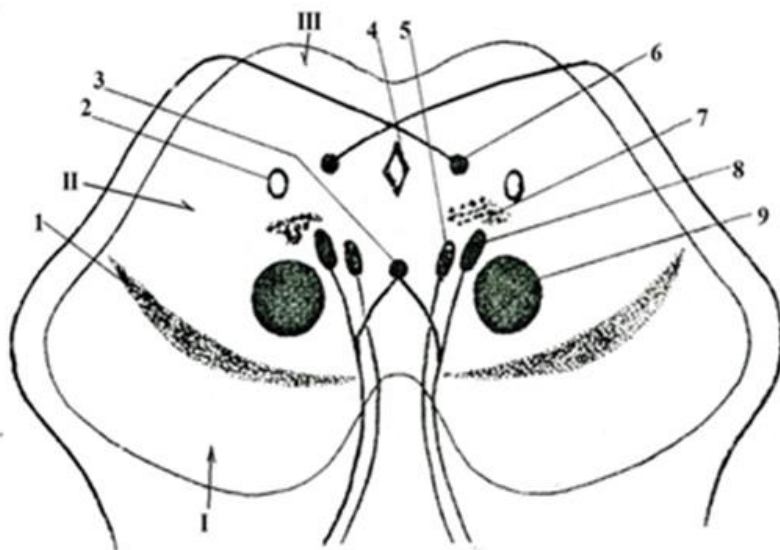


- мост,
- эпифиз,
- блоковый нерв,
- подушки таламуса,
- зрительный тракт,
- треугольник петли,
- ножка мозга,
- медиальное коленчатое тело,
- крыша среднего мозга,
- латеральное коленчатое тело



## Т1р-33

Рис. 33. ЯДРА СРЕДНЕГО МОЗГА

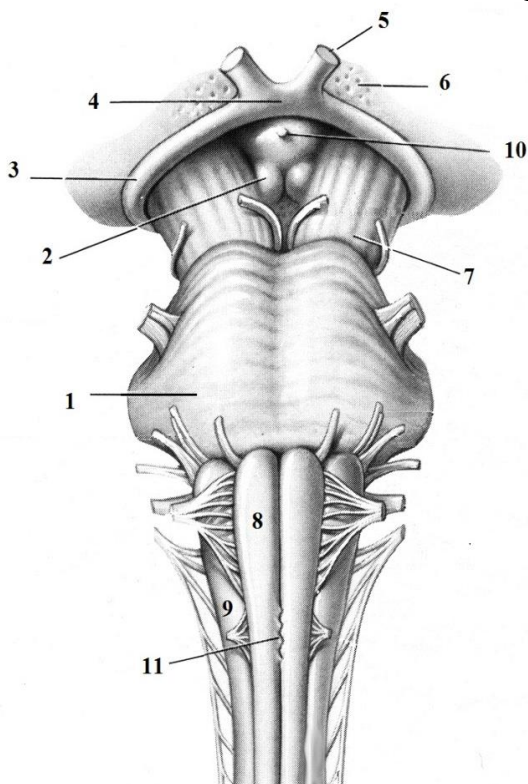


- ножки мозга,
- покрывка,
- крыша,
- добавочное (Якубовича) ядро (III),
- ретикулярная формация,
- красное ядро,
- черная субстанция,
- ядро глазодвигательное (III)
- водопровод (Сильвиев) среднего мозга,
- среднемозговое ядро тройничного нерва,
- ядро блокового (IV) нерва,
- центральное (непарное) ядро

*«Мозг - последний и величайший рубеж... наиболее сложная вещь из тех, которые мы пока обнаружили в нашей Вселенной»*  
*(Джеймс Уотсон)*

## Т1р-34

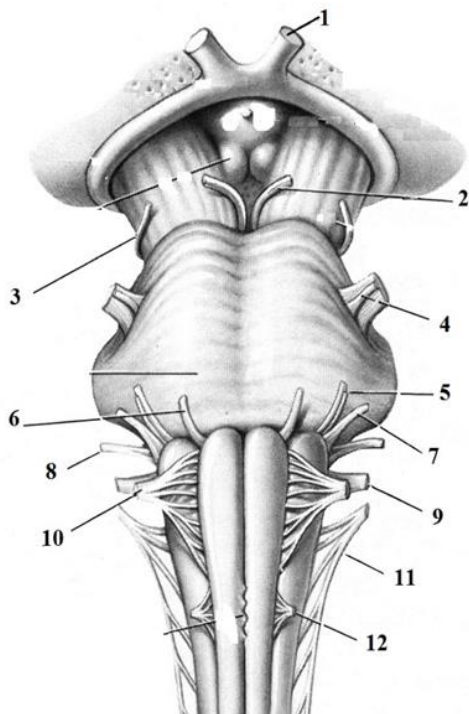
Рис. 34. СТОЛБ ГОЛОВНОГО МОЗГА 1 ВЕНТРАЛЬНАЯ ПОВЕРХНОСТЬ



- зрительный нерв,
- воронка,
- пирамида,
- мост,
- перекрест пирамид,
- зрительный тракт,
- олива,
- зрительный перекрест,
- переднее продырявленное вещество,
- сосцевидные тела,
- ножка мозга

## Т1р-35

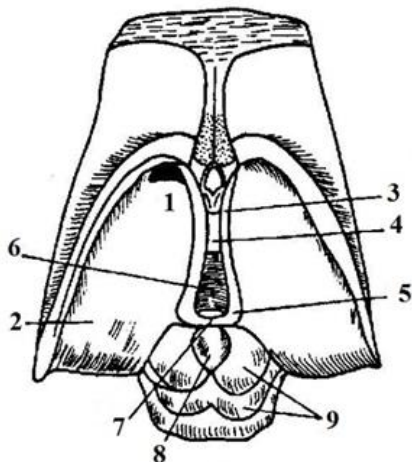
Рис. 35. КОРЕШКИ ЧЕРЕПНЫХ НЕРВОВ вентральная поверхность



- отводящий нерв (VI),
- языкоглоточный нерв (IX),
- добавочный нерв (XI),
- зрительный нерв (II),
- блоковый нерв (IV),
- передний корешок спинно-мозгового нерва,
- тройничный нерв (V),
- подъязычный нерв (XII),
- лицевой нерв (VII),
- преддверно-улитковый нерв (VIII),
- глазодвигательный нерв (III),
- блуждающий нерв (X)

### Т1р-36

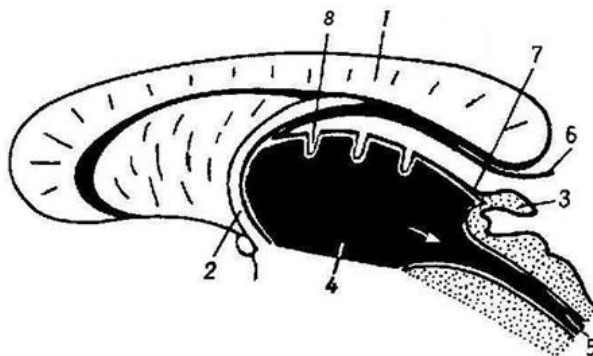
Рис. 36. СХЕМА ЗРИТЕЛЬНОГО МОЗГА



- межталамическое сращение,
- III желудочек,
- эпифиз,
- передний бугорок таламуса
- крыша среднего мозга,
- поводок,
- мозговая полоска таламуса,
- треугольник поводка,
- подушка таламуса

### Т1р-37

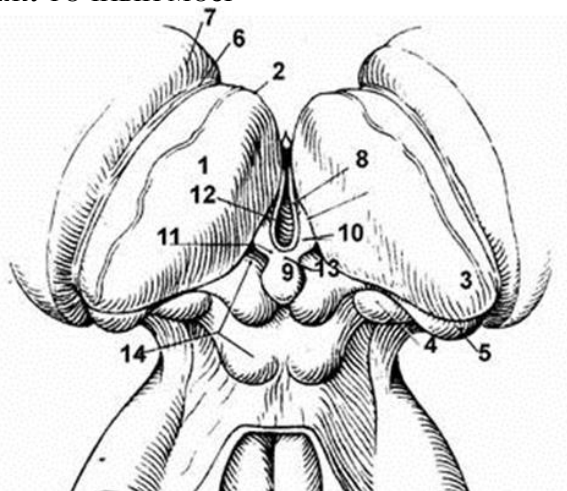
Рис. 37. СХЕМА ФОРМИРОВАНИЯ СОСУДИСТОЙ ОСНОВЫ III ЖЕЛУДОЧКА



- водопровод мозга,
- шишковидное тело,
- вентральный листок сосудистой основы III желудочка,
- мозолистое тело,
- сосудистое сплетение III желудочка,
- дорсальный листок сосудистой основы III желудочка,
- столб свода,
- третий желудочек

## Т1р-38

Рис. 38. ПРОМЕЖУТОЧНЫЙ МОЗГ

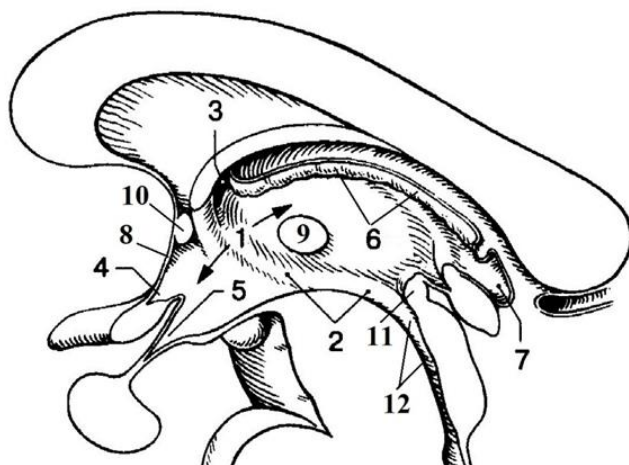


- медиальное коленчатое тело,
- третий желудочек,
- мозговая полоска таламуса,
- хвостатое ядро,
- таламус,
- спайка поводков,
- зрительный бугор таламуса,
- латеральное коленчатое тело,
- поводок,
- терминальная полоска таламуса,
- эпифиз,
- передний бугорок таламуса,
- треугольник поводка

*Еще один способ тренировки памяти - заучивание наизусть по одному абзацу из книги. Тут лучше выбрать специальную литературу. Подойдет книжка по предмету (направлению), которое вы сейчас изучаете.*

## Т1р-39

Рис. 39. САГИТАЛЬНЫЙ РАЗРЕЗ III ЖЕЛУДОЧКА

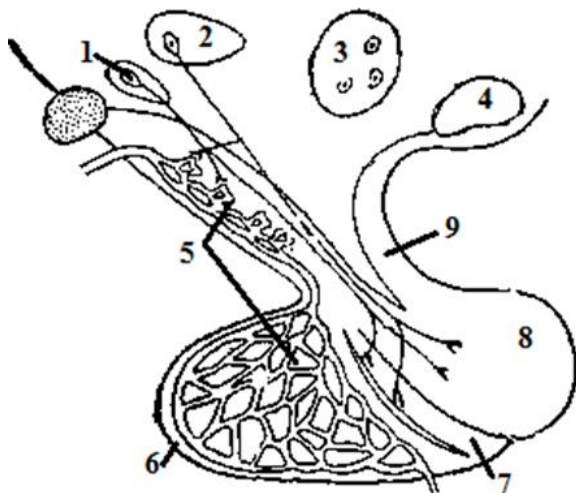


- предперекрестное (зрительное) углубление III желудочка,
- межталамическая спайка,
- надшишковидное углубление III желудочка,
- III желудочек,
- Сильвиев водопровод,
- подталамическая борозда,
- межжелудочковое отверстие,
- задняя спайка,
- сосудистое сплетение (крыша III желудочка),
- углубление воронки,
- терминальная пластинка,
- передняя спайка

*Обучение - это творческий процесс. Данные, содержащиеся в книге или изложенные на лекции, представляют собой лишь сырой продукт. Вы не сможете овладеть информацией, не «переварив» ее*

## T1p-40

Рис. 40. ЯДРА ГИПОТАЛАМУСА.

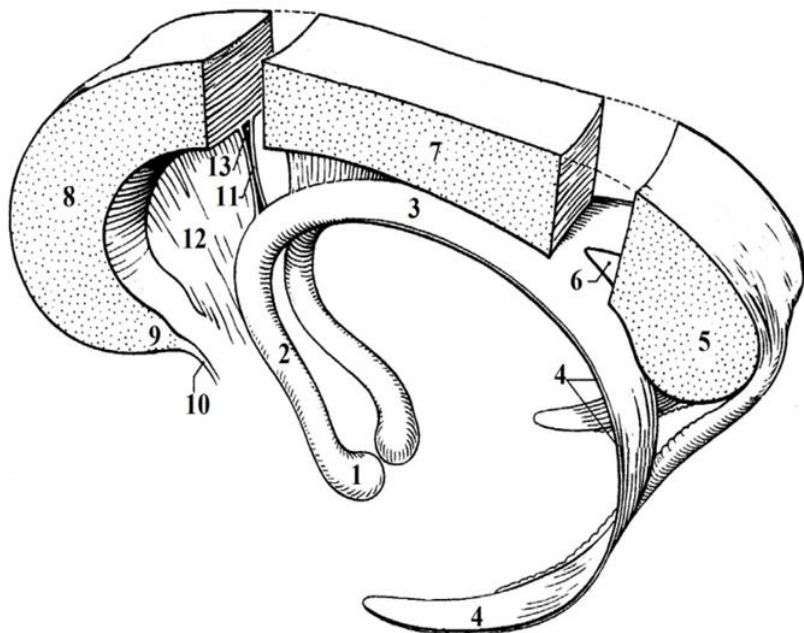


- туберальные (бугорные) ядра,
- задняя доля гипофиза (нейрогипофиз),
- сосудистая сеть гипоталамуса и гипофиза,
- супраоптическое ядро,
- паравентрикулярное ядро,
- передняя доля гипофиза,
- воронка гипофиза,
- маммилярные (сосцевидные) ядра,
- средняя доля гипофиза

*Если каждое утро перемещать глаза из стороны в сторону в течение 30 секунд, то память улучшится на 10%. Это признанный факт. Это достигается тем, что оба полушария мозга будут работать в гармонии друг с другом.*

## Т1р-41

Рис. 41. СВОД, МОЗОЛИСТОЕ ТЕЛО И ПРОЗРАЧНАЯ ПЕРЕГОРОДКА

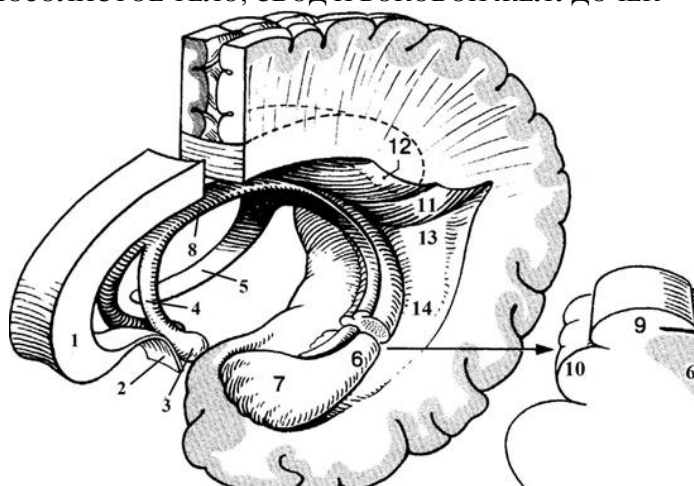


- валик мозолистого тела,
- ствол мозолистого тела,
- полость прозрачной перегородки,
- пластинка прозрачной перегородки,
- сосцевидное тело,
- столб свода,
- клюв мозолистого тела,
- тело свода,
- прозрачная перегородка,
- спайка, соединяющая ножки свода,
- колено мозолистого тела,
- ножки свода,
- терминальная пластинка



## ТЗр-42

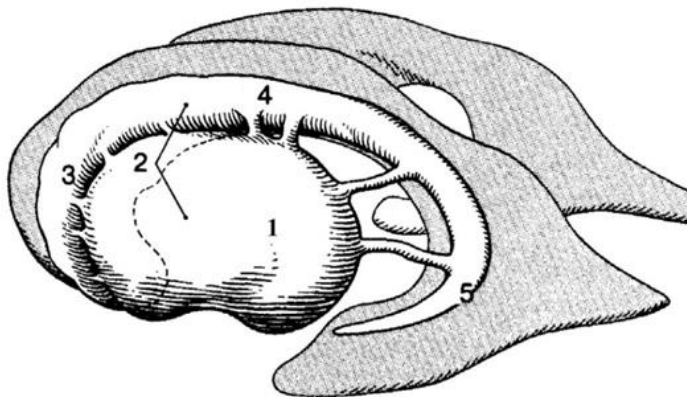
Рис. 42. МОЗОЛИСТОЕ ТЕЛО, СВОД И БОКОВОЙ ЖЕЛУДОЧЕК



- бахромка гиппокампа,
- ножка гиппокампа,
- птичья шпора,
- коллатеральный треугольник,
- колено мозолистого тела,
- сосцевидное тело,
- коллатеральное возвышение,
- столб свода,
- ножка свода,
- луковица затылочного (заднего) рога,
- гиппокамп,
- тело свода,
- терминальная пластинка,
- зубчатая извилина,

### Т1р-43

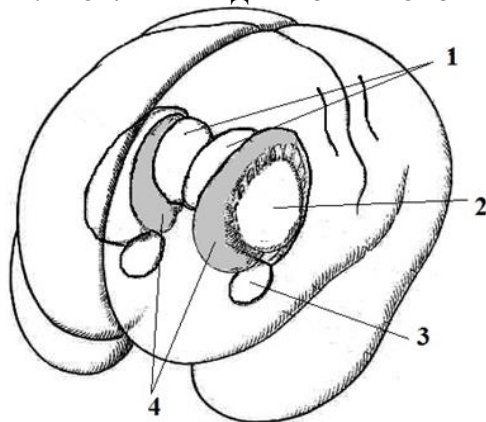
Рис. 43. БОКОВЫЕ ЖЕЛУДОЧКИ И БАЗАЛЬНЫЕ ЯДРА (левые)



- головка хвостатого ядра,
- хвост хвостатого ядра,
- чечевицеобразное ядро,
- тело хвостатого ядра,
- полосатое тело

### Т1р-44

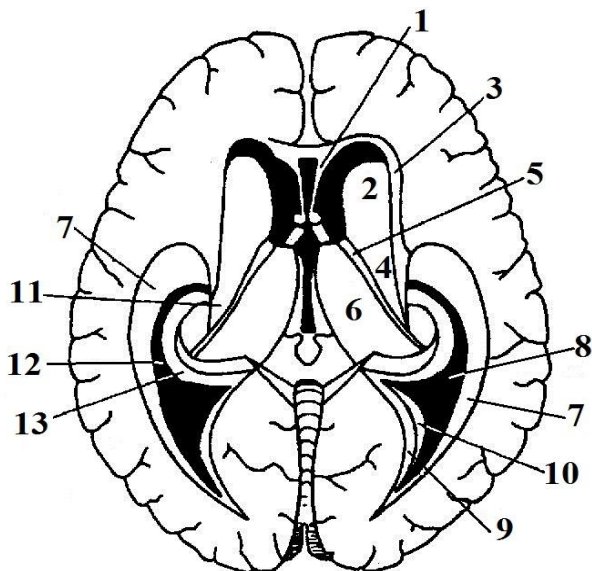
Рис. 44. БАЗАЛЬНЫЕ ЯДРА КОНЕЧНОГО МОЗГА



- хвостатые ядра
- ограда,
- таламусы,
- сосцевидное тело

## ТЗр-45

Рис. 45. СТЕНКИ БОКОВЫХ ЖЕЛУДОЧКОВ КОНЕЧНОГО МОЗГА,  
горизонтальное сечение



*Центральная часть:*

верхняя:

нижняя:

*Передний рог:*

медиальная

латеральная, дно

передняя, верхняя, нижняя:

*Задний рог:*

верхняя, латеральная:

нижняя:

- мозолистое тело;
- тело хвостатого ядра,
- терминальная полоска,
- таламус;
  
- прозрачная перегородка,
- головка хвостатого ядра,
- мозолистое тело;
  
- волокна мозолистого тела (покров),
- боковой треугольник,

медиальная:

*Нижний рог:*

латеральная, верхняя

(латеральная часть)

верхняя (медиальная часть)

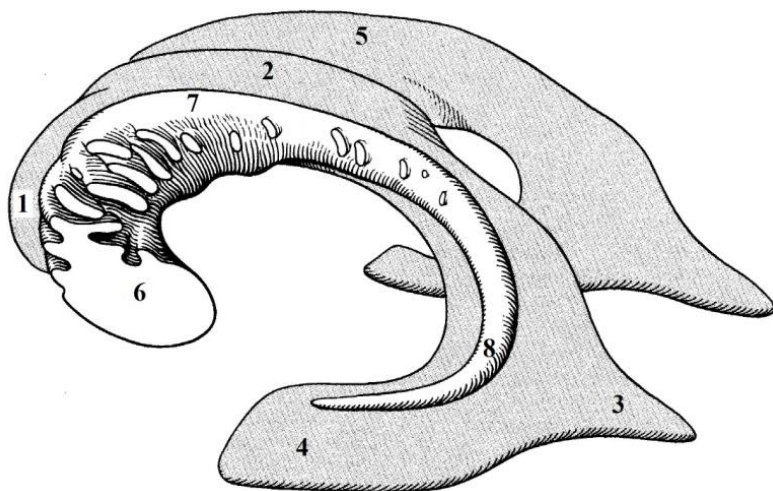
нижняя

медиальная

- луковича заднего рога,
- птичья шпора;
- покров, волокна мозолистого тела,
- хвост хвостатого ядра,
- коллатеральное возвышение,
- гиппокамп и бахромка гиппокампа

## T2p-46

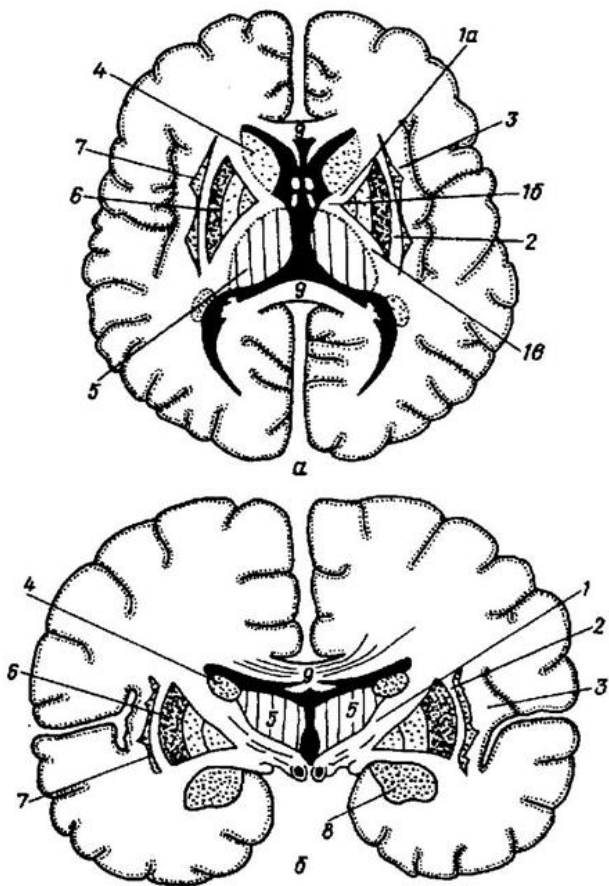
Рис.46. БОКОВЫЕ ЖЕЛУДОЧКИ И ХВОСТАТОЕ ЯДРО (левое)



- затылочный (задний) рог бокового желудочка,
- головка хвостатого ядра,
- височный (нижний) рог бокового желудочка,
- хвост хвостатого ядра,
- лобный (передний) рог бокового желудочка,
- тело хвостатого ядра,
- центральная часть бокового желудочка,
- боковой желудочек (правый)

# Т1р-47

Рис. 47. СХЕМА РАСПОЛОЖЕНИЯ ВНУТРЕННЕЙ КАПСУЛЫ И БАЗАЛЬНЫХ ЯДЕР 1

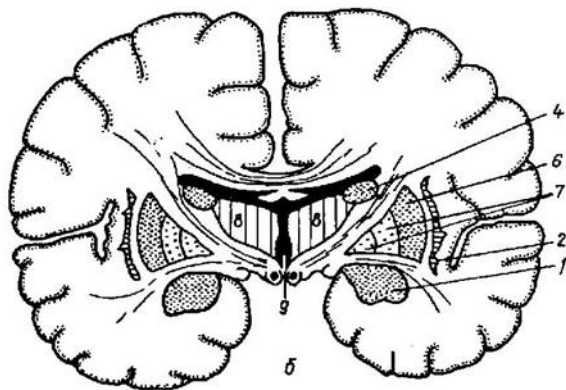
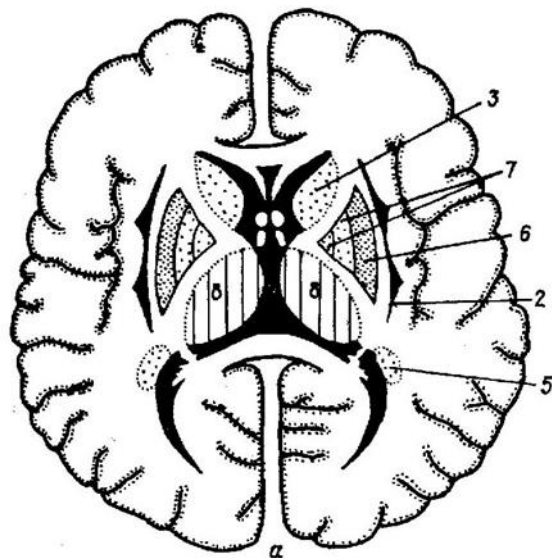


- – колено внутренней капсулы,
- – мозолистое тело,
- – наружная капсула,
- – задняя ножка внутренней капсулы,
- – передняя ножка внутренней капсулы,

- – миндалевидное тело,
- – самая наружная капсула,
- – ограда,
- – тело хвостатого ядра,
- – скорлупа,
- – таламус,
- – внутренняя капсула

# Г1р-48

Рис. 48. СХЕМА РАСПОЛОЖЕНИЯ ВНУТРЕННЕЙ КАПСУЛЫ И БАЗАЛЬНЫХ ЯДЕР 2

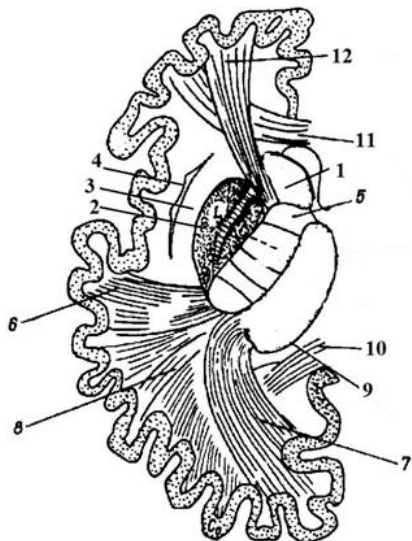


- миндалевидное тело,
- третий желудочек
- бледный шар,
- хвостатое ядро,
- таламус,

- хвостатое ядро (хвост),
- ограда,
- скорлупа,
- хвостатое ядро (тело),

### ТЗр-49

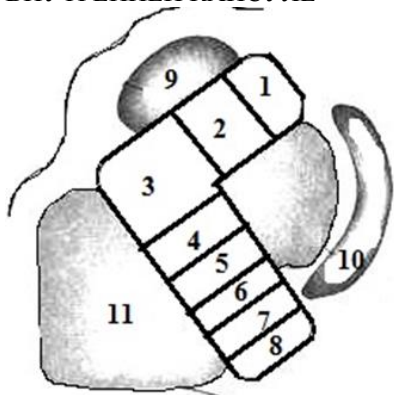
Рис. 49. ПРОЕКЦИОННЫЕ ВОЛОКНА (ПУТИ) КОНЕЧНОГО МОЗГА



- затылочно- и височно-мостовой путь (пирамидный)
- слуховая лучистость,
- таламус,
- чечевицеобразное ядро,
- лобно-мостовой путь (пирамидный) 4 – ограда,
- внутренняя капсула,
- зрительная лучистость,
- наружная капсула,
- хвостатое ядро,
- мозолистое тело

### Т2р-50

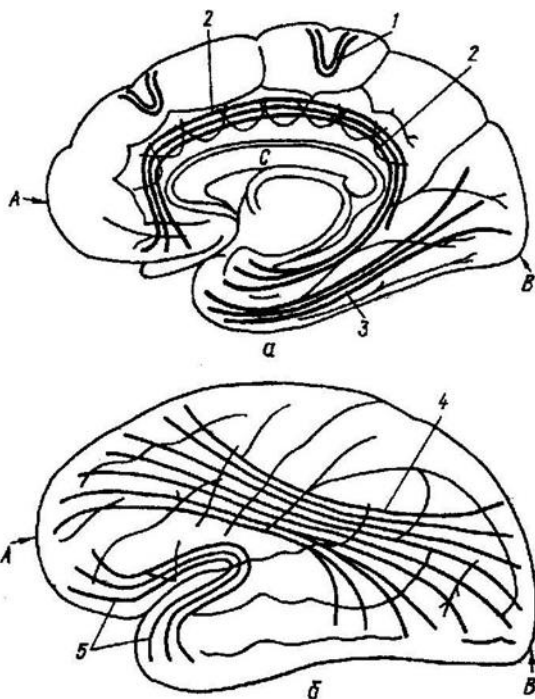
Рис. 50. ПРОЕКЦИОННЫЕ ПУТИ ВО ВНУТРЕННЕЙ КАПСУЛЕ



- корково-мостовой путь,
- спино-таламический путь,
- хвостатое ядро,
- лобно-таламический путь,
- корково-ядерный путь,
- таламо-корковый путь,
- пути глубокой и поверхностной чувствительности,
- чечевицеобразное ядро,
- слуховой путь, зрительный путь,
- корково-спинномозговой путь,
- таламус

### ТЗр-51

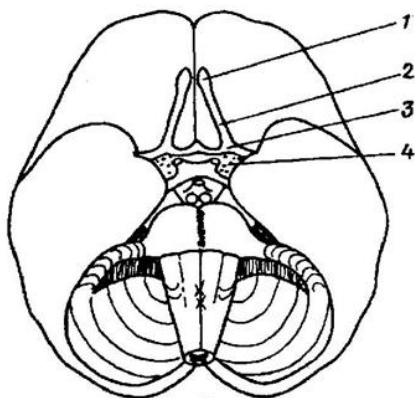
Рис. 51. СХЕМА АССОЦИАТИВНЫХ ВОЛОКОН



- затылочный полюс,
- пояс,
- верхний продольный пучок,
- медиальная поверхность,
- нижний продольный пучок,
- верхнелатеральная поверхность,
- крючковидный пучок
- лобный полюс,
- мозолистое тело,
- дугообразные волокна

### Т1р-52

Рис. 52. ПЕРИФЕРИЧЕСКИЙ ОТДЕЛ ОБОНЯТЕЛЬНОГО МОЗГА

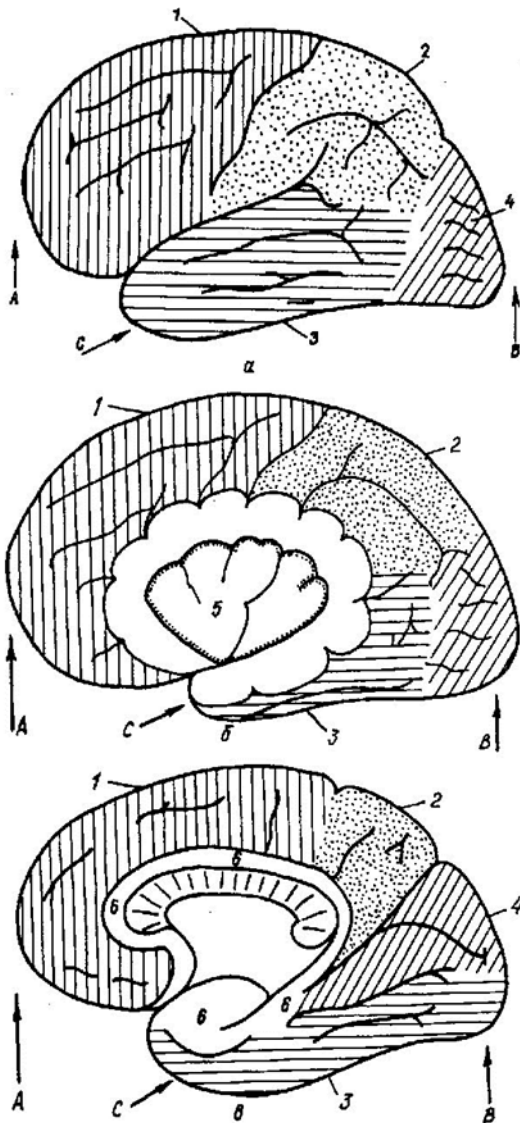


- обонятельный треугольник,
- обонятельная луковица,
- переднее продырявленное вещество,
- обонятельный тракт



# Т1р-53

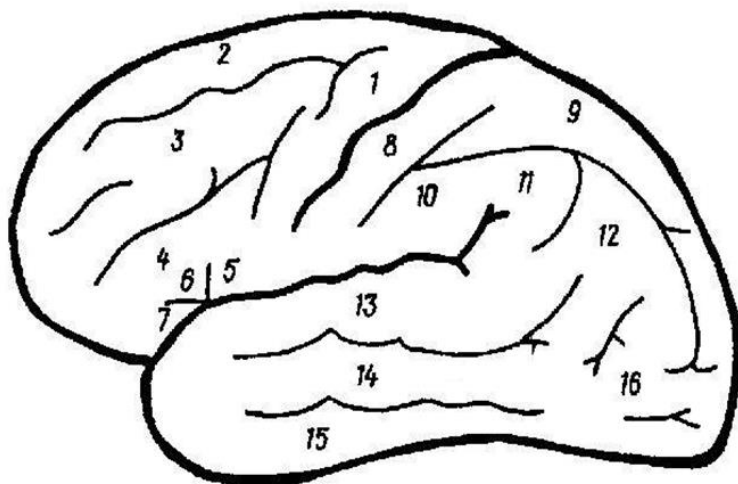
Рис. 53. СХЕМЫ ДОЛЕЙ ПОЛУШАРИЙ ГОЛОВНОГО МОЗГА



- – височный полюс;
- – теменная доля,
- – островок Рейля,
- – вид с латеральной стороны,
- – затылочная доля,
- – часть полушария удалена,
- – лобный полюс,
- – сводчатая извилина,
- – лобная доля
- – вид с медиальной стороны;
- – затылочный полюс,
- – височная доля,

## Т1р-54

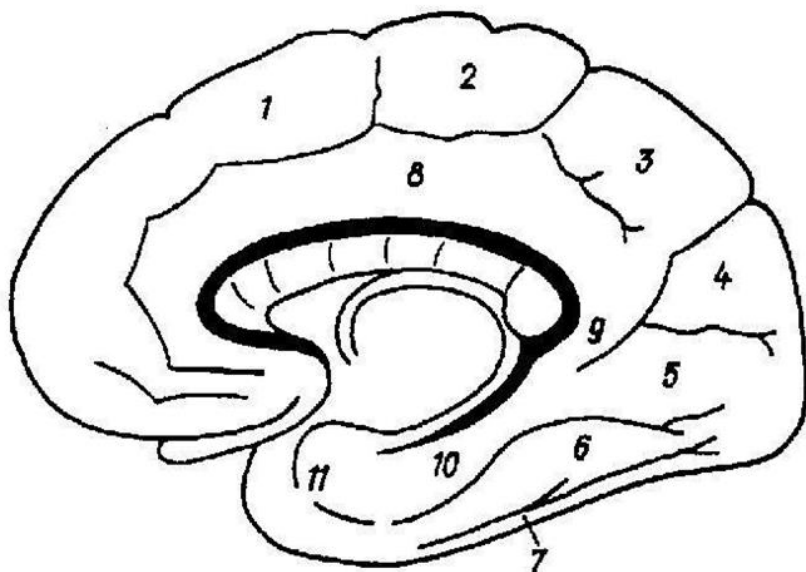
Рис. 54. ИЗВИЛИНЫ ВЕРХНЕЛАТЕРАЛЬНОЙ ПОВЕРХНОСТИ ПОЛУШАРИЯ  
левая сторона



- верхняя височная извилина,
- треугольная часть,
- верхняя теменная долька,
- предцентральная извилина,
- нижняя височная извилина,
- верхняя лобная извилина,
- нижняя лобная извилина,
- средняя височная извилина,
- покрышечная часть,
- постцентральная извилина
- средняя лобная извилина,
- затылочные извилины
- нижняя теменная долька,
- надкраевая извилина,
- глазничная часть,
- угловая извилина

## Т1р-55

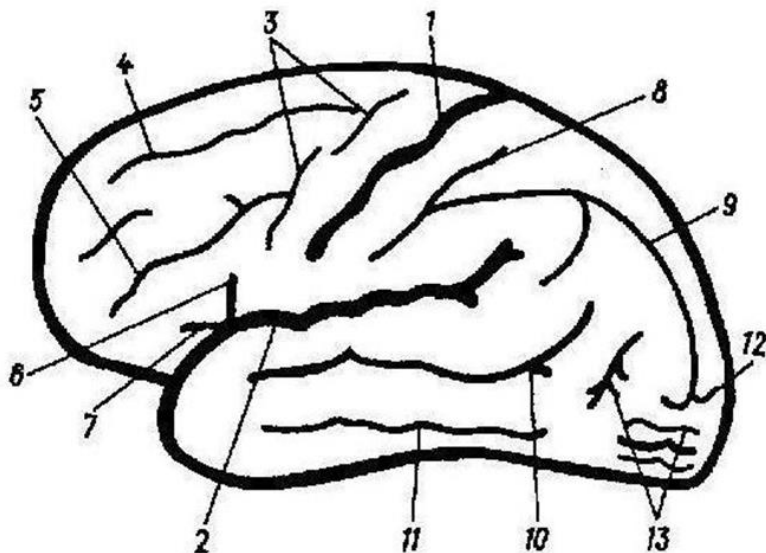
Рис. 55. ИЗВИЛИНЫ МЕДИАЛЬНОЙ И БАЗАЛЬНОЙ ПОВЕРХНОСТЕЙ ПОЛУШАРИЯ  
правая сторона



- латеральная затылочно-височная извилина,
- перешеек поясной извилины,
- медиальная лобная извилина,
- предклинье,
- клин,
- парагиппокампальная извилина,
- медиальная затылочно-височная (язычная)
- нижняя височная извилина,
- околоцентральной долька,
- поясная извилина
- крючок

## Т1р-56

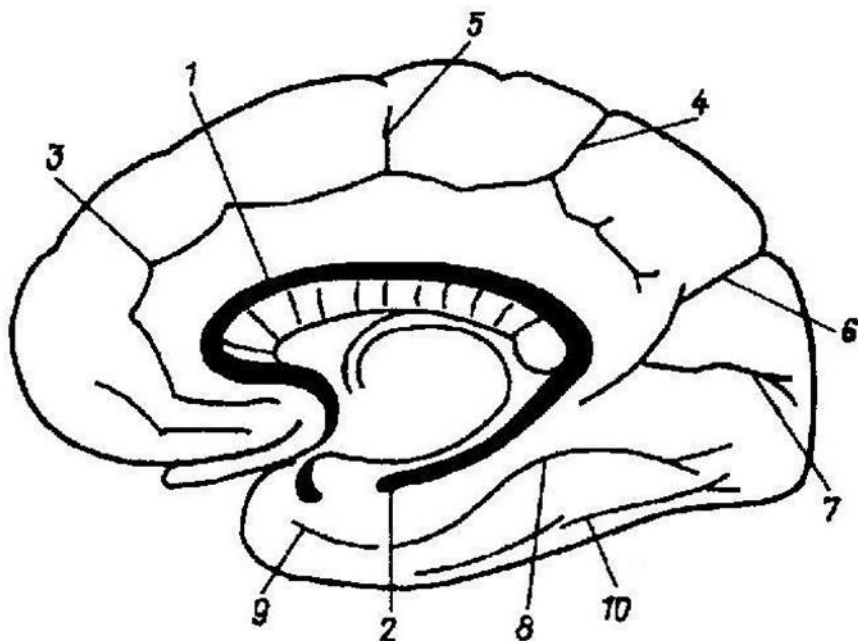
Рис. 56. ИЗВИЛИНЫ ВЕРХНЕЛАТЕРАЛЬНОЙ ПОВЕРХНОСТИ ПОЛУШАРИЯ левая сторона



- постцентральная борозда,
- восходящая ветвь
- поперечная затылочная борозда,
- верхняя лобная борозда,
- верхняя височная борозда,
- центральная борозда (Роланда),
- предцентральная борозда,
- нижняя лобная борозда
- затылочные борозды,
- передняя ветвь,
- внутритеменная борозда
- латеральная борозда (Сильвиева),
- нижняя височная борозда

### Т1р-57

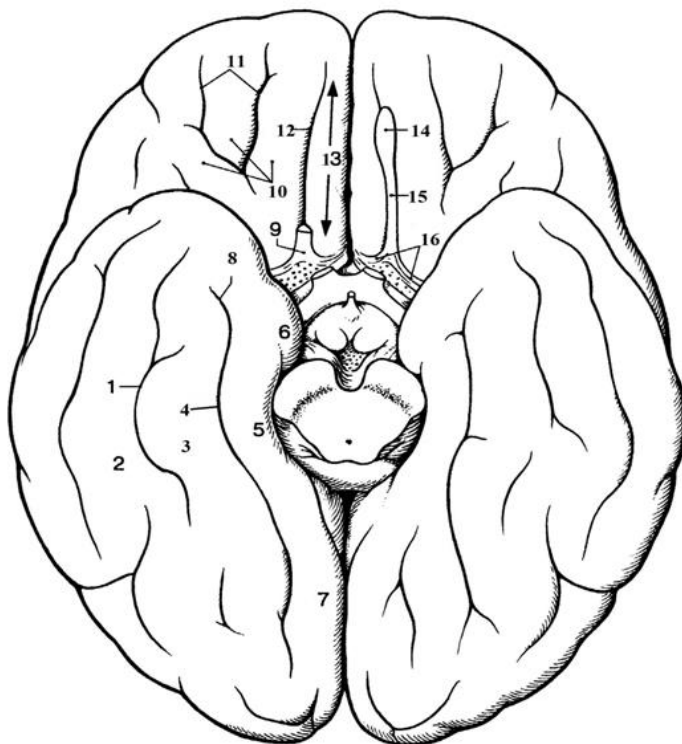
Рис. 57. БОРОЗДЫ МЕДИАЛЬНОЙ И БАЗАЛЬНОЙ ПОВЕРХНОСТЕЙ ПОЛУШАРИЙ  
правая сторона



- околоцентральной борозда,
- шпорная борозда,
- борозда мозолистого тела,
- носовая борозда,
- борозда морского конька (гиппокамп),
- коллатеральная (окольная) борозда,
- краевая ветвь поясной борозды,
- поясная борозда,
- теменно-затылочная борозда,
- затылочно-височная борозда.

# Т1р-58

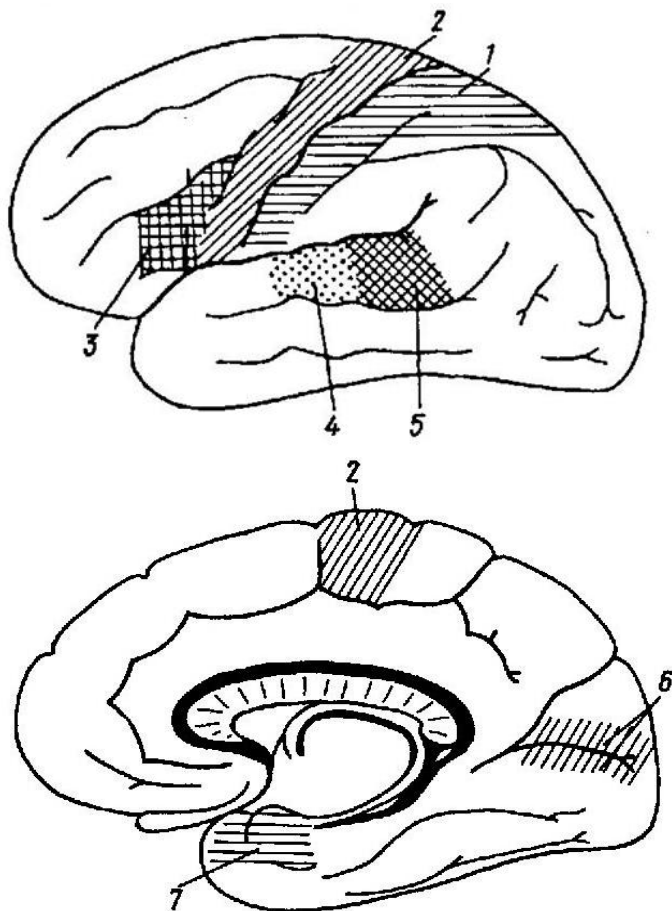
Рис. 58. ОСНОВАНИЕ ПОЛУШАРИЙ БОЛЬШОГО МОЗГА



- язычная извилина,
- глазничные извилины,
- медиальная затылочно-височная извилина,
- крючок,
- затылочно-височная борозда,
- прямая извилина,
- извилина гиппокампа (парагиппокампаальная извилина),
- обонятельная борозда,
- обонятельный тракт,
- обонятельные полосы
- коллатеральная борозда,
- носовая борозда,
- обонятельный треугольник,
- глазничные борозды,
- латеральная затылочно-височная извилина,
- обонятельная луковица,
- медиальная и латеральная

## Т1р-59

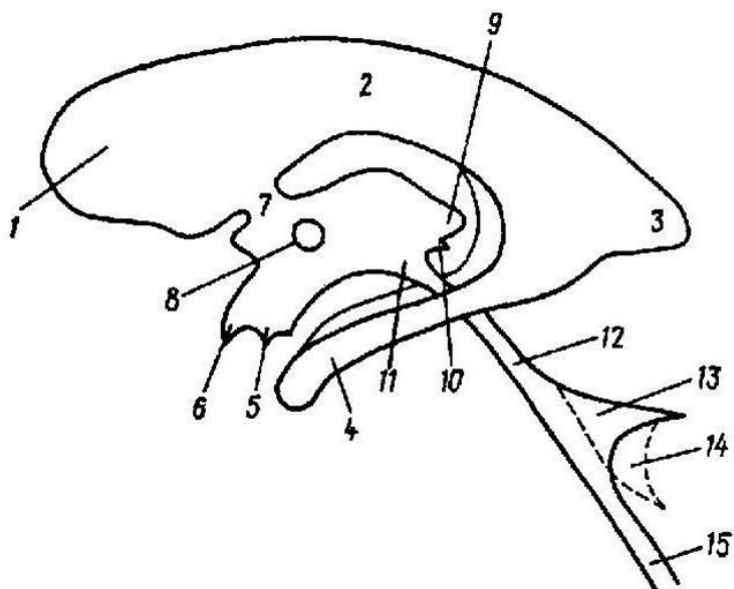
Рис. 59. СХЕМА РАСПОЛОЖЕНИЯ КОРКОВЫХ АНАЛИЗАТОРОВ



- ядро двигательного анализатора,
- ядро зрительного анализатора,
- ядро слухового анализатора,
- ядро кожного анализатора
- речедвигательный анализатор,
- ядро обонятельного и вкусового анализатора,
- ядро слухового анализатора устной речи

## T1p-60

Рис. 60. СЛЕПОК ПОЛОСТЕЙ МОЗГА

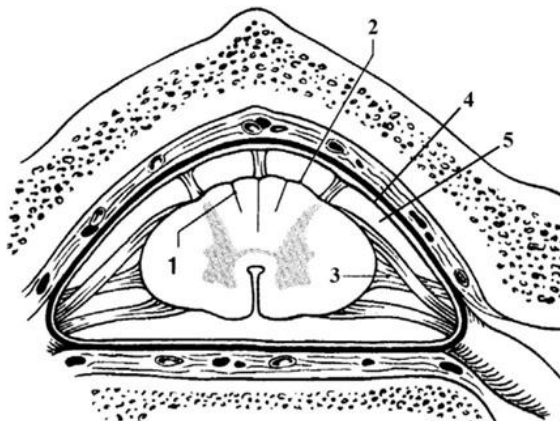


- водопровод мозга (Сильвиев),
- межталамическое сращение
- отверстие в водопровод мозга
- передний рог бокового желудочка,
- нижний рог бокового желудочка,
- латеральное углубление IV желудочка,
- центральная часть бокового желудочка,
- углубление воронки,
- предперекрёстное углубление,
- надшишковидное углубление,
- центральный канал,
- задний рог бокового желудочка,
- IV желудочек,
- межжелудочковое отверстие,
- подшишковидное углубление,



## Т1р-61

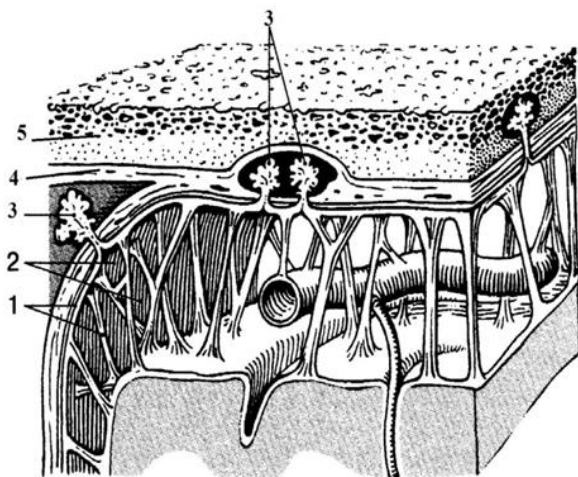
Рис.61. ОБОЛОЧКИ СПИННОГО МОЗГА



- паутинная оболочка
- задняя промежуточная борозда
- подпаутинное пространство
- зубчатая связка,
- мягкая оболочка (сосудистая)

## Т1р-62

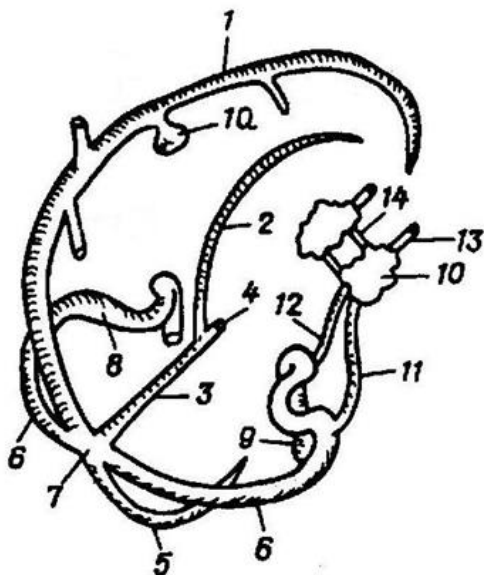
Рис. 62. ОБОЛОЧКИ ГОЛОВНОГО МОЗГА 2



- твердая оболочка головного мозга,
- грануляции паутинной оболочки (Пахионовы),
- паутинная оболочка головного мозга,
- кость черепа,
- подпаутинное пространство

## Т1р-63

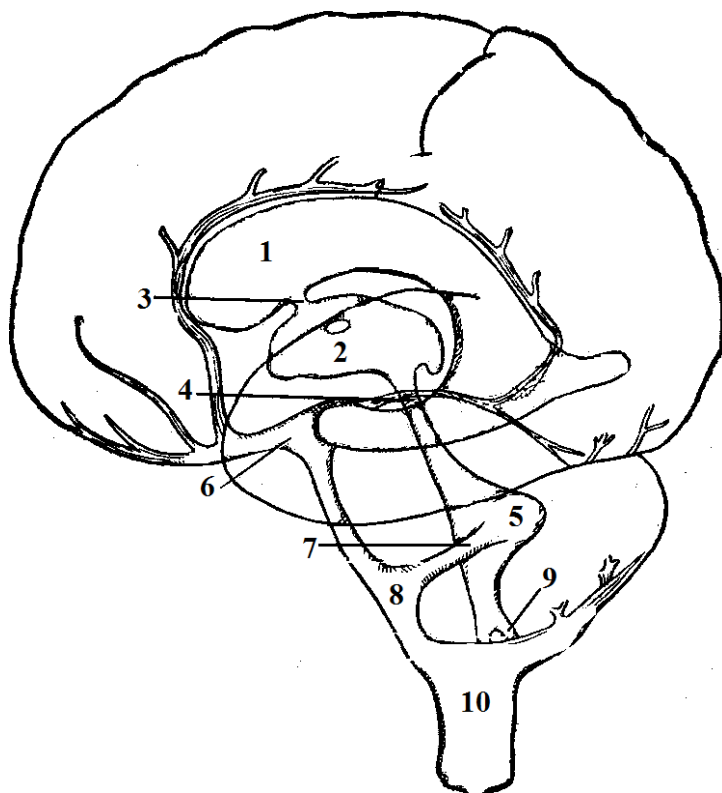
Рис. 63. СИНУСЫ ГОЛОВНОГО МОЗГА



- внутренняя яремная вена,
- поперечный синус,
- латеральная лакуна,
- пещеристый синус,
- верхняя глазничная вена,
- нижний сагиттальный синус
- синусный сток,
- верхний сагиттальный синус,
- прямой синус,
- передний межпещеристый синус,
- сигмовидный синус,
- большая мозговая вена (Галени)
- верхний каменистый синус,
- затылочный синус,
- нижний каменистый синус

## Т1р-64

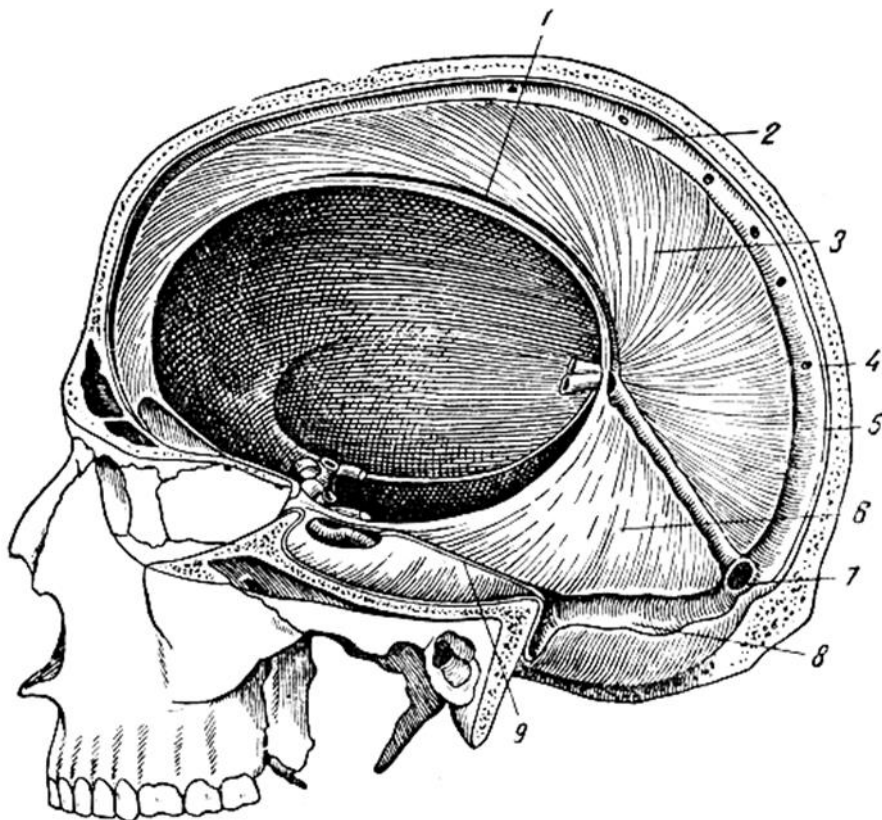
Рис. 64. ЖЕЛУДОЧКИ И ПОДПАУТИННОЕ ПРОСТРАНСТВО ГОЛОВНОГО МОЗГА



- водопровод мозга (Сильвиев),
- межножковая цистерна,
- боковой желудочек (левый)
- мостовая цистерна,
- межжелудочковое отверстие,
- подпаутинное пространство
- III желудочек,
- IV желудочек,
- парное латеральное отверстие IV желудочка (Люшка),
- непарное отверстие IV желудочка (Маженди)

## Т1р-65

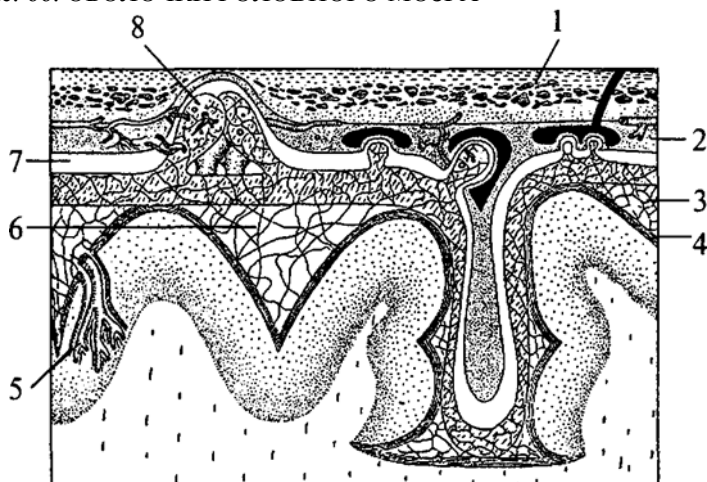
Рис.65. ФОРМИРОВАНИЯ ТВЕРДОЙ ОБОЛОЧКИ ГОЛОВНОГО МОЗГА



- сигмовидный синус
- нижний сагиттальный синус
- твердая оболочка
- верхний сагиттальный синус
- верхний каменистый синус
- субдуральное пространство
- намет мозжечка
- серп большого мозга
- синусный сток

## Т1р-66

Рис. 66. ОБОЛОЧКИ ГОЛОВНОГО МОЗГА



- сосудистое сплетение,
- субдуральное пространство,
- кость черепа,
- паутинная оболочка,
- грануляции паутинной оболочки (Пахионовы),
- сосудистая оболочка,
- твердая оболочка,
- подпаутинное пространство



## Тестовое задание

степень сложности = 1

*Выберите один правильный ответ из предложенного множества элементов*

<b>T1-1</b> Сколько сегментов в шейном отделе спинного мозга?	А) 7 Б) 8 В) 12 Г) 5 Д) 6
<b>T1-2</b> Какое ядро формирует боковой рог спинного мозга?	А) промежуточное медиальное Б) грудное В) центральное Г) собственное ядро Д) промежуточное латеральное
<b>T1-3</b> Ядра каких пар черепных нервов располагаются в мосту?	А) V Б) XI В) XII Г) IX Д) X
<b>T1-4</b> В каком отделе мозга располагается двигательное соматическое ядро тройничного нерва?	А) продолговатый мозг Б) мост В) средний мозг Г) промежуточный мозг Д) мозжечок
<b>T1-5</b> Какое анатомическое образование, разделяет мост на покрывку и базилярную часть?	А) медиальная петля Б) трапециевидное тело В) спинномозговая петля Г) черная субстанция Д) мозговые полоски
<b>T1-6</b> Из какого желудочка спинномозговая жидкость оттекает в подпаутинное пространство?	А) IV желудочек Б) III желудочек В) боковой желудочек Г) водопровод мозга Д) центральный канал

<p><b>T1-7</b> В какой полости мозга есть латеральная и срединная апертуры?</p>	<p>А) IV желудочек Б) III желудочек В) боковой желудочек Г) водопровод мозга Д) центральный канал</p>
<p><b>T1-8</b> К какому отделу головного мозга относятся ножки мозга?</p>	<p>А) конечный мозг Б) промежуточный мозг В) средний мозг Г) задний мозг Д) ромбовидный мозг</p>
<p><b>T1-9</b> В каком отделе мозга располагается верхнее слюноотделительное ядро?</p>	<p>А) продолговатый мозг Б) мост В) средний мозг Г) промежуточный мозг Д) мозжечок</p>
<p><b>T1-10</b> Где в спинном мозге расположены мотонейроны?</p>	<p>А) передние рога Б) боковые рога В) задние рога Г) задние канатики Д) передние канатики</p>
<p><b>T1-11</b> Какой черепной нерв выходит из мозга между мостом и продолговатым мозгом?</p>	<p>А) III Б) IV В) VI Г) IX Д) X</p>
<p><b>T1-12</b> Какой черепной нерв выходит из мозга между пирамидой и оливой?</p>	<p>А) XI Б) XII В) VIII Г) IX Д) X</p>
<p><b>T1-13</b> Какой черепной нерв выходит из мозга между мостом и средней мозжечковой ножкой?</p>	<p>А) III Б) IV В) V Г) IX Д) X</p>

<p><b>T1-14</b> Какой черепной нерв выходит из мозга сбоку от уздечки верхнего мозгового паруса?</p>	<p>А) III Б) IV В) VI Г) IX Д) X</p>
<p><b>T1-15</b> Какой черепной нерв выходит из мозга в область межжожковой ямки?</p>	<p>А) III Б) IV В) VI Г) IX Д) X</p>
<p><b>T1-16</b> Какой черепной нерв, выходит из мозга между мостом и продолговатым мозгом?</p>	<p>А) III Б) IV В) VI Г) IX Д) X</p>
<p><b>T1-17</b> Какой проводящий путь проходит через коллено внутренней капсулы?</p>	<p>А) крыше-спинномозговой Б) краснойдерно-спинномозговой В) латеральный корково-спинномозговой (пирамидный) Г) лобно-мостовой Д) корково-ядерный</p>
<p><b>T1-18</b> В каком отделе спинного мозга имеются утолщения?</p>	<p>А) в шейном и пояснично-крестцовом Б) в грудном и крестцовом В) в шейном Г) в поясничном Д) в копчиковом</p>
<p><b>T1-19</b> Какие сегменты спинного мозга содержат симпатические ядра?</p>	<p>А) крестцовые Б) IV-V поясничные В) I-VII шейные Г) VIII шейный, I-XII грудные и I-III поясничные Д) XII грудной и все поясничные</p>



<p><b>T1-20</b> Волокна какого проводящего пути образуют трапецевидное тело?</p>	<p>А) латерального корково-спинномозгового (пирамидного) Б) переднего корково-спинномозгового (пирамидного) В) слухового Г) проприоцептивной чувствительности Д) болевой и температурной чувствительности</p>
<p><b>T1-21</b> К какому отделу головного мозга относится миндалевидное тело?</p>	<p>А) промежуточному мозгу Б) среднему мозгу В) спинному мозгу Г) конечному мозгу Д) ромбовидному мозгу</p>
<p><b>T1-22</b> Какие отделы головного мозга образуют ромбовидную ямку?</p>	<p>А) мост и продолговатый мозг Б) средний мозг и мост В) продолговатый мозг и мозжечок Г) средний и промежуточный мозг Д) мост и мозжечок</p>
<p><b>T1-23</b> Какая спайка мозга соединяет задние ядра таламусов?</p>	<p>А) мозолистое тело Б) спайка свода В) передняя спайка мозга Г) задняя спайка мозга Д) спайка поводков</p>
<p><b>T1-24</b> С каким отделом мозга связывают мозжечок верхние ножки мозжечка?</p>	<p>А) с продолговатым мозгом Б) со средним мозгом В) с промежуточным мозгом Г) с мостом Д) с базальными ядрами</p>
<p><b>T1-25</b> С каким отделом мозга связывают мозжечок нижние ножки мозжечка?</p>	<p>А) с продолговатым мозгом Б) со средним мозгом В) с таламусом Г) с ножками мозга Д) с мостом</p>

<p><b>T1-26</b> С каким отделом мозга связывают мозжечок средние ножки мозжечка?</p>	<p>А) с продолговатым мозгом Б) со средним мозгом В) с таламусом Г) с ножками мозга Д) с мостом</p>
<p><b>T1-27</b> Какое ядро червя мозжечка располагается близко к срединной плоскости?</p>	<p>А) ядро шатра Б) шаровидное ядро В) пробковидное ядро Г) зубчатое ядро Д) ядро Дейтерса</p>
<p><b>T1-28</b> В каких морфологических структурах заканчиваются зрительные тракты?</p>	<p>А) сосцевидные тела Б) латеральные коленчатые тела В) ножки мозга Г) покрывка моста Д) медиальные коленчатые тела</p>
<p><b>T1-29</b> Какое морфологическое образование служит сообщением между III желудочком и боковым желудочком?</p>	<p>А) водопровод среднего мозга Б) боковые апертюры IV желудочка (отверстия Люшка) В) срединная апертюра IV желудочка (отверстие Можанди) Г) заднее продырявленное вещество Д) межжелудочковое отверстие</p>
<p><b>T1-30</b> Какое морфологическое образование участвует в образовании передней стенки III желудочка?</p>	<p>А) дорсальная поверхность зрительного перекреста Б) тело свода В) ножки свода Г) столбы свода Д) сосудистое сплетение III желудочка</p>
<p><b>T1-31</b> Какое морфологическое образование участвует в образовании задней стенки III желудочка?</p>	<p>А) сосцевидные тела Б) дорсальная поверхность зрительного перекреста В) ножки свода Г) межталамическое сращение Д) задняя спайка мозга</p>

<p><b>T1-32</b>          Какое морфологическое образование участвует в образовании нижней стенки III желудочка?</p>	<p>А) серый бугор          Б) медиальная поверхность таламуса          В) спайка поводков          Г) терминальная пластинка          Д) задняя спайка мозга</p>
<p><b>T1-33</b>          Какое морфологическое образование участвует в образовании верхней стенки III желудочка?</p>	<p>А) сосцевидные тела          Б) дорсальная поверхность зрительного перекреста          В) сосудистое сплетение III желудочка          Г) межталамическое сращение          Д) задняя спайка мозга</p>
<p><b>T1-34</b>          Какое морфологическое образование, относящееся к гипоталамусу, располагается спереди от сосцевидных тел?</p>	<p>А) серый бугор          Б) зрительный перекрест          В) терминальная пластинка          Г) межталамическое сращение          Д) задняя спайка мозга</p>
<p><b>T1-35</b>          Какое морфологическое образование относится к надталамической области?</p>	<p>А) сосцевидные тела          Б) спайка поводков          В) гипофиз          Г) межталамическое сращение          Д) задняя спайка мозга</p>

***Выберите все правильные ответы:***

<p><b>T1-36</b>          Какие сегменты спинного мозга имеют боковые рога?</p>	<p>А) верхние шейные          Б) нижний шейный          В) все грудные          Г) два верхних поясничных          Д) крестцовые</p>
<p><b>T1-37</b>          Какие ядра залегают в передних рогах спинного мозга?</p>	<p>А) переднее латеральное          Б) заднее латеральное          В) центральное          Г) промежуточное медиальное          Д) грудное</p>

<p><b>T1-38</b> Какие ядра залегают в задних рогах спинного мозга?</p>	<p>А) переднее латеральное Б) заднее латеральное В) центральное Г) собственное ядро Д) грудное</p>
<p><b>T1-39</b> Какие ядра располагаются в промежуточной зоне спинного мозга?</p>	<p>А) промежуточное медиальное Б) грудное В) центральное Г) собственное ядро Д) промежуточное латеральное</p>
<p><b>T1-40</b> Какие сегменты спинного мозга имеют ядро симпатической нервной системы?</p>	<p>А) все грудные Б) все крестцовые В) VIII шейный Г) I-VII шейные Д) I, II, III поясничны</p>
<p><b>T1-41</b> Ядра каких черепных нервов располагаются в продолговатом мозге?</p>	<p>А) XII Б) VI В) VII Г) VIII Д) IX</p>
<p><b>T1-42</b> Какие отделы головного мозга соединяются верхними мозжечковыми ножками?</p>	<p>А) мозжечок Б) мост В) продолговатый мозг Г) средний мозг Д) промежуточный мозг</p>
<p><b>T1-43</b> Какие отделы головного мозга соединяются средними мозжечковыми ножками?</p>	<p>А) мозжечок Б) мост В) продолговатый мозг Г) средний мозг Д) промежуточный мозг</p>
<p><b>T1-44</b> Какие отделы головного мозга соединяются нижними мозжечковыми ножками?</p>	<p>А) мозжечок Б) мост В) продолговатый мозг Г) средний мозг Д) промежуточный мозг</p>

<p><b>T1-45</b> Укажите ядра мозжечка:</p>	<p>А) зубчатое ядро Б) пробковидное ядро В) ядро шатра Г) тонкое ядро Д) шаровидное ядро</p>
<p><b>T1-46</b> Какие борозды ограничивают боковой канатик спинного мозга?</p>	<p>А) задняя срединная борозда Б) передняя латеральная борозда В) передняя срединная щель Г) задняя латеральная борозда Д) задняя промежуточная борозда</p>
<p><b>T1-47</b> Какие анатомические образования входят в состав среднего мозга?</p>	<p>А) зубчатое ядро Б) пробковидное ядро В) черная субстанция Г) ножки мозга Д) красное ядро</p>
<p><b>T1-48</b> Ядра каких черепных нервов располагаются в центральном сером веществе среднего мозга?</p>	<p>А) III Б) IV В) VI Г) II Д) VII</p>
<p><b>T1-49</b> Какие анатомические образования являются подкорковыми центрами зрения?</p>	<p>А) верхние холмики Б) нижние холмики В) латеральное коленчатое тело Г) медиальное коленчатое тело Д) подушка таламуса</p>
<p><b>T1-50</b> Какие анатомические образования относятся к промежуточному мозгу?</p>	<p>А) таламус (зрительный бугор) Б) эпителиамус (надталамическая область) В) метаталамус (заталамическая область) Г) серый бугор Д) сосочковые тела</p>

<p><b>T1-51</b> Какие анатомические образования относятся к гипоталамусу?</p>	<p>А) серый бугор Б) зрительный перекрёст В) зрительные тракты Г) олива Д) гипофиз</p>
<p><b>T1-52</b> Какие анатомические образования относятся к метаталамусу?</p>	<p>А) гипофиз Б) эпифиз (шишковидная железа) В) латеральное коленчатое тело Г) медиальное коленчатое тело Д) спайка поводков</p>
<p><b>T1-53</b> Какие анатомические образования относятся к эпиталамусу?</p>	<p>А) поводки Б) эпифиз (шишковидная железа) В) треугольники поводков Г) медиальное коленчатое тело Д) спайка поводков</p>
<p><b>T1-54</b> Какие черепные нервы выходят из ствола головного мозга позади оливы?</p>	<p>А) III Б) IX В) VI Г) X Д) VII</p>
<p><b>T1-55</b> Какие извилины расположены на медиальной поверхности полушария большого мозга?</p>	<p>А) клин Б) предклинье В) сводчатая извилина Г) прямая извилина Д) латеральная затылочно-височная извилина</p>
<p><b>T1-56</b> Какие извилины расположены на нижней поверхности полушария большого мозга?</p>	<p>А) медиальная затылочно-височная извилина Б) язычная извилина В) сводчатая извилина Г) прямая извилина Д) латеральная затылочно-височная извилина</p>

<p><b>T1-57</b> Какие извилины расположены на верхнелатеральной поверхности полушария большого мозга?</p>	<p>А) угловая извилина Б) надкраевая извилина В) постцентральная извилина Г) предцентральная извилина Д) латеральная затылочно-височная извилина</p>
<p><b>T1-58</b> Какие борозды расположены на верхнелатеральной поверхности полушария большого мозга?</p>	<p>А) центральная борозда Б) латеральная борозда В) постцентральная борозда Г) верхняя височная борозда Д) внутритеменная борозда</p>
<p><b>T1-59</b> Какие борозды расположены на медиальной поверхности полушария большого мозга?</p>	<p>А) гиппокампальная борозда Б) поясная борозда В) постцентральная борозда Г) теменно-затылочная борозда Д) внутритеменная борозда</p>
<p><b>T1-60</b> Какие борозды расположены на нижней поверхности полушария большого мозга?</p>	<p>А) коллатеральная борозда Б) обонятельная борозда В) носовая борозда Г) верхняя височная борозда Д) внутритеменная борозда</p>
<p><b>T1-61</b> Какие извилины входят в состав лобной доли полушария большого мозга?</p>	<p>А) предцентральная извилина Б) угловая извилина В) надкраевая извилина Г) верхняя лобная извилина Д) средняя лобная извилина</p>
<p><b>T1-62</b> Какие извилины входят в состав теменной доли полушария большого мозга?</p>	<p>А) предцентральная извилина Б) угловая извилина В) надкраевая извилина Г) верхняя лобная извилина Д) средняя лобная извилина</p>

<p><b>T1-63</b> Какие борозды ограничивают клин на медиальной поверхности полушария большого мозга?</p>	<p>А) теменно-затылочная борозда Б) коллатеральная борозда В) поясная борозда Г) шпорная борозда Д) внутритеменная борозда</p>
<p><b>T1-64</b> Какие анатомические образования входят в состав сводчатой извилины?</p>	<p>А) поясная извилина Б) угловая извилина В) надкраевая извилина Г) перешеек поясной извилины Д) парагиппокампальная извилина</p>
<p><b>T1-65</b> Какие анатомические образования входят в состав центрального отдела обонятельного мозга?</p>	<p>А) сводчатая извилина Б) гиппокамп В) зубчатая извилина Г) перешеек поясной извилины Д) парагиппокампальная извилина</p>
<p><b>T1-66</b> Какие анатомические образования входят в состав периферического отдела обонятельного мозга?</p>	<p>А) обонятельная луковица Б) гиппокамп В) переднее продырявленное вещество Г) обонятельный треугольник Д) обонятельный тракт</p>
<p><b>T1-67</b> Какие анатомические образования относятся к лимбической системе?</p>	<p>А) сводчатая извилина Б) гиппокамп В) зубчатая извилина Г) перешеек поясной извилины Д) парагиппокампальная извилина</p>
<p><b>T1-68</b> Какие анатомические образования входят в состав обонятельного мозга?</p>	<p>А) сводчатая извилина Б) гиппокамп В) зубчатая извилина Г) перешеек поясной извилины Д) парагиппокампальная извилина</p>



<p><b>T1-69</b> Какие части конечного мозга соединяются ассоциативными волокнами?</p>	<p>А) полушария большого мозга и ствол Б) два полушария большого мозга В) полушария мозжечка и полушария большого мозга Г) доли полушария большого мозга Д) соседние извилины</p>
<p><b>T1-70</b> Какие волокна конечного мозга проходят во внутренней капсуле?</p>	<p>А) короткие ассоциативные Б) длинные ассоциативные В) комиссуральные Г) двигательные проекционные Д) чувствительные проекционные</p>
<p><b>T1-71</b> Какие анатомические образования окружают внутреннюю капсулу мозга?</p>	<p>А) головка хвостатого ядра Б) таламус В) чечевицеобразное ядро Г) ограда Д) кора островка</p>
<p><b>T1-72</b> Какие структуры соединяют между собой одноименные участки коры противоположных полушарий большого мозга?</p>	<p>А) мозолистое тело Б) спайка свода В) передняя спайка мозга Г) задняя спайка мозга Д) спайка поводков</p>
<p><b>T1-73</b> Какие поверхности различают в каждом полушарии большого мозга?</p>	<p>А) верхнелатеральную Б) заднюю В) переднюю Г) медиальную Д) нижнюю</p>
<p><b>T1-74</b> Назовите ядра мозжечка:</p>	<p>А) ядро шатра Б) шаровидное ядро В) пробковидное ядро Г) зубчатое ядро Д) латеральное вестибулярное ядро (ядро Дейтерса)</p>

## Тестовое задание

степень сложности = 2

*Выберите один правильный ответ из предложенного множества элементов*

<b>T2-1</b> От какого ядра начинается латеральная петля?	А) ядро трапецевидного тела Б) клиновидное ядро В) тонкое ядро Г) красное ядро Д) центральное ядро
<b>T2-2</b> Какой проводящий путь образует дорсальный (задний) перекрест покрышки (перекрест Мейнерта)?	А) покрывшечно-спинномозговой Б) краснойдерно-спинномозговой В) латеральный корково-спинномозговой (пирамидный) Г) лобно-мостовой Д) медиальная петля
<b>T2-3</b> Какой проводящий путь образует вентральный (передний) перекрест покрышки (перекрест Фореля)?	А) покрывшечно-спинномозговой Б) краснойдерно-спинномозговой В) латеральный корково-спинномозговой (пирамидный) Г) лобно-мостовой Д) медиальная петля
<b>T2-4</b> Выберите проекционный центр, расположенный в лобной доле полушарий большого мозга:	А) проекционный центр общей чувствительности Б) проекционный центр вкуса В) проекционный центр обоняния Г) проекционный центр двигательного анализатора Д) проекционный центр зрения
<b>T2-5</b> Частью какого проводящего пути является спинномозговая петля?	А) покрывшечно-спинномозгового пути Б) спинно-таламического пути В) слухового пути Г) переднего спинно-мозжечкового пути

	Д) клиновидного пучка (Бурдаха)
<b>Т2-6</b> Частью какого проводящего пути является латеральная петля?	А) клиновидного пучка (Бурдаха) Б) тонкого пучка (Голля) В) переднего спинно-мозгового пути Г) заднего спинно-мозгового пути Д) слухового проводящего пути

***Выберите все правильные ответы:***

<b>Т2-7</b> Какие проводящие пути проходят в ножках мозга?	А) лобно-мостовой путь Б) корково-ядерный В) корково-спинномозговой путь Г) затылочно-височно-мостовой путь Д) спино-таламический
<b>Т2-8</b> В каких структурах мозга заканчиваются волокна латеральной петли?	А) нижние холмики пластинки четверохолмия Б) верхние холмики пластинки четверохолмия В) латеральное коленчатое тело Г) медиальное коленчатое тело Д) ножки мозга
<b>Т2-9</b> От каких ядер мозга начинается медиальная петля?	А) собственное ядро заднего рога спинного мозга: Б) грудное ядро В) клиновидное ядро Г) тонкое ядро Д) красное ядро
<b>Т2-10</b> В какой части спинного мозга проходят пирамидные	А) передний канатик Б) боковой канатик В) задний канатик

пути?	Г) передняя спайка Д) передние рога
<b>T2-11</b> Какие проводящие пути расположены в передних канатиках спинного мозга?	А) преддверно-спинномозговой Б) покрывочно-спинномозговой В) спинно-мозжечковый передний Г) корково-спинномозговой (пирамидный) передний Д) крыше-спинномозговой
<b>T2-12</b> Какие проводящие пути расположены в боковых канатиках спинного мозга?	А) крыше-спинномозговой: Б) клиновидный пучок (Бурдаха) В) спинно-мозжечковый передний Г) спинно-мозжечковый задний Д) ретикулярно-спинномозговой
<b>T2-13</b> Какие проводящие пути расположены в задних канатиках спинного мозга?	А) тонкий пучок (Голля) Б) клиновидный пучок (Бурдаха) В) спинно-мозжечковый передний Г) спинно-мозжечковый задний Д) пирамидные пути
<b>T2-14</b> Какие анатомические образования соединяют полушария большого мозга?	А) мозолистое тело Б) передняя спайка мозга В) задняя спайка мозга Г) спайка свода Д) спайка поводков
<b>T2-15</b> Какие ассоциативные центры расположены в коре лобной доли полушарий большого мозга?	А) ассоциативный центр сочетанного поворота головы и глаз Б) ассоциативный центр артикуляции речи В) ассоциативный двигательный центр письменных знаков

	<p>Г) ассоциативный центр зрения  Д) ассоциативный центр слуха</p>
<p><b>T2-16</b>  Какие ассоциативные центры расположены в коре височной доли полушарий большого мозга?</p>	<p>А) сочетанного поворота головы и глаз  Б) артикуляции речи (Брока)  В) двигательный центр письменных знаков  Г) центр вкуса  Д) центр слуха</p>
<p><b>T2-17</b>  Перечислите нервные центры, располагающиеся в коре затылочной доли полушарий большого мозга:</p>	<p>А) ядро зрительного анализатора  Б) ядро двигательного анализатора артикуляции речи  В) ядро слухового анализатора устной речи (центр Вернике)  Г) ядро анализатора зрительной памяти  Д) ядро слухового анализатора (проекционный центр слуха)</p>
<p><b>T2-18</b>  Какие из нервных центров коры полушарий большого мозга являются проекционными нервными центрами?</p>	<p>А) центр общей чувствительности  Б) центр слуха, или акустический центр речи (центр Вернике)  В) центр письменных знаков, или двигательный анализатор письменных знаков (центр графии)  Г) центр зрения, или ядро зрительного анализатора  Д) центр слуха, или ядро слухового анализатора</p>
<p><b>T2-19</b>  Какие из перечисленных ниже проводящих путей</p>	<p>А) верхний продольный пучок  Б) крючковидный пучок  В) спинно-мозжечковый</p>

являются ассоциативными проводящими путями?

- передний
- Г) спинно-мозжечковый задний
- Д) нижний продольный пучок

**T2-20**

Какие пути экстрапирамидные?

- А) крыше-спинномозговой путь
- Б) краснойдерно-спинномозговой путь
- В) спинно-мозжечковый передний
- Г) спинно-мозжечковый задний
- Д) преддверно-спинномозговой путь

**T2-21**

Укажите афферентные пучки волокон, проходящие в покрывке ножки мозга латеральнее красных ядер:

- А) крыше-спинномозговой путь
- Б) медиальная петля
- В) спинномозговая петля
- Г) тройничная петля
- Д) латеральная (слуховая) петля

**T2-22**

Участком какого проводящего пути является медиальная петля?

- А) тонкого пучка (Голля)
- Б) клиновидного пучка (Бурдаха)
- В) спинно-таламического пути
- Г) переднего спинно-мозжечкового пути (Говерса)
- Д) заднего спинно-мозжечкового пути (Флегсига)

*Мозг самого современного компьютера не столь совершенен, как мозг пчелы.*

## ОТВЕТЫ НА ТЕСТОВЫЕ ЗАДАНИЯ-РИСУНКИ

*Установите соответствие между номерами на рисунке и названиями образований конечного мозга:*

<b>Т1р-1</b>	1 – дендриты 2 – тело нейрона 3 – ядро нейрона 4 – аксон 5 – Швановская клетка 6 – синапсы
<b>Т1р-2</b>	1 – задний мозг, 2 – передний мозг, 3 – средний мозг, 4 – мозжечок, 5 – мост, 6 – продолговатый мозг, 7 – промежуточный мозг, 8 – конечный мозг.
<b>Т1р-3</b>	1 – униполярный нейрон, 2 – биполярный нейрон, 3 – псевдоуниполярный нейрон, 4 – мультиполярный нейрон
<b>Т1р-4</b>	1 – оливы, 2 – перекрест пирамид, 3 – шейное утолщение, 4 – грудная часть, 5 – пояснично-крестцовое утолщение, 6 – мозговой конус, 7 – концевая нить (спинномозговая)
<b>Т1р-5</b>	А – соматическая рефлекторная дуга Б – вегетативная рефлекторная дуга 1 – афферентный нейрон, 2 – вставочный нейрон, 3 – эфферентный нейрон, 4 – афферентный нейрон, 5 – преганглионарный нейрон, 6 – задний рог,

	7 – передний рог, 8 – боковой рог
<b>Т1р-6</b>	1 – задний рог, 2 – задний канатик, 3 – вставочный нейрон, 4 – задний корешок, 5 – передний корешок, 6 – спинномозговой узел, 7 – спинномозговой нерв, 8 – узел симпатического ствола, 9 – афферентный нейрон, 10 – эфферентный нейрон
<b>Т1р-7</b>	1 – серое вещество, (столбы) 2 – передний столб, 3 – боковой столб, 4 – задний столб
<b>Т1р-8</b>	1 – передний канатик спинномозговой нерв, 2 – боковой канатик, 3 – задний канатик, 4 – промежуточное вещество 5 – передний корешок, 6 – задний корешок, 7 – спинномозговой нерв, 8 – спинномозговой узел
<b>Т1р-9</b>	1 – боковой канатик, 2 – передний канатик, 3 – задний канатик, 4 – передняя белая спайка, 5 – передний рог, 6 – задний рог , 7 – боковой рог, 8 – центральный канал
<b>Т1р-10</b>	1 – передняя срединная щель 2 – задняя срединная борозда 3 – передняя латеральная борозда



	<p>4 – задняя латеральная борозда  5 – задняя промежуточная борозда  6 – центральный канал  7 – серое вещество  8 – белое вещество</p>
<b>T1p-11</b>	<p>1 – передний рог  2 – задний рог,  3 – боковой рог,  4 – ретикулярная формация,  5 – промежуточное вещество,  6 – передний канатик,  7 – передняя белая спайка,  8 – боковой канатик,  9 – задний канатик,  10 – тонкий (Голля) пучок,  11 – клиновидный (Бурдаха) пучок</p>
<b>T1p-12</b>	<p>1 – передний рог,  2 – боковой рог,  3 – верхушка заднего рога,  4 – медиальное (центральное) промежуточное ядро,  5 – собственное ядро заднего рога,  6 – грудное ядро,  7 – латеральное промежуточное ядро,  8 – ядра переднего рога</p>
<b>T2p-13</b>	<p>1 – собственные пучки спинного мозга,  2 – тонкий (Голля) пучок,  3 – клиновидный (Бурдаха) пучок,  4 – задний спинно-мозжечковый (Говерса) путь  5 – передний спинно-мозжечковый (Флексига) путь  6 – латеральный корково-спинномозговой (пирамидный) путь,  7 – краснаядерно- спинномозговой (Монаков) путь,  8 – ретикулярно-спинномозговой путь,  9 – оливо-спинномозговой путь,  10 – передний спинно-таламический путь,  11 – крышечно-спинномозговой путь</p>

	<p>12 – передний корково-спинномозговой (пирамидный) путь,  13 – ретикулярно-спинномозговой путь,  14 – предверно-спинномозговой путь  15 – студенистое вещество</p>
<b>Т1р-14</b>	<p>1 – задний корешок,  2 – передний корешок,  3 – передний рог,  4 – боковой рог,  5 – задний рог,  6 – передняя щель,  7 – задняя борозда,  8 – передний канатик,  9 – боковой канатик,  10 – задний канатик,  11 – ретикулярная формация.</p>
<b>Т1р-15</b>	<p>1 – пирамида,  2 – бульбарно-мостовая борозда,  3 – передняя срединная щель,  4 – задняя латеральная борозда,  5 – передняя латеральная борозда,  6 – перекрест пирамид,  7 – олива,  8 – мост.</p>
<b>Т1р-16</b>	<p>1 – передняя срединная борозда,  2 – пирамида,  3 – перекрест пирамид,  4 – олива,  5 – передняя латеральная борозда,  6 – языкоглоточный нерв,  7 – подъязычный нерв,  8 – добавочный нерв,  9 – блуждающий.</p>
<b>Т1р-17</b>	<p>1 – задняя срединная борозда,  2 – бугорок клиновидного ядра,  3 – задняя промежуточная борозда,</p>

	<p>4 – тонкий пучок  5 – клиновидный пучок  6 – бугорок тонкого ядра  7 – мозговые полосы  8 – нижние мозжечковые ножки</p>
<b>Т1р-18</b>	<p>1 –перекрест пирамид,  2 – пирамида,  3 – боковой канатик,  4 – олива,  5 – средняя мозжечковая ножка,  6 – верхняя мозжечковая ножка,  7 – корешок тройничного нерва,  8 – бульбарно-мостовая борозда</p>
<b>Т1р-19</b>	<p>1 – мост,  2 – базиллярная борозда,  3 – тройничный нерв,  4 – лицевой нерв,  5 – преддверно-улитковый нерв,  6 – средняя мозжечковая ножка,  7 – отводящий нерв</p>
<b>Т2р-20</b>	<p>1 – пирамида,  2 – олива,  3 – ядро оливы,  4 – ретикулярная формация,  5 – клиновидное ядро,  6 – тонкое ядро,  7 – дорсальное ядро блуждающего нерва,  8 – двигательные ядра подъязычного нерва,  9 – двигательное ядро добавочного нерва,  10 – двойное ядро,  11 – нижнее слюноотделительное ядро,  12 – ядро одиночного пути</p>
<b>Т3р-21</b>	<p>1 – латеральная петля (путь слухового анализатора),  2 – передний спинно-мозжечковый путь,  3 – спинномозговая петля (спинно-таламический путь),</p>

	<p>4 – тройничная петля (ядерно-таламический путь),  5 – медиальная петля (бульбо-таламический путь),  6 – корково-спинномозговой путь,  7 – медиальный продольный пучок,  8 – крышечно-спинномозговой путь,  9 – ретикулярно-спинномозговой путь,  10 – вестибулярно-спинномозговой путь,  11 – красное ядро-спинномозговой путь,  12 – средние мозжечковые ножки,  13 – трапециевидное тело,  14 – дорсальный продольный пучок.</p>
<b>ТЗр-22</b>	<p>1 – ретикулярно-спинномозговой путь,  2 – корково-спинномозговой (пирамидный) путь,  3 – вестибулярно-спинномозговой путь,  4 – спинно-таламический путь,  5 – передний спинно-мозжечковый путь,  6 – задний спинно-мозжечковый путь,  7 – спинно-ретикулярный путь,  8 – медиальная петля,  9 – медиальный продольный пучок  10 – красное ядро-спинномозговой путь.  11 – крышечно-спинномозговой путь</p>
<b>Т2р-23</b>	<p>1 – основание моста,  2 – трапециевидное тело,  3 – покрывка моста,  4 – средние мозжечковые ножки,  5 – корково-мостовой путь,  6 – корково-спинномозговой путь,  7 – собственные ядра моста,  8 – мостомозжечковый путь.</p>
<b>Т1р-24</b>	<p>1 – зубчатое ядро,  2 – пробковидное ядро,  3 – шаровидное ядро,  4 – ядро шатра.</p>
<b>Т2р-25</b>	<p>1 – листки мозжечка,  2 – щель мозжечка,</p>

	<p>3 – червь мозжечка,  4 – горизонтальная щель,  5 – передняя долька мозжечка,  6 – нижняя вырезка мозжечка</p>
<b>T2p-26</b>	<p>1 – IV желудочек,  2 – язычок мозжечка,  3 – клочок,  4 – ножка клочка,  5 – средние мозжечковые ножки,  6 – верхние мозжечковые ножки,  7 – нижние мозжечковые ножки,  8 – верхний парус,  9 – узелок, передняя долька нижнего червя,  10 – горизонтальная щель</p>
<b>T2p-27</b>	<p>1 – верхняя мозжечковая ножка,  2 – нижняя мозжечковая ножка,  3 – срединная борозда,  4 – пограничная борозда,  5 – медиальное возвышение,  6 – голубоватое место,  7 – лицевой бугорок,  8 – вестибулярное поле,  9 – мозговые полосы IV желудочка,  10 – треугольник подъязычного нерва,  11 – треугольник блуждающего нерва,  12 – задвижка.</p>
<b>T2p-28</b>	<p>1 – улитковые ядра VIII пары черепных нервов в области латерального кармана IV желудочка,  2 – вентральное улитковое ядро,  3 – дорсальное улитковое ядро,  4 – нижняя мозжечковая ножка,  5 – нижнее слюноотделительное ядро языкоглоточного (IX) нерва,  6 – ядра тройничного (V) черепного нерва,  7 – верхнее вестибулярное (Бехтерева) ядро  8 – медиальное вестибулярное (Швальбе) ядро,</p>

	<p>9 – латеральное вестибулярное (Дейтерса) ядро,  10 – нижнее вестибулярное (Роллера) ядро,  11 – вестибулярные ядра предверно-улиткового (VIII) черепного нерва</p>
<b>Т1р-29</b>	<p>1 – верхняя ножка мозжечка,  2 – верхний мозговой парус,  3 – треугольник петли,  4 – ручка нижнего холмика,  5 – ножка мозга,  6 – уздечка верхнего мозгового паруса,  7 – блоковый нерв</p>
<b>Т1р-30</b>	<p>1 – продолговатый мозг,  2 – мост,  3 – двигательное ядро тройничного нерва,  4 – среднемозговое ядро тройничного нерва,  5 – спинномозговое ядро тройничного нерва,  6 – мостовое ядро тройничного нерва,  7 – отводящий нерв,  8 – двигательное ядро лицевого нерва</p>
<b>Т1р-31</b>	<p>1 – верхние холмики  2 – ручки верхних холмиков,  3 – нижний холмик,  4 – ручка нижнего холмика,  5 – медиальное коленчатое тело,  6 – латеральное коленчатое тело,  7 – ножки мозга,  8 – блоковый нерв,  9 – мост,  10 – верхние мозжечковые ножки,  11 – верхний парус</p>
<b>Т1р-32</b>	<p>1 – подушки таламуса,  2 – крыша среднего мозга,  3 – ножка мозга,  4 – эпифиз,  5 – медиальное коленчатое тело,  6 – мост</p>

	<p>7 – латеральное коленчатое тело,  8 – зрительный тракт,  9 – блоковый нерв,  10 – треугольник петли</p>
<b>Т1р-33</b>	<p>I – ножки мозга,  II – покрывка,  III – крыша,  1 – черная субстанция,  2 – среднемозговое ядро тройничного нерва,  3 – центральное (непарное) ядро,  4 – водопровод (Сильвиев) среднего мозга,  5 – добавочное (Якубовича) ядро (III),  6 – ядро блокового (IV) нерва ,  7 – ретикулярная формация,  8 – ядро глазодвигательное (III)  9 – красное ядро</p>
<b>Т1р-34</b>	<p>1 – мост,  2 – сосцевидные тела,  3 – зрительный тракт,  4 – зрительный перекрест,  5 – зрительный нерв,  6 – переднее продырявленное вещество,  7 – ножка мозга,  8 – пирамида,  9 – олива,  10 – воронка,  11 – перекрест пирамид</p>
<b>Т1р-35</b>	<p>1 – зрительный нерв (II),  2 – глазодвигательный нерв (III),  3 – блоковый нерв (IV),  4 – тройничный нерв (V)  5 – лицевой нерв (VII),  6 – отводящий нерв (VI),  7 – преддверно-улитковый нерв (VIII),  8 – языкоглоточный нерв (IX),  9 – блуждающий нерв (X),</p>

	<p>10 – подъязычный нерв (XII),  11 – добавочный нерв (XI),  12 – передний корешок спинномозгового нерва</p>
<b>Т1р-36</b>	<p>1 – передний бугорок таламуса  2 – подушка таламуса,  3 – мозговая полоска таламуса,  4 – межталамическое сращение,  5 – треугольник поводка,  6 – III желудочек,  7 – поводок,  8 – эпифиз,  9 – крыша среднего мозга</p>
<b>Т1р-37</b>	<p>1 – мозолистое тело,  2 – столб свода,  3 – шишковидное тело,  4 – третий желудочек  5 – водопровод мозга,  6 – дорсальный листок сосудистой основы III желудочка,  7 – вентральный листок сосудистой основы III желудочка,  8 – сосудистое сплетение III желудочка</p>
<b>Т1р-38</b>	<p>1 – таламус,  2 – передний бугорок таламуса  3 – зрительный бугор таламуса  4 – медиальное коленчатое тело  5 – латеральное коленчатое тело  6 – терминальная полоска таламуса,  7 – хвостатое ядро  8 – третий желудочек  9 – эпифиз  10 – треугольник поводка  11 – поводок  12 – мозговая полоска таламуса,  13 – спайка поводков</p>
<b>Т1р-39</b>	<p>1 – III желудочек - полость промежуточного мозга,</p>



	<p>2 – подталамическая борозда,  3 – межжелудочковое отверстие,  4 – предперекрестное (зрительное) углубление III желудочка,  5 – углубление воронки,  6 – сосудистое сплетение (крыша III желудочка),  7 – надшишковидное углубление III желудочка,  8 – терминальная пластинка,  9 – межталамическая спайка,  10 – передняя спайка,  11 – задняя спайка,  12 – Сильвиев водопровод (полость среднего мозга)</p>
<b>Т1р-40</b>	<p>1 – супраоптическое ядро,  2 – паравентрикулярное ядро,  3 – туберальные (бугорные) ядра,  4 – маммилярные (сосцевидные) ядра,  5 – сосудистая сеть гипоталамуса и гипофиза,  6 – передняя доля гипофиза,  7 – средняя доля гипофиза,  8 – задняя доля гипофиза (нейрогипофиз),  9 – воронка гипофиза.</p>
<b>Т1р-41</b>	<p>1 – сосцевидное тело,  2 – столб свода,  3 – тело свода,  4 – ножки свода,  5 – валик мозолистого тела,  6 – спайка, соединяющая ножки свода,  7 – ствол мозолистого тела,  8 – колено мозолистого тела,  9 – клюв мозолистого тела,  10 – терминальная пластинка,  11 – полость прозрачной перегородки,  12 – прозрачная перегородка,  13 – пластинка прозрачной перегородки</p>
<b>Т3р-42</b>	<p>1 – колено мозолистого тела,  2 – терминальная пластинка,</p>

	<p>3 – сосцевидное тело,  4 – столб свода,  5 – ножка свода,  6 – гиппокамп,  7 – ножка гиппокампа,  8 – тело свода,  9 – бахромка гиппокампа,  10 – зубчатая извилина,  11 – птичья шпора,  12 – луковица затылочного (заднего) рога,  13 – коллатеральный треугольник,  14 – коллатеральное возвышение</p>
<b>Т1р-43</b>	<p>1 – чечевицеобразное ядро,  2 – полосатое тело,  3 – головка хвостатого ядра  4 – тело хвостатого ядра,  5 – хвост хвостатого ядра.</p>
<b>Т1р-44</b>	<p>1 – таламусы,  2 – ограда,  3 – сосцевидное тело,  4 – хвостатые ядра</p>
<b>ТЗр-45</b>	<p><i>Передний рог:</i>  1 – прозрачная перегородка, <u>медиальная</u>,  2 – головка хвостатого ядра, <u>латеральная, нижняя</u>,  3 – мозолистое тело, <u>передняя, верхняя, нижняя</u></p> <p><i>Центральная часть:</i>  3 – мозолистое тело, <u>верхняя</u>,  4 – тело хвостатого ядра, <u>нижняя</u>,  5 – терминальная полоска, <u>нижняя</u>,  6 – таламус, <u>нижняя</u></p> <p><i>Задний рог:</i>  7 – покров, волокна мозолистого тела, <u>верхняя</u>,  <u>латеральная</u>,  8 – боковой треугольник, <u>нижняя</u>,  9 – луковица заднего рога, <u>медиальная</u>,  10 – птичья шпора, <u>медиальная</u>,</p>

	<p><i>Нижний рог:</i></p> <p>7 – покров, волокна мозолистого тела, <u>латеральная, верхняя (латеральная часть)</u></p> <p>11 – хвост хвостатого ядра, <u>верхняя (медиальная часть)</u>,</p> <p>12 – коллатеральное возвышение, <u>нижняя</u>,</p> <p>13 – гиппокамп и бахромка гиппокампа, <u>медиальная</u></p>
<b>T2p-46</b>	<p>1 – лобный (передний) рог бокового желудочка,</p> <p>2 – центральная часть бокового желудочка,</p> <p>3 – затылочный (задний) рог бокового желудочка</p> <p>4 – височный (нижний) рог бокового желудочка,</p> <p>5 – боковой желудочек (правый),</p> <p>6 – головка хвостатого ядра,</p> <p>7 – тело хвостатого ядра,</p> <p>8 – хвост хвостатого ядра</p>
<b>T1p-47</b>	<p>1 – внутренняя капсула,</p> <p>1а – передняя ножка внутренней капсулы,</p> <p>1б – колено внутренней капсулы,</p> <p>1в – задняя ножка внутренней капсулы,</p> <p>2 – наружная капсула,</p> <p>3 – самая наружная капсула,</p> <p>4 – тело хвостатого ядра,</p> <p>5 – таламус,</p> <p>6 – ограда,</p> <p>7 – скорлупа,</p> <p>8 – миндалевидное тело,</p> <p>9 – мозолистое тело.</p>
<b>T1p-48</b>	<p>1 – миндалевидное тело,</p> <p>2 – ограда,</p> <p>3 – хвостатое ядро,</p> <p>4 – хвостатое ядро (тело),</p> <p>5 – хвостатое ядро (хвост),</p> <p>6 – скорлупа,</p> <p>7 – бледный шар,</p> <p>8 – таламус,</p> <p>9 – третий желудочек</p>

<b>ТЗр-49</b>	1 – хвостатое ядро, 2 – чечевицеобразное ядро, 3 – наружная капсула, 4 – ограда, 5 – внутренняя капсула, 6 – слуховая лучистость, 7 – зрительная лучистость, 8 – затылочно- и височно-мостовой путь (пирамидный) 9 – таламус, 10, 11 – мозолистое тело 12 – лобно-мостовой путь (пирамидный)
<b>Т2р-50</b>	1 – лобно-таламический путь, 2 – корково-мостовой путь, 3 – корково-ядерный путь, 4 – корково-спинномозговой путь, 5 – спиноталамический путь, 6 – таламо-корковый путь, 7 – пути глубокой и поверхностной чувствительности, 8 – слуховой путь, зрительный путь, 9 – хвостатое ядро, 10 – таламус, 11 – чечевицеобразное ядро
<b>ТЗр-51</b>	а – медиальная поверхность, б – верхнелатеральная поверхность, А – лобный полюс, В – затылочный полюс, С – мозолистое тело, 1 – дугообразные волокна, 2 – пояс, 3 – нижний продольный пучок, 4 – верхний продольный пучок, 5 – крючковидный пучок
<b>Т1р-52</b>	1 – обонятельная луковица, 2 – обонятельный тракт,

	<p>3 – обонятельный треугольник,  4 – переднее продырявленное вещество</p>
<b>Т1р-53</b>	<p>а – вид с латеральной стороны  б – часть полушария удалена,  в – вид с медиальной стороны;  А – лобный полюс,  В – затылочный полюс,  С – височный полюс;  1 – лобная доля  2 – теменная доля,  3 – височная доля,  4 – затылочная доля,  5 – островок Рейля,  6 – сводчатая извилина.</p>
<b>Т1р-54</b>	<p>1 – предцентральная извилина,  2 – верхняя лобная извилина,  3 – средняя лобная извилина,  4 – нижняя лобная извилина,  5 – покрывшечная часть,  6 – треугольная часть,  7 – глазничная часть,  8 – постцентральная извилина  9 – верхняя теменная долька,  10 – нижняя теменная долька,  11 – надкраевая извилина,  12 – угловая извилина,  13 – верхняя височная извилина,  14 – средняя височная извилина,  15 – нижняя височная извилина,  16 – затылочные извилины</p>
<b>Т1р-55</b>	<p>1 – медиальная лобная извилина,  2 – околоцентральная долька,  3 – предклинье,  4 – клин,  5 – медиальная затылочно-височная (язычная)  6 – латеральная затылочно-височная извилина,</p>

	<p>7 – нижняя височная извилина,  8 – поясная извилина  9 – перешеек поясной извилины,  10 – парагиппокампальная извилина,  11 – крючок</p>
<b>Г1р-56</b>	<p>1 – центральная борозда (Роланда),  2 – латеральная борозда (Сильвиева),  3 – предцентральная борозда,  4 – верхняя лобная борозда,  5 – нижняя лобная борозда  6 – восходящая ветвь  7 – передняя ветвь,  8 – постцентральная борозда,  9 – внутритеменная борозда  10 – верхняя височная борозда,  11 – нижняя височная борозда,  12 – поперечная затылочная борозда,  13 – затылочные борозды.</p>
<b>Г1р-57</b>	<p>1 – борозда мозолистого тела,  2 – борозда морского конька (гиппокамп),  3 – поясная борозда,  4 – краевая ветвь поясной борозды,  5 – околоцентральная борозда,  6 – теменно-затылочная борозда,  7 – шпорная борозда,  8 – коллатеральная (окольная) борозда,  9 – носовая борозда,  10 – затылочно-височная борозда.</p>
<b>Г1р-58</b>	<p>1 – затылочно-височная борозда,  2 – латеральная затылочно-височная извилина,  3 – медиальная затылочно-височная извилина,  4 – коллатеральная борозда,  5 – извилина гиппокампа (парагиппокампальная извилина),  6 – крючок,  7 – язычная извилина,</p>

	8 – носовая борозда, 9 – обонятельный треугольник, 10 – глазничные извилины, 11 – глазничные борозды, 12 – обонятельная борозда, 13 – прямая извилина, 14 – обонятельная луковица, 15 – обонятельный тракт, 16 – медиальная и латеральная обонятельные полосы
<b>Т1р-59</b>	1 – ядро кожного анализатора 2 – ядро двигательного анализатора, 3 – речедвигательный анализатор, 4 – ядро слухового анализатора, 5 – ядро слухового анализатора устной речи, 6 – ядро зрительного анализатора, 7 – ядро обонятельного и вкусового анализатора
<b>Т1р-60</b>	1 – передний рог бокового желудочка, 2 – центральная часть бокового желудочка, 3 – задний рог бокового желудочка, 4 – нижний рог бокового желудочка, 5 – углубление воронки, 6 – предперекрёстное углубление, 7 – межжелудочковое отверстие, 8 – межталамическое сращение 9 – надшишковидное углубление, 10 – подшишковидное углубление, 11 – отверстие в водопровод мозга 12 – водопровод мозга (Сильвиев), 13 – IV желудочек, 14 – латеральное углубление IV желудочка, 15 – центральный канал
<b>Т1р-61</b>	1 – задняя промежуточная борозда 2 – мягкая оболочка (сосудистая) 3 – зубчатая связка, 4 – паутинная оболочка

	5 – подпаутинное пространство
<b>Т1р-62</b>	1 – паутинная оболочка головного мозга, 2 – подпаутинное пространство, 3 – грануляции паутинной оболочки (Пахионовы), 4 – твердая оболочка головного мозга, 5 – кость черепа
<b>Т1р-63</b>	1 – верхний сагиттальный синус, 1а – латеральная лакуна, 2 – нижний сагиттальный синус 3 – прямой синус, 4 – большая мозговая вена (Галени) 5 – затылочный синус, 6 – поперечный синус, 7 – синусный сток, 8 – сигмовидный синус, 9 – внутренняя яремная вена, 10 – пещеристый синус, 11 – верхний каменистый синус, 12 – нижний каменистый 13 – верхняя глазничная вена, 14 – передний межпещеристый синус
<b>Т1р-64</b>	1 – боковой желудочек (левый) 2 – III желудочек, 3 – межжелудочковое отверстие, 4 – водопровод мозга (Сильвиев), 5 –IV желудочек, 6 – межножковая цистерна, 7 – парное латеральное отверстие IV желудочка (Люшка), 8 – мостовая цистерна, 9 – непарное отверстие IV желудочка (Маженди) 10 – подпаутинное пространство
<b>Т1р-65</b>	1 – нижний сагиттальный синус 2 – верхний сагиттальный синус 3 – серп большого мозга 4 – субдуральное пространство




- 5 – твердая оболочка
- 6 – намет мозжечка
- 7 – синусный сток
- 8 – сигмовидный синус
- 9 – верхний каменистый синус

**Тпр-66**

- 1 – кость черепа,
- 2 – твердая оболочка,
- 3 – паутинная оболочка,
- 4 – сосудистая оболочка,
- 5 – сосудистое сплетение,
- 6 – подпаутинное пространство,
- 7 – субдуральное пространство,
- 8 — грануляции паутинной оболочки (Пахионовы)

*Ваш мозг подобен саду, за которым можно ухаживать,  
а можно и запустить его. Вы — садовник и можете  
взрастить свой сад или оставить его в запустении.  
Но знайте: вам придется пожинать плоды либо своего  
труда, либо собственного бездействия!*



**Программное обеспечение вашего мозга устарело?  
Загрузите новую версию!**

## ОТВЕТЫ НА ТЕСТЫ

*Степень сложности = 1*

Т1-1 (Б) Т1-2 (Д) Т1-3 (А) Т1-4 (Б) Т1-5 (Б) Т1-6 (А) Т1-7 (А) Т1-8 (В) Т1-9 (Б) Т1-10 (А) Т1-11 (В) Т1-12 (Б)	Т1-13 (В) Т1-14 (Б) Т1-15 (А) Т1-16 (В) Т1-17 (Д) Т1-18 (А)  Т1-19 (Г) Т1-20 (В) Т1-21 (Г) Т1-22 (А) Т1-23 (Г) Т1-24 (Б)	Т1-25 (А) Т1-26 (Д) Т1-27 (А) Т1-28 (Б) Т1-29 (Д) Т1-30 (Г)  Т1-31 (Д) Т1-32 (А) Т1-33 (В) Т1-34 (А) Т1-35 (Б)
---	--	---

*Выберите все правильные ответы:*

Т1-36 (Б, В, Г) Т1-37 (А, Б, В) Т1-38 (Г, Д) Т1-39 (А, Д) Т1-40 (А, В, Д) Т1-41 (А, Д)  Т1-42 (А, Г) Т1-43 (А, Б) Т1-44 (А, В) Т1-45 (А, Б, В, Д) Т1-46 (Б, Г) Т1-47 (В, Г, Д)  Т1-48 (А, Б) Т1-49 (А, В, Д) Т1-50 (А, Б, В, Г, Д)	Т1-51 (А, Б, В, Д) Т1-52 (В, Г) Т1-53 (А, Б, В, Д) Т1-54 (Б, Г) Т1-55 (А, Б, В) Т1-56 (А, Б, Г, Д)  Т1-57 (А, Б, В, Г) Т1-58 (А, Б, В, Г, Д) Т1-59 (А, Б, Г) Т1-60 (А, Б, В) Т1-61 (А, Г, Д) Т1-62 (Б, В)  Т1-63 (А, Г) Т1-64 (А, Г, Д) Т1-65 – (А, Б, В)	Т1-66 (А, В, Г, Д) Т1-67 (А, Б, В) Т1-68 (А, Б, В) Т1-69 (Г, Д) Т1-70 (Г, Д)  Т1-71 (А, Б, В) Т1-72 (А, Б, В) Т1-73 (А, Г, Д) Т1-74 (А, Б, В, Г)
--	---	---

Степень сложности = 2

T2-1 (А)	T2-9 (В, Г)	T2-17 (А, Г)
T2-2 (А)	T2-10 (А, Б, Г)	T2-18 (А, Г, Д)
T2-3 (Б)	T2-11 (А, Б, Г, Д)	T2-19 (А, Б, Д)
T2-4 (Г)	T2-12 (В, Г)	T2-20 (А, Б, Д)
T2-5 (Б)	T2-13 (А, Б)	T2-21 (Б, В, Г, Д)
T2-6 (Д)	T2-14 (А, Б, Г)	T2-22 (А, Б)
T2-7 (А, Б, В, Г)	T2-15 (А, Б, В)	
T2-8 (А, Г)	T2-16 (Г, Д)	

СПИСОК ЛИТЕРАТУРЫ

*Основная:*

1. Гайворонский И.В. Анатомия человека: иллюстр. учебник: в 3 т.: Т. 3. Нервная система. Органы чувств / И. В. Гайворонский, Л. Л. Колесников, Г. И. Ничипорук, В. И. Филимонов, А. Г. Цыбульский, А. В. Чукбар, В. В. Шилкин; под ред. Л. Л. Колесникова. - М.: ГЭОТАР-Медиа, 2015. - 216 с.

<http://www.studmedlib.ru/ru/book/ISBN9785970428863.html>

2. Гайворонский И.В. Анатомия человека: учебник: в 2 т. / И. В. Гайворонский, Г. И. Ничипорук, А. И. Гайворонский ; под ред. И. В. Гайворонского. - Т. 2. Нервная система. Сосудистая система. - М.: ГЭОТАР-Медиа, 2014. - 480 с.

<http://www.studmedlib.ru/ru/book/ISBN9785970429471.html>

3. Билич Г.Л., Крыжановский В.А. Анатомия человека: Атлас. Т. 3 [Электронный ресурс] / Билич Г.Л., Крыжановский В.А. - М. : ГЭОТАР-Медиа, 2013.

<http://www.studmedlib.ru/book/ISBN9785970423493.html>

*Дополнительная:*

1. Шилкин В.В., Филимонов В.И. Анатомия по Пирогову (Атлас анатомии человека). В трех томах. - Т. 2. Голова. Шея / В.В. Шилкин, В.И. Филимонов. - М.: ГЭОТАР-Медиа, 2013. - 736 с.

<http://www.studmedlib.ru/ru/book/ISBN9785970423646.html>

2. Билич Г.Л. Анатомия человека. Атлас: учебное пособие. В 3 томах. Том 2. Билич Г.Л., Крыжановский В.А., Николенко В.Н. 2013. - 696 с.

<http://www.studmedlib.ru/ru/book/ISBN9785970425404.html>

3. Лысова Н.Ф., Айзман Р.И. Возрастная анатомия и физиология: Учебное пособие / Н.Ф. Лысова, Р.И. Айзман. - М.: НИЦ ИНФРА-М, 2014. - 352 с. <http://znanium.com/bookread.php?book=416718>

4. Астапов В.М., Микадзе Ю.В. "Нервная система человека. Строение и нарушения" Атлас / Астапов В.М., Микадзе Ю.В. - М.: ПЭР СЕ, 2011. – 80 с.

[http://www.bibliorossica.com/book.html?search\\_query=1%D0%B8%D1%81%D1%82%D0%B5%D0%BC%D1%8B&currBookId=6232&ln=r](http://www.bibliorossica.com/book.html?search_query=1%D0%B8%D1%81%D1%82%D0%B5%D0%BC%D1%8B&currBookId=6232&ln=r)  
и

5. Котов С.В. Основы клинической неврологии. Клиническая нейроанатомия, клиническая нейрофизиология, топическая диагностика заболеваний нервной системы: руководство / Котов С.В. 2011. - 672 с.

<http://www.studmedlib.ru/ru/book/ISBN9785970418864.html>

6. Фейц О., Моффет Д. Наглядная анатомия / Фейц О., Моффет Д. пер. с англ. под ред. Киясова А.П // - М., ГЭОТАР-МЕД, 2003, 184 с. (серия «Экзамен на отлично»).

**Сайт кафедры морфологии и общей патологии на портале ИФМиБ КФУ**  
<http://kpfu.ru/biology-medicine/struktura-instituta/kafedry/kafedra-morfologii-i-obschej-patologii> -

*Ходьба, бег трусцой, танцы - все то, что тренирует тело, улучшает память. Такая активность способствует поступлению кислорода в мозг, способствует запоминанию.*

**ПРИМЕРЫ КОНТРОЛЬНЫХ ВОПРОСОВ  
ДЛЯ ПРОВЕДЕНИЯ ТЕКУЩЕГО КОНТРОЛЯ И  
ПРОМЕЖУТОЧНОЙ АТТЕСТАЦИИ**

Вопросы к контрольной работе по теме  
«Центральная нервная система»

1. Покажите и назовите структуры внешнего и внутреннего строения (серое и белое вещество) спинного мозга.
2. Покажите и назовите структуры внешнего и внутреннего строения (серое и белое вещество) продолговатого мозга.
3. Покажите и назовите структуры внешнего и внутреннего строения (серое и белое вещество) среднего мозга.
4. Покажите и назовите структуры внешнего и внутреннего строения (серое и белое вещество) моста.
5. Покажите и назовите структуры внешнего и внутреннего строения (серое и белое вещество) мозжечка.
6. Покажите и назовите структуры внешнего и внутреннего строения (серое и белое вещество) промежуточного мозга.
7. Покажите и назовите структуры внешнего и внутреннего строения (серое и белое вещество) конечного мозга.
8. Покажите и назовите стенки и сообщения четвертого желудочка.
9. Покажите и назовите стенки и сообщения третьего желудочка.
10. Покажите и назовите стенки и сообщения боковых желудочков.
11. Что такое сегментарный и проводниковый аппараты? Назовите структуры сегментарного аппарата спинного мозга.
12. Нарисуйте схему и опишите спиноталамический путь.
13. Нарисуйте схему и опишите путь Голля и Бурдаха (тонкий и клиновидный).
14. Нарисуйте схему и опишите задний спинно-мозжечковый путь.
15. Нарисуйте схему и опишите передний спинно-мозжечковый путь.
16. Нарисуйте схему и опишите латеральный (прямой) корково-спинномозговой (пирамидный) путь.

17. Нарисуйте схему и опишите корково-ядерный путь.
18. Нарисуйте схему и опишите красноядерно-спинномозговой путь.
19. Нарисуйте схему и опишите крыше-спинномозговой путь.
20. Нарисуйте схему и опишите ретикулярно-спинномозговой путь.
21. Нарисуйте схему и опишите медиальный продольный пучок.
22. Нарисуйте схему и опишите преддверно-спинномозговой путь
23. Дайте определение экстрапирамидной системы и перечислите её структуры.
24. Перечислите структуры, образующие лимбическую систему и охарактеризуйте её функциональное значение.

Вопросы к экзамену по теме  
«Центральная нервная система»

1. Основные этапы развития центральной нервной системы. Мозговые пузыри и их производные.
2. Спинной мозг, его функция, топография, строение. Оболочки спинного мозга. Понятие о короткой рефлекторной дуге.
3. Борозды и извилины верхнелатеральной поверхности полушария большого мозга.
4. Проекционные и ассоциативные нервные центры в этой области.
5. Борозды и извилины медиальной поверхности полушария большого мозга.
6. Проекционные и ассоциативные нервные центры в этой области.
7. Борозды и извилины нижней поверхности полушария большого мозга.
8. Проекционные нервные центры коры полушарий большого мозга (центр общей чувствительности, центр двигательных функций, центр схемы тела, центр слуха, центр вестибулярных функций, центр зрения, центр обоняния, центр вкуса).
9. Ассоциативные нервные центры коры полушарий большого мозга (центры «стереогнозии», «праксии», зрения (анализатор

зрительной памяти), слуха (акустический центр речи, Вернике), артикуляции речи (Брока), зрительный анализатор письменной речи (лексии).

10. Ассоциативные и комиссуральные волокна головного и спинного мозга.

11. Внутреннее строение полушария большого мозга. Базальные (подкорковые) ядра.

12. Стриопаллидарная система.

13. Внутреннее строение полушария большого мозга. Внутренняя капсула, топография проекционных проводящих путей в различных ее отделах.

14. Промежуточный мозг, его отделы. Таламический мозг (таламус, эпиталамус, метаталамус). Подталамическая область (гипоталамус): сосочковые тела, серый бугор, гипофиз, зрительные тракты. Третий желудочек, его стенки.

15. Неврогенные железы внутренней секреции: задняя доля гипофиза, эпифиз, топография, строение, функция.

16. Обонятельный мозг, лимбическая система.

17. Ствол головного мозга, строение, основные функции, понятие о ретикулярной формации, ядра ретикулярной формации.

18. Средний мозг, его отделы и строение. Топография ядер и белого вещества.

19. Задний мозг, его составные части. Мозжечок, строение, функция, топография серого и белого вещества. Связи мозжечка с другими отделами мозга.

20. Задний мозг, его составные части. Варолиев мост: строение, топография серого и белого вещества.

21. Продолговатый мозг, его строение. Топография серого и белого вещества продолговатого мозга.

22. Желудочки мозга, их содержимое, сообщения, сообщения с подпаутинным пространством. Места образования и пути оттока спинномозговой жидкости.

23. Четвертый желудочек головного мозга, его строение и сообщения.

24. Боковой желудочек мозга, его части, стенки, углубления и сообщения.

25. Третий желудочек мозга, его части, стенки, углубления и сообщения.
26. Оболочки головного и спинного мозга, их строение. Эпидуральное, субдуральное и субарахноидальное пространства.
27. Синусы твердой оболочки головного мозга, их строение, строение, функциональное назначение.
28. Проводящие пути.
29. Проводящие пути сознательной глубокой чувствительности. Клинические примеры нарушения чувствительности при повреждении этих путей на различных уровнях.
30. Проводящие пути поверхностной чувствительности. Клинические примеры нарушения чувствительности при повреждении путей на различных уровнях.
31. Двигательные (пирамидные) пути, корково-ядерный путь. Клинические примеры нарушений при его повреждении на различных уровнях.
32. Двигательные (пирамидные) пути, корково-спинномозговые пути (передний, латеральный). Клинические примеры нарушений при их повреждении на различных уровнях.
33. Понятие об экстрапирамидной системе. Стриатум, паллидум. Экстрапирамидные проводящие пути.
34. Кровоснабжение головного мозга (артерии, вены, синусы твердой оболочки головного мозга).
- 35.

*Ваш мозг может все. Абсолютно все. Главное, убедить себя в этом. Руки не знают, что они не умеют отжиматься, ноги не знают, что они слабые, живот не знает, что он сплошной жир.*

**Мозг есть у всех, просто не все разобрались с инструкцией**