

КАЗАНСКИЙ ФЕДЕРАЛЬНЫЙ УНИВЕРСИТЕТ

И.А. ЛАТФУЛЛИН

З.Ф. КИМ

НЕОТЛОЖНАЯ КАРДИОЛОГИЯ

РУКОВОДСТВО К ПРАКТИЧЕСКИМ ЗАНЯТИЯМ

КАЗАНЬ

2016

УДК 616.12-083.88 (035.3)

ББК 54.101я73

Л27

*Печатается по решению
Учебно-методической комиссии Института физики
Казанского федерального университета*

Рецензенты:

Доктор медицинских наук, профессор **А.С. Галявич**,
доктор медицинских наук, доцент **А.Ж. Баялиева**

Латфуллин И.А.

Л27

Неотложная кардиология: руководство к практическим занятиям / И.А. Латфуллин, З.Ф. Ким. – 4-е изд., доп. и перераб. – Казань: Изд-во Казан. ун-та, 2016. – 228 с.

ISBN 978-5-00019-714-1

Руководство является своевременным учебным пособием по оказанию экстренной помощи больным кардиологического профиля.

Авторами подробно рассматриваются неотложные ситуации, требующие сердечно-лёгочной реанимации, чётко сформулированы современные понятия инфаркта миокарда, острого коронарного синдрома, гипертонических кризов, отека легких, тромбоэмболии лёгочной артерии и др. Подробно представлены поэтапные лечебные мероприятия – и на догоспитальном этапе, и объём медицинской помощи в условиях специализированного стационара.

Предыдущие издания оказались востребованными как для студентов, аспирантов и преподавателей медицинских вузов, факультетов и институтов медицинского профиля классических университетов, так и для врачей общей практики, кардиологов и терапевтов. Авторы надеются, что новое издание будет столь же полезным.

Авторы благодарят инженера кафедры медицинской физики Н.Ф. Галиуллину за помощь в оформлении работы.

УДК 616.12-083.88 (035.3)

ББК 54.101я73

ISBN 978-5-00019-714-1

© Латфуллин И.А., Ким З.Ф., 2016

© Издательство Казанского университета, 2016

СОДЕРЖАНИЕ

Список основных сокращений	4
Ведение	5
1. ОБЩИЕ ПРИНЦИПЫ СЕРДЕЧНО-ЛЁГОЧНОЙ РЕАНИМАЦИИ	6
2. НАРУШЕНИЯ РИТМА И ПРОВОДИМОСТИ	23
3. ОСТРЫЙ КОРОНАРНЫЙ СИНДРОМ	84
3.1. Острый коронарный синдром с подъёмом сегмента ST	85
3.1.1. Инфаркт миокарда с зубцом Q	91
3.2. Острый коронарный синдром без стойкого подъёма сегмента ST на ЭКГ	115
3.3. Инфаркт миокарда правого желудочка	129
4. ОСТРАЯ СЕРДЕЧНАЯ НЕДОСТАТОЧНОСТЬ	131
4.1. Отёк лёгких	131
4.1.1. Кардиогенный отёк лёгких	132
4.2. Шок	140
4.2.1. Кардиогенный шок	140
5. ОСТРОЕ РАССЛОЕНИЕ АОРТЫ	147
6. ГИПЕРТОНИЧЕСКИЕ КРИЗЫ	161
7. ТРОМБОЭМБОЛИЯ ЛЁГОЧНОЙ АРТЕРИИ	171
8. ТРАВМЫ СЕРДЦА	192
Ситуационные задачи	201
Тесты	215
Ответы к ситуационным задачам	218
Ответы к тестовым заданиям	223
ЛИТЕРАТУРА	224

Список основных сокращений

АГ	– артериальная гипертензия
АЧТВ	– активированное частичное тромбопластиновое время
ВДП	– верхние дыхательные пути
ВНОК	– Всероссийское научное общество кардиологов (в настоящее время – РКО – Российское кардиологическое общество)
ГБ	– гипертоническая болезнь
ГЛЖ	– гипертрофия левого желудочка
ДНЛЖ	– давление наполнения левого желудочка
ИБС	– ишемическая болезнь сердца
КФК	– креатинфосфокиназа
НП	– нарушение проводимости
НПОАК	– непрямые оральные антикоагулянты
НР	– нарушение ритма
НС	– нестабильная стенокардия
ОИМ	– острый инфаркт миокарда
ОКС	– острый коронарный синдром
ОПСС	– общее периферическое сопротивление сосудов
ПИКС	– постинфарктный кардиосклероз
СВ	– сердечный выброс
СИ	– сердечный индекс
СН	– сердечная недостаточность
ТБА	– трансторакальная баллонная ангиопластика
ТЛТ	– тромболитическая терапия
ФВ	– фракция выброса
ХСН	– хроническая сердечная недостаточность
ЧКВ	– чрескожное коронарное вмешательство
ЧПЭС	– чреспищеводная электрокардиостимуляция
ЧСС	– частота сердечных сокращений
WPW	– синдром Вольфа-Паркинсона-Уайта (Wolf-Parkinson-White)
ЭИТ	– электроимпульсная терапия
ЭКС	– электрокардиостимуляция

ВВЕДЕНИЕ

Вопросы оказания неотложной помощи – крайне важного раздела клинической медицины – традиционно актуальны. Качество этой помощи зависит от многих причин, но в значительной мере – от квалификации врача. Правильно и своевременно оказанная помощь в большинстве клинических случаев способствует выведению больных из критических ситуаций и сохраняет им жизнь. В связи с этим, повседневная врачебная практика диктует необходимость обогащения наших знаний результатами современных клинических исследований и рекомендаций.

Обновлённое учебное пособие излагает последние представления о наиболее часто встречающихся неотложных состояниях в кардиологии. Для лучшего восприятия материала международные и российские рекомендации, а также алгоритмы оказания помощи адаптированы к существующим стандартам и протоколам, знание которых и позволяет правильно ориентироваться в неотложной ситуации и профессионально помочь больному. Особенностью пособия являются ситуационные задачи, описывающие реальную клиническую картину и рекомендуемый вариант врачебной тактики в целом. Задачи дополнены оригинальными ЭКГ реальных больных, которые лечились в нашей клинике, часть из них – серийные, т.е. в динамике оказания помощи, что позволяет реально воссоздавать соответствующую ситуацию, ответы к которым представлены в приложении.

Мы надеемся, что эта наша небольшая по объёму работа поможет восполнить пробелы учебной программы и поможет читателям в оказании неотложной помощи при первой встрече с ургентной ситуацией.

1. ОБЩИЕ ПРИНЦИПЫ СЕРДЕЧНО-ЛЁГОЧНОЙ РЕАНИМАЦИИ

Показанием для проведения сердечно-лёгочной реанимации (СЛР) является внезапное прекращение кровообращения – внезапная смерть.

Внезапная смерть – ненасильственная смерть, развившаяся моментально или наступившая в течение часа с момента возникновения острых изменений в клиническом статусе больного [1]. Существуют некардиальные причины внезапной смерти: массивная тромбоэмболия лёгочной артерии, разрыв аневризмы сосудов головного мозга и т.д. Но наиболее частыми причинами внезапной сердечной смерти (ВСС) являются (таблицы 1 и 2) кардиальные: фибрилляция и трепетание желудочков (до 85% случаев), асистолия или электромеханическая диссоциация (до 15% случаев).

Таблица 1

Риск развития ВСС (по Bigger JT, 1984) [1]

Группы риска	Риск развития ВСС в текущем году
<i>Группа умеренного риска</i>	
ОИМ в анамнезе или ФВ ниже 40%	5%
ОИМ+ФВ ниже 40% или ОИМ + частая ЖЭ или ФВ ниже 40% + ЖЭ	10%
ОИМ + ФВ ниже 40% + ЖЭ	15%
<i>Группа высокого риска</i>	
пациенты, пережившие ВСС	30-50%
ЖТ + синкопе	30-50%
ЖТ + минимальные клинические проявления	20-30%

Примечание: ОИМ – острый инфаркт миокарда; ФВ – фракция выброса левого желудочка; ЖЭ – желудочковая экстрасистолия; ВСС – внезапная сердечная смерть; ЖТ – желудочковая тахикардия.

Риск внезапной сердечной смерти у пациентов с нарушениями ритма и проводимости сердца (по R.Fogoros, 2006) [1]

Высокий риск	Средний риск	Низкий риск
1. Фибрилляция желудочков 2. Желудочковая тахикардия 3. АВ-блокада III ст. с низкой частотой замещающего ритма 4. Синдром WPW с антероградным проведением по ДАВС на фоне фибрилляции предсердий	1. Желудочковая эктопия на фоне структурной патологии сердца 2. АВ-блокада II ст. 3. АВ-блокада III ст. с адекватной частотой замещающего ритма 4. Фибрилляция предсердий	1. Предсердная эктопия 2. Желудочковая эктопия без структурной патологии сердца 3. Суправентрикулярные тахикардии 4. АВ-блокада I ст.

Примечание: ДАВС – добавочное атриовентрикулярное соединение; WPW – Вольф-Паркинсон-Уайт, АВ – атриовентрикулярная.

Клинические проявления. Отсутствие сознания и пульса на сонных артериях, аускультативных признаков сердечной деятельности, несколько позже (через 1-2 мин) – прекращение дыхания.

Лечение. СЛР.

Реанимацию при внезапном прекращении дыхания и кровообращения проводят по алгоритму (рис. 1), при этом реаниматорам рекомендуется одновременное выполнение некоторых этапов, чтобы сократить время до первого компрессионного сжатия грудной клетки [2].

Бригада реаниматоров должна использовать скоординированный подход, при котором многочисленные этапы и оценки проводятся одновременно, а не последовательно [2]. Техника манипуляций и критерии правильности их выполнения представлены на рис. 2-11 и в табл. 3.

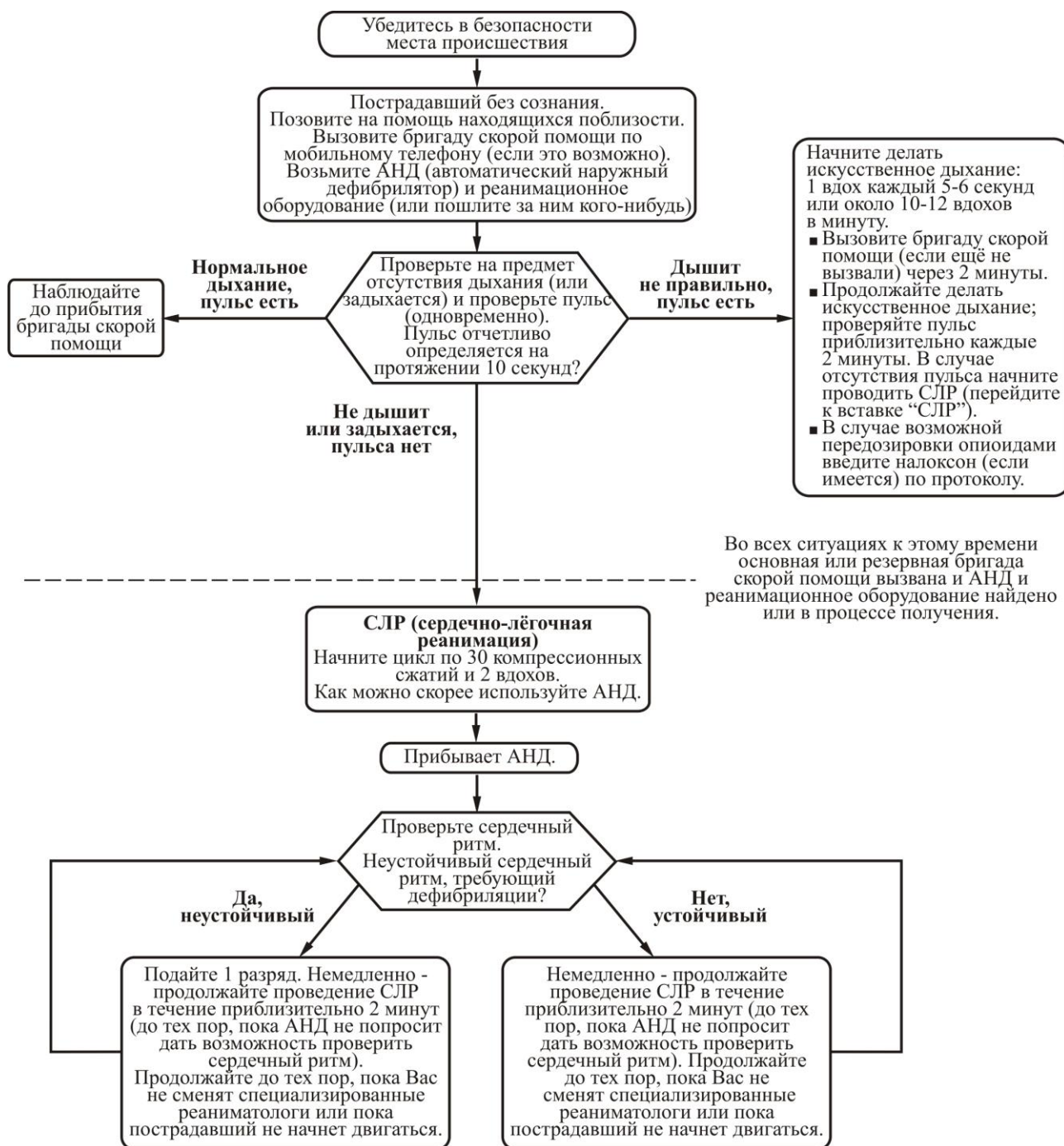


Рис. 1. Алгоритм реанимации взрослых пациентов медицинскими работниками [2]

Ниже более подробно описаны некоторые этапы проведения сердечно-лёгочной реанимации, однако целесообразно проводить их одновременно и непрерывно (например, искусственное дыхание с частотой 10 вдохов в минуту во время непрерывного выполнения компрессионных сжатий грудной клетки) [2]. Согласно рекомендациям Европейского совета по сердечно-лёгочной реанимации (2005, 2010 гг.) наружный массаж сердца у взрослых предшествует ИВЛ и алгоритм реанимации из «ABC» (Airway open – Breath – Circulation), трансформируется в «ACB» (Airway open – Circulation – Breath) [3].

Восстановление проходимости дыхательных путей (рис. 2-4)

1. Уложить больного на спину; при сохранённом спонтанном дыхании больной может быть уложен на бок.
2. Запрокинуть голову больного назад, подложив одну руку под его шею, другую наложив на лоб.
3. Открыть рот больного: выдвинуть его нижнюю челюсть вперёд, поднять подбородок одной рукой, просунув большой палец в рот; или двумя руками, захватив подбородок у основания (зубы нижней челюсти должны располагаться впереди верхних зубов), поместить между челюстями распорку.
4. Произвести туалет ротоглотки пальцами, обёрнутыми материей или отсосом, повернув голову и плечи больного в сторону.
5. Ввести воздуховодную трубку – для предупреждения обструкции дыхательных путей губами и языком.
6. Если все вышеуказанные мероприятия не приводят к быстрому восстановлению проходимости дыхательных путей, показана оротрахеальная интубация (интубация трахеи).
7. Крикотиреоидотомия (коникотомия) – при отсутствии инструментов для интубации трахеи или неэффективности действий, описанных в пп. 1 – 6.
8. Трахеостомия – при необходимости длительной терапии дыхательных путей; проводится в условиях стационара.

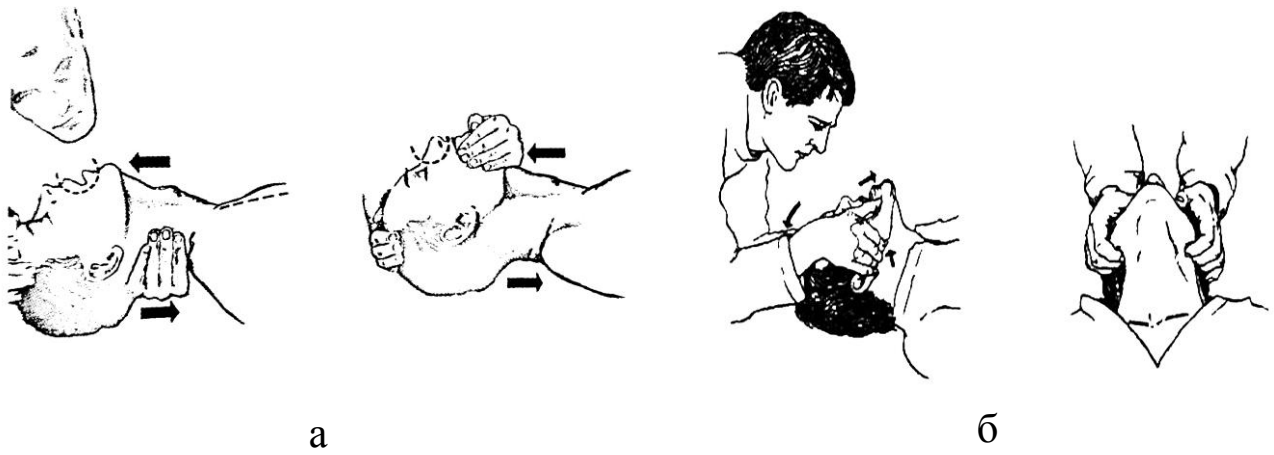


Рис. 2. а – Восстановление проходимости дыхательных путей: отогните голову назад, выдохните в рот больного; б – или отогните голову назад, прижмите губы к носу пациента. Выдохните в нос больного. Наблюдайте за грудной клеткой пациента [4]: если экскурсия отсутствует, можно заподозрить обструкцию дыхательных путей инородным телом. В этом случае необходимо очистить полость глотки с помощью пальца или отсоса [3].

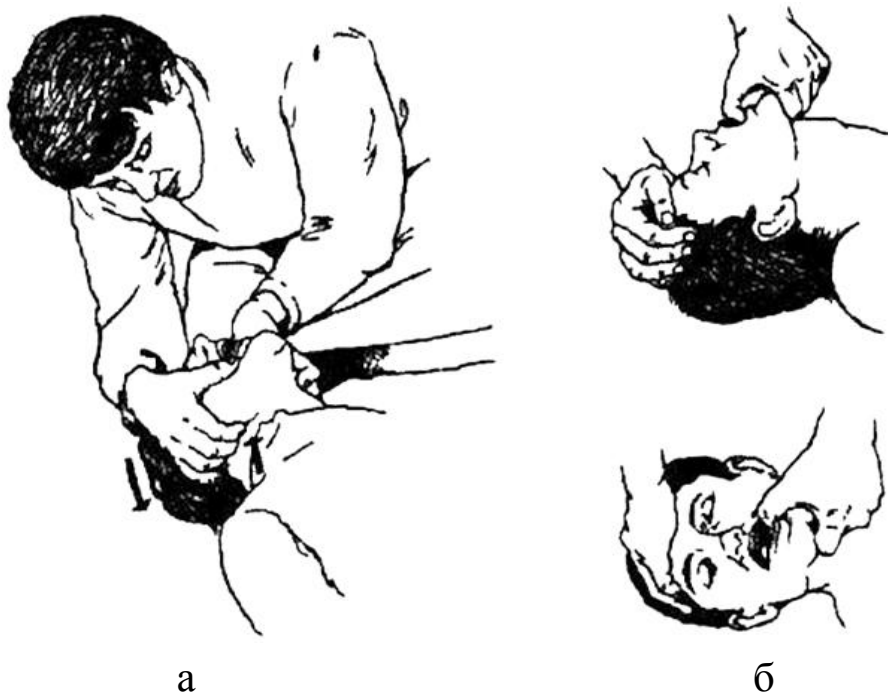


Рис. 3. Выдвиньте нижнюю челюсть больного вперёд, отогните голову назад, большим пальцем или обеими руками откройте рот (тройной приём Сафара), выдохните в рот пациента, а – открывание рта, б – выдвижение нижней челюсти вперёд [4]

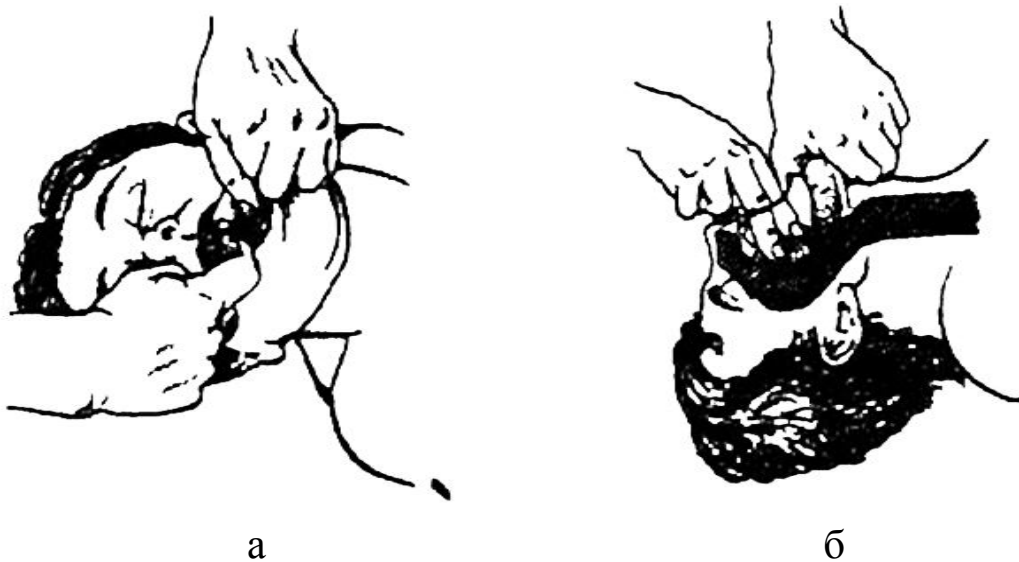


Рис. 4. Произведите туалет ротоглотки пальцем или отсосом;
а – удаление инородного тела, б – извлечение запавшего языка [4]

Восстановление кровообращения

1. Наружный (закрытый) массаж сердца:
 - положить больного на твёрдую поверхность (на пол или на землю), строго на спину;
 - расстегнуть одежду на груди пациента;
 - встать на колени справа от пациента;
 - положить руку ладонью на нижнюю треть грудины выше мечевидного отростка поперёк её, ладонь другой руки – на тыл первой; руки реаниматора выпрямлены в локтевых суставах, максимально разогнуты в лучезапястных суставах, пальцы обеих кистей приподняты (рис. 10-12);
 - быстро наклониться вперёд, перенести тяжесть тела на выпрямленные руки, прижав грудину реанимируемого на 5 см к позвоночнику, зафиксировать её в этом положении на $\frac{1}{2}$ с, после чего быстро отпустить;
 - частота надавливаний на грудную клетку 100-120 в 1 мин;

- в промежутках между надавливаниями руки с грудины не приподнимать, но и не опираться на грудину!
2. Соотношение наружного массажа сердца с ИВЛ приведены в таблице 3.

Реанимационные мероприятия должны быть предприняты, по крайней мере, в течение 3-4 мин после прекращения кровообращения (потеря сознания, апноэ, отсутствие пульса на крупных артериях, несколько позже – расширение зрачков без реакции на свет.). Перечисленные действия должны выполняться последовательно максимально быстро, т.к. создаваемое массажем сердца искусственное кровообращение обеспечивает лишь минимальный уровень кровотока.



Рис. 5. Место расположения рук при проведении наружного массажа сердца [4]

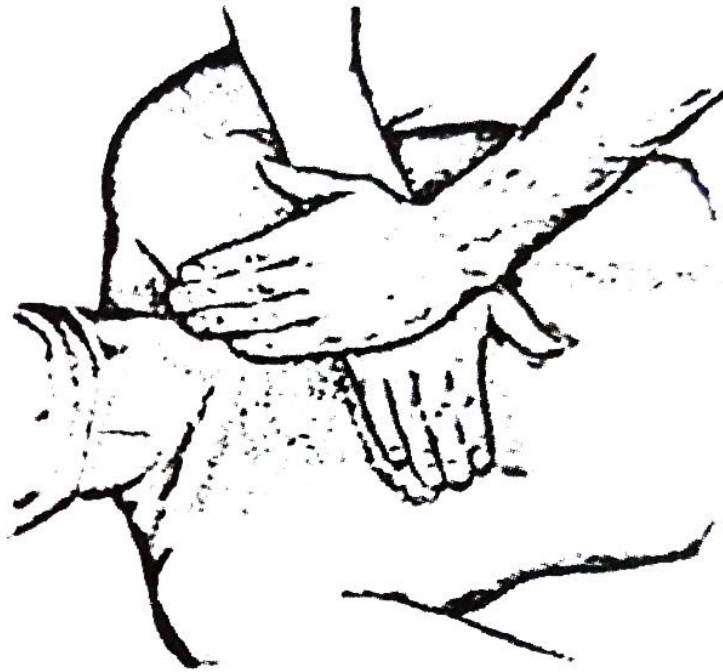


Рис. 6. Правильное расположение рук при проведении наружного массажа сердца (вид сверху) [4]

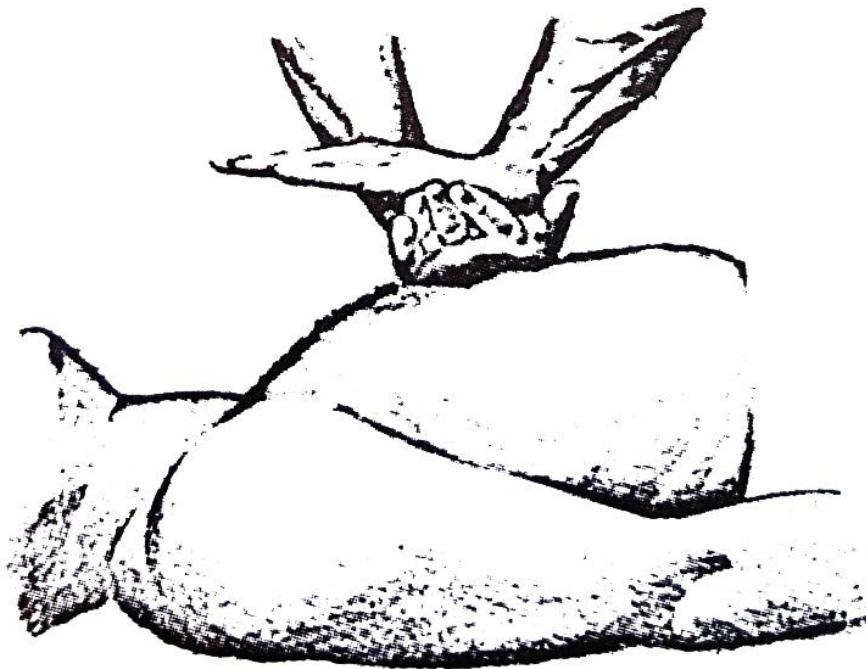


Рис. 7. Правильное расположение рук при проведении наружного массажа сердца (вид сбоку) [4]

Искусственная вентиляция лёгких (рис. 8-12)

1. «Рот-в-рот»:

- накрыть рот пострадавшего носовым платком (чистой тканью);
- встать сбоку от головы больного (удобнее справа от больного);
- положить ладонь одной руки на лоб пациента, большим и указательным пальцами плотно закрыть нос пострадавшего;
- другой рукой поддерживать шею пострадавшего снизу, полностью разгибая его голову;
- глубоко вдохнув, накрыть губы пациента губами, плотно сжимая нос пациента одной рукой или прижимая свою щеку к ноздрям пострадавшего;
- энергично вдохнуть воздух через рот пациента, добиваясь заметного на глаз расправления его грудной клетки (объём нагнетаемого воздуха важнее, чем ритм дыхания);
- после окончания искусственного вдоха освободить нос и рот пациента для обеспечения его пассивного выдоха;
- после 3-5 глубоких и быстрых раздуваний лёгких прощупать пульс.

2. В тех случаях, когда восстановление дыхания через рот по каким-либо причинам невозможно (проведение реанимации в воде, отсутствие герметичности между ртом пострадавшего и ртом реанимирующего, травма области рта и т.п.) или пострадавшему не удастся открыть рот, применяют способ ИВЛ «рот-в-нос» [3]:

- встать сбоку от головы больного;
- положить ладонь одной руки на лоб пациента, другой ладонью захватив подбородок, запрокинуть его голову, приподнять нижнюю челюсть и прижать её к верхней;
- пальцами руки, поддерживающей подбородок, прижать нижнюю губу больного к зубам для герметизации рта;

- глубоко вдохнув, накрыть нос пациента губами, создавая над носом купол;
- энергично вдуть воздух через ноздри пациента, добиваясь заметного на глаз расправления его грудной клетки (объём нагнетаемого воздуха важнее, чем ритм дыхания);
- после окончания искусственного вдоха освободить нос и рот пациента для обеспечения его пассивного выдоха;
- после 3 – 5 глубоких и быстрых раздуваний лёгких прощупать пульс.



Рис. 8. Искусственная вентиляция лёгких «рот-в-нос» [4]

3. Экспираторная ИВЛ с помощью мешка «Амбу»:

- реанимирующий находится с головной стороны пациента;
- наложить маску на рот и нос больного, плотно прижимая её к лицу одной рукой (носовую часть большим пальцем, лицевую - указательным);
- запрокинуть голову больного назад, третьим, четвёртым и пятым пальцами подтянуть подбородок пациента кверху;
- сдавить мешок до раздувания грудной клетки, после чего отпустить мешок, чтобы больной мог выдохнуть [3].

При проведении ИВЛ нагнетаемый воздух может попасть в желудок, что затрудняет расправление лёгких и провоцирует рвоту. Для удаления воздуха из желудка необходимо на короткое время прижать рукой эпигастральную область.

4. Для исключения непосредственного контакта с дыхательными путями больного проводят ИВЛ с использованием вспомогательных средств: «Рот – S-образная трубка (орофарингеальная)» и «рот – маска (ларингеальная маска)». Воздуховоды можно также использовать для облегчения ИВЛ мешком Амбу. При этом обеспечивается свободный доступ воздуха к дыхательным путям, однако запрокидывание головы остаётся очень важным элементом эффективности СЛР.

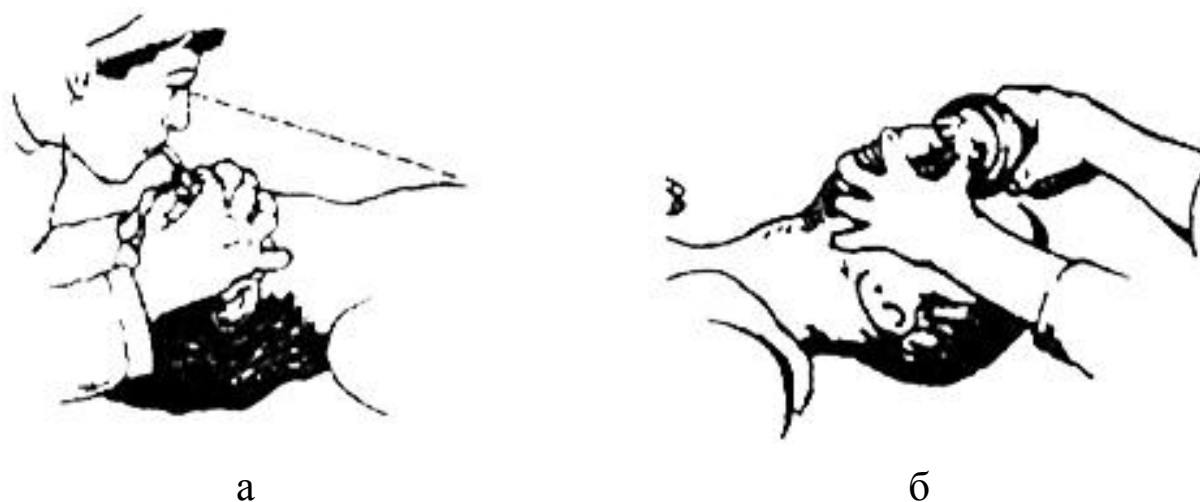


Рис. 9. Искусственная вентиляция лёгких: а – «рот-S-образная трубка», б – «мешок Амбу-маска-клапан» [4]




Рис. 10. Дополнительные приспособления для ИВЛ: назофарингеальная трубка [4]

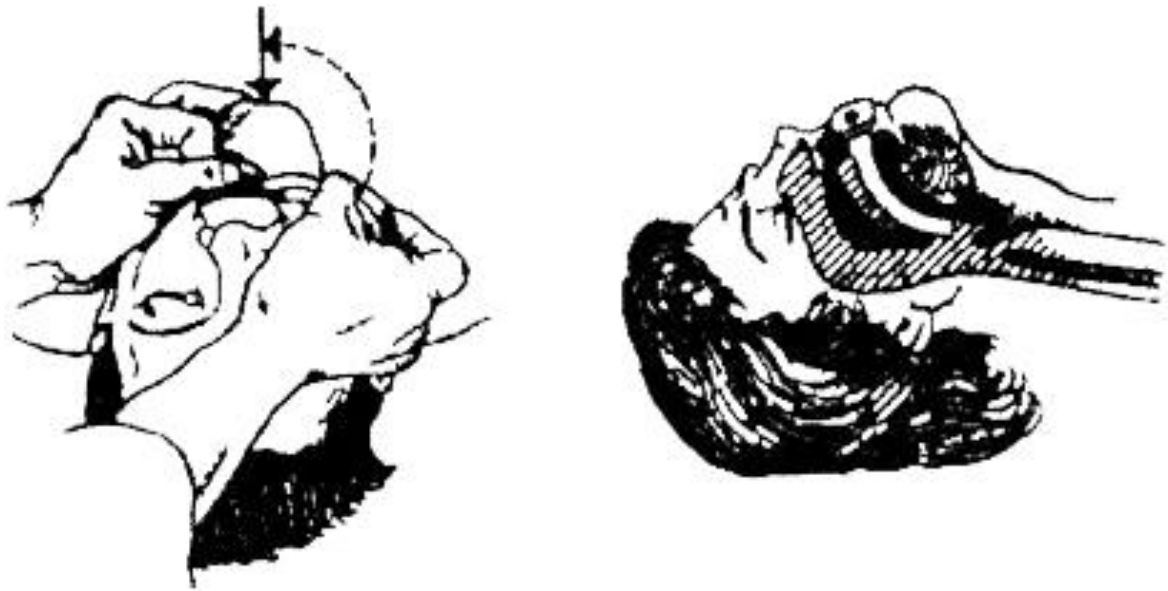


Рис. 11. Дополнительные приспособления для ИВЛ: орофарингеальная трубка [4]

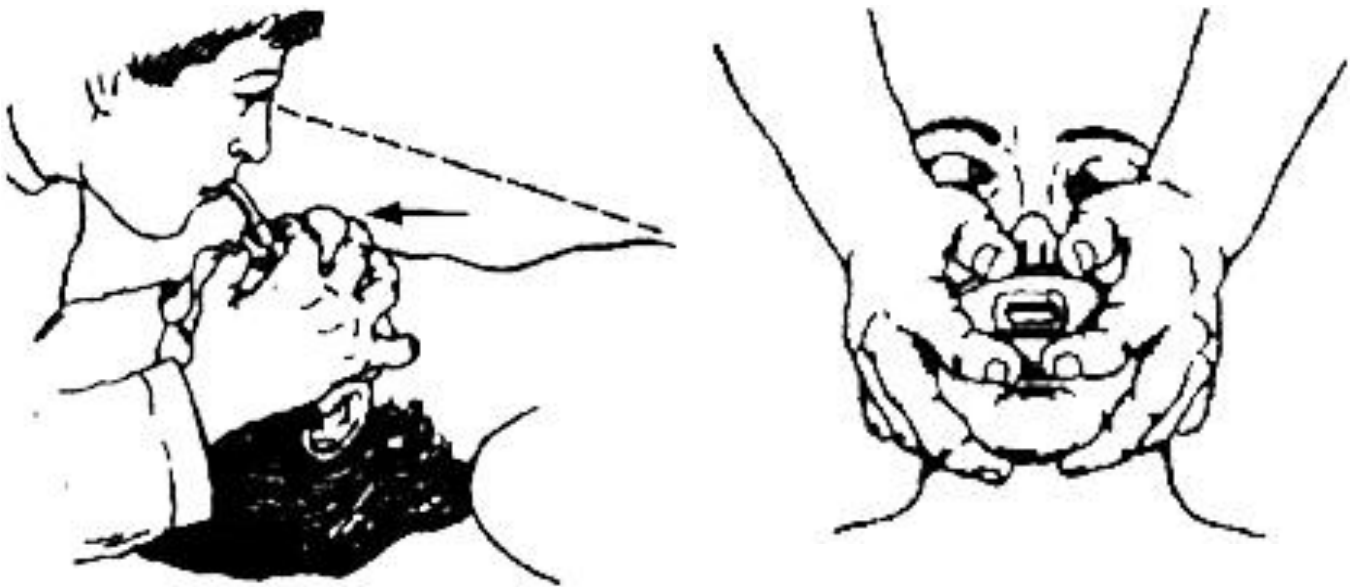

Рис. 12. Дополнительные приспособления для ИВЛ: S-образная трубка [4]

Таблица 3

Краткий обзор элементов качественной СЛР для лиц, проводящих основные мероприятия по поддержанию жизнедеятельности [2]

Элемент	Взрослые	Дети	Грудные дети
Безопасность места происшествия	Убедиться, что окружающая обстановка безопасна для реаниматоров и пострадавшего.		
Распознавание остановки сердца	<p>Проверить на наличие сознания.</p> <p>Не дышит или задыхается (т.е. дышит ненормально).</p> <p>Пульс отчётливо не определяется на протяжении 10 секунд (оценку дыхания и пульса можно проводить одновременно в течение менее 10 секунд).</p>		
Вызов бригады скорой медицинской помощи	<p>Если вы одни и у вас нет мобильного телефона, оставьте пострадавшего, чтобы вызвать бригаду скорой медицинской помощи и взять АНД до начала СЛР. В остальных случаях отправьте для этого кого-нибудь и сразу начните СЛР; используйте АНД как можно скорее</p>	<p>Остановка сердца при свидетелях: придерживайтесь показанных слева этапов для взрослых и детей.</p> <p>Остановка сердца без свидетелей: проведите СЛР в течение 2 минут.</p> <p>Оставьте пострадавшего, чтобы вызвать бригаду скорой медицинской помощи и взять АНД. Вернитесь к ребенку или грудному ребенку и продолжайте СЛР; используйте АНД как можно скорее</p>	
Соотношения «сжатия-вдохи» при отсутствии интубационной трубки	1 или 2 реаниматора 30:2	1 реаниматор 30:2 2 или более реаниматора 15:2	
Соотношения «сжатия-вдохи» при наличии интубационной трубки	<p>Продолжайте компрессионные сжатия грудной клетки с частотой 100-120/мин.</p> <p>Выполняйте 1 вдох каждые 6 секунд (10 вдохов/мин).</p>		
Частота компрессионных сжатий	100-120 в мин		

Продолжение таблицы 3

Элемент	Взрослые	Дети	Грудные дети
Глубина вдавливания	Не менее 2 дюймов (5 см)*	Не менее одной трети переднезаднего диаметра грудной клетки	Не менее одной трети переднезаднего диаметра грудной клетки
Наложение рук	2 руки на нижней половине грудины (одна рука лежит на другой)	2 руки или 1 рука (вариант для очень маленьких детей) на нижней половине грудины	1 реаниматор: 2 пальца в центре грудной клетки, сразу под сосковой линией. 2 реаниматора или более: руки охватывают тело, 2 больших пальца на центре грудной клетки сразу под сосковой линией
Расправление грудной клетки	Подождите полного расправления грудной клетки после каждого компрессионного сжатия; не опирайтесь на грудную клетку после каждого компрессионного сжатия		
Сведение к минимуму интервалов	Интервалы между компрессионными сжатиями грудной клетки не должны составлять более 10 секунд		

Примечания: *Глубина вдавливания не должна превышать 2,4 дюйма (6 см).

Сокращения: АНД — автоматический наружный дефибрилятор; СЛР — сердечно-лёгочная реанимация.

Дефибриляция (рис. 13)

Техника проведения электрической дефибриляции

1. Между электродами и кожей положить салфетки, смоченные в 0,9% растворе хлорида натрия.
2. Один электрод установить над зоной сердечной тупости, второй – под правой ключицей или под левой лопаткой (спинной электрод).

3. Исключить непосредственный контакт реаниматора с пациентом.
4. Набрать разряд 200 Дж (*наш опыт – мы набираем разряд сразу по максимуму*).
5. Электроды с силой прижать к грудной клетке.
6. Произвести разряд.
7. Если ФЖ сохраняется, немедленно повторить разряд с энергией 300 Дж.
8. При необходимости провести дефибрилляцию разрядом 360 Дж.
9. При неэффективности пп.1-8 – внутривенно ввести лидокаин 1,5 мг/кг или амиодарон 300 мг (быстро), затем 150 мг при необходимости, и через 1 мин повторить разряд 360 Дж.
10. При необходимости – повторить п.9.

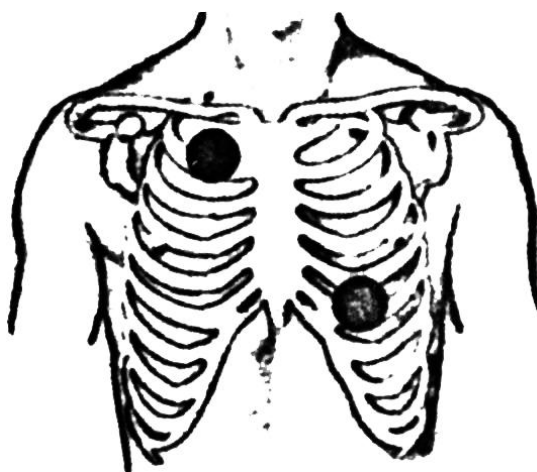


Рис. 13. Расположение электродов при дефибрилляции [4]

Если у взрослого пациента происходит остановка сердца, а дефибриллятор доступен немедленно, целесообразно как можно быстрее использовать дефибриллятор. В случае взрослых пациентов с остановкой сердца без свидетелей или если дефибриллятор недоступен немедленно, целесообразно начать СЛР, а в это время найти дефибриллятор и использовать его, если это показано, как только устройство будет готово к работе.

При асистолии дефибрилляция противопоказана!

В случае асистолии необходимо выполнить следующие действия:

1. Внутривенно вводите адреналин 0,1% 1 мл в 20 мл 0,9% раствора натрия хлорида каждые 3-5 минут с увеличением дозы до 3-5 мг при отсутствии эффекта; как только эффект достигнут, быстро уменьшить дозу.
2. Несмотря на введение адреналина, сохраняется стойкая асистолия – введите атропин 1 мг в/в, при необходимости повторяйте каждые 3-5 мин в той же дозе. При асистолии дефибрилляция противопоказана!
3. При неэффективности п.п. 9.2-9.3– экстренная ЭКС.

11. Объём и эффективность постреанимационной интенсивной терапии зависит от степени сердечных и дыхательных расстройств у пациента, а также изменений газового состава крови и кислотно-основного состояния.

Продолжайте реанимацию до появления аускультации тонов сердца и постоянного пульса хорошего наполнения.

Если нет признаков восстановления кровообращения – то СЛР проводится не менее 30 мин.

После возникновения спонтанного пульса необходимо продолжать ИВЛ до возникновения спонтанного дыхания.

Признаки эффективности СЛР:

- пульсация крупных артерий одновременно с ритмом непрямого массажа сердца;
- восстановление спонтанного пульса;
- исчезновение акроцианоза;

- сужение зрачков;
- восстановление спонтанного дыхания.

СЛР можно прекратить, если:

- по ходу проведения выяснилось, что СЛР не показана;
- наблюдается стойкая асистолия, не поддающаяся медикаментозному воздействию, или многократные эпизоды асистолии;
- при использовании всех доступных методов нет признаков эффективности СЛР в течение 30 мин.

СЛР можно не начинать:

- в терминальной стадии неизлечимого заболевания (если бесперспективность СЛР заранее зафиксирована документально);
- если с момента прекращения кровообращения прошло более 30 мин;
- при предварительно задокументированном отказе больного от СЛР.

2. НАРУШЕНИЯ РИТМА И ПРОВОДИМОСТИ*

Аритмия сердца – нарушение сердечной деятельности, проявляющееся отсутствием регулярного синусового ритма нормальной частоты и обусловленное нарушением функций автоматизма, возбудимости и (или) проводимости.

Причины (этиология):

- функциональные расстройства нервной системы (стрессы, неврозы) и нервно-рефлекторные факторы (заболевания ЖКТ, позвоночника);
- органические поражения центральной и/или вегетативной нервной системы (опухоли, травмы, ОНМК и т.д.);
- поражения миокарда (ОИМ, дистрофии, кардиосклероз, кардиомиопатии);
- нарушения электролитного баланса;
- гипоксия и гипоксемия;
- интоксикация, в том числе лекарственными препаратами (сердечные гликозиды, β -адреностимуляторы и т.д.).

Классификация нарушений ритма и проводимости (по В.Н.Орлову, 1983)

1. Аритмии, обусловленные нарушением функции автоматизма синусового узла
 - 1.1. Синусовая тахикардия.
 - 1.2. Синусовая брадикардия.
 - 1.3. Синусовая аритмия.
 - 1.4. Остановка синусового узла.
 - 1.5. Асистолия предсердий.

* В разделе приведены лишь те нарушения ритма и проводимости, которые сопровождаются выраженной клинической симптоматикой и требуют неотложной помощи.

- 1.6. Синдром слабости синусового узла.
- 2.. Эктопические комплексы или ритмы
 - 2.1. Пассивные комплексы или ритмы
 - 2.1.1. Предсердные.
 - 2.1.2. Из атриовентрикулярного соединения.
 - 2.1.3. Миграция суправентрикулярного водителя ритма.
 - 2.1.4. Из желудочков.
 - 2.1.5. Выскакивающие сокращения.
 - 2.2. Активные комплексы или ритмы
 - 2.2.1. Экстрасистолия:
 - а) предсердная;
 - б) из атриовентрикулярного соединения;
 - в) желудочковая.
 - 2.2.2. Парасистолия.
 - 2.2.3. Пароксизмальная и непароксизмальная тахикардия:
 - а) предсердная форма;
 - б) из атриовентрикулярного соединения;
 - в) желудочковая форма.
3. Мерцание и трепетание
 - 3.1. Мерцание предсердий.
 - 3.2. Трепетание предсердий.
 - 3.3. Трепетание и мерцание желудочков.
4. Нарушение функции проводимости
 - 4.1. Синоаурикулярная блокада.
 - 4.2. Внутривентрикулярная блокада.
 - 4.3. Атриовентрикулярная блокада.
 - 4.4. Нарушение внутривентрикулярной проводимости.
 - 4.5. Блокады ножек пучка Гиса и ветвей левой ножки.

Во всех случаях острого нарушения сердечного ритма показана экстренная госпитализация!

Ускоренный суправентрикулярный ритм [5]– учащение сердечных сокращений в состоянии покоя до 100 в минуту с расположением источника аритмии в предсердиях, устьях лёгочных или полых вен или в АВ-соединении.

Клинические проявления: редко вызывает неприятные ощущения у больных, но могут быть сердцебиение, чувство тяжести, иногда – боли в области сердца; чаще же протекает бессимптомно. I тон на верхушке усилен, возможны эмбриокардия (продолжительность систолы и диастолы одинакова, I тон сильнее II) и маятникообразный ритм (продолжительность систолы и диастолы одинакова, сила I и II тона почти одинакова).

ЭКГ-признаки:

- зубец P изменённой конфигурации перед желудочковым комплексом (в случае предсердного ритма или из устья вен) или P совпадает с QRS (ритм АВ-соединения);
- сохранённая конфигурация комплекса QRS;
- ЧСС 90–100 в 1 мин;
- укорочение интервала RR;
- возможна косовосходящая депрессия ST за счёт начальной части.

Лечение должно быть направлено на основное заболевание с дополнительным назначением β -адреноблокаторов, препаратов калия, блокаторов медленных кальциевых каналов (верапамил, дилтиазем), седативных препаратов. При неэффективности консервативной терапии – катетерная абляция источников аритмии.

Синусовая тахикардия [5] (рис. 14) – учащение сердечных сокращений более 100 в минуту в ответ на эмоциональную или физическую нагрузку; также может сопровождать интоксикацию, лихорадку, эксикоз*, любые варианты шоков, поражение собственно миокарда (ин-

* Термин «эксикоз» не относится к часто употребляемым; это состояние организма, являющее собой обезвоживание. В зависимости от того, имеется ли дефицит воды или электролитов, различают вододефицитный и соледефицитный эксикоз. Но чаще всего он бывает изотоническим, когда организм потерял эти

фаркт миокарда, миокардит), ТЭЛА и др. заболевания. Появление устойчивой синусовой тахикардии в покое или при минимальной активности (хроническая неадекватная синусовая тахикардия) может свидетельствовать о дисфункции вегетативной нервной системы. Для синусовой тахикардии характерно постепенное нарастание частоты сердечных сокращений и постепенное же восстановление синусового ритма.

Клинические проявления: редко вызывает неприятные ощущения у больных, но могут быть сердцебиение, чувство тяжести, иногда – боли в области сердца; чаще же носит бессимптомный характер.

ЭКГ-признаки:

- зубец Р неизменённой конфигурации перед желудочковым комплексом (в случае ритма > 150 в мин зубец Р может совпадать с ST предшествующего комплекса);
- сохранённая конфигурация комплекса QRS;
- ЧСС 100 и более в 1 мин;
- укорочение интервала RR;
- возможна косовосходящая депрессия ST за счёт начальной части.

Лечение должно быть направлено на исключение причины, вызывающей тахикардию и/или лечение основного заболевания. Возможно дополнительное назначение β -адреноблокаторов, препаратов калия, блокаторов медленных кальциевых каналов (верапамил, дилтиазем), ивабрадина, седативных препаратов. При неэффективности консервативной терапии – катетерная абляция источников аритмии.

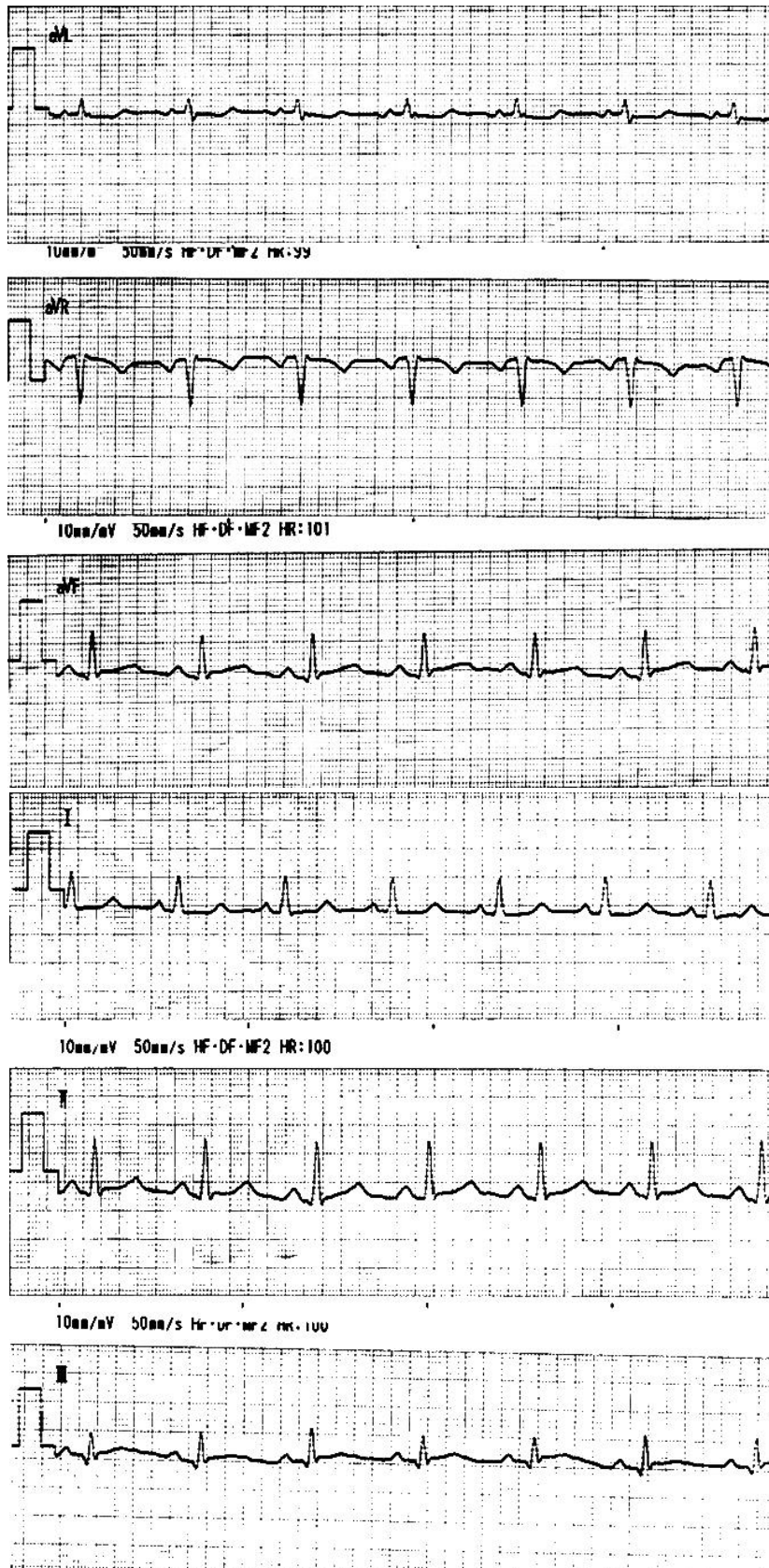


Рис. 14. Синусовая тахикардия, ЧСС ~100 в мин

Таблица 4

Дифференциальная диагностика наджелудочковых тахикардий [5]

Вид тахикардии	Р зубец	Соотношение интерв. PR/RR	Комплексы QRS	Другие признаки
Синусовая тахикардия	Идентичен Р зубцу синусового ритма	PR<RR	Нормальной конфигурации, регулярные	Постепенное начало и окончание аритмии
Сино-атриальная реципрокная тахикардия	Идентичен Р зубцу синусового ритма	PR<RR	Нормальной конфигурации, регулярные	Внезапное начало и прекращение приступов
Предсердная тахикардия	Отличен от Р зубца синусового ритма	Может меняться, зависит от степени АВ задержки	Нормальной конфигурации, регулярность зависит от кратности АВ-проведения	Увеличение кратности АВ-проведения после в/в введения АТФ или изоптина
АВУРТ: 1) типичная (slow-fast), 2) атипичная (fast-slow), 3) атипичная (slow-slow)	- обычно не видны - отр. Р в отв. II, III, aVF - отр. Р в отв. II, III, aVF	PR>RR, VA≤70 мс PR<RR PR=RR	Регулярные, нормальной конфигурации, часто в отв. V1 по типу rSr' Регулярные, нормальной конфигурации	Начало аритмии со «скачка» интервала PR - Начало аритмии со «скачка» интервала PR

Продолжение таблицы 4.

Вид тахикардии	Р зубец	Соотношение интерв. PR/PR	Комплексы QRS	Другие признаки
<p>Тахикардии при синдромах предвозбуждения:</p> <p>1) ПОРТ (п. Кента)</p> <p>2) ПАРТ (п.Кента)</p> <p>3) ПАРТ (п. Махайма)</p>	<p>- отр. Р в отв II, III, aVF</p> <p>- отр. Р в отв II, III, aVF</p> <p>- отр. Р в отв II, III, aVF</p>	<p>PR>RP, RP>70 мс</p> <p>PR<<RP</p> <p>PR<RP</p>	<p>- Регулярные, нормальной конфигурации</p> <p>- Расширен по типу макс. предвозбуждения желудочков</p> <p>- Расширен по типу БЛНПГ с отклонением ЭОС влево</p>	<p>Признаки предвозбуждения желудочков по ЭКГ на синусовом ритме (при манифестирующем пучке Кента)*. Эффект «концертно» при латентных п.Кента и п.Махайма при проведении «вагусных» проб, частой стимуляции предсердий.</p>
<p>Трепетание предсердий:</p> <p>1) типичное, частый вариант «против часовой стрелки»,</p> <p>2) типичное, редкий вариант «по часовой стрелке»,</p> <p>3) атипичное</p>	<p>- отр. волны f в отв. II, III, aVF</p> <p>- положит. волны f в отв. II, III и aVF</p> <p>- волнообразная предсердная активность</p>	<p>Не имеет диагностического значения</p>	<p>Нормальной конфигурации, регулярность зависит от кратности АВ-проведения</p>	<p>Может протекать как с одинаковой, так и с различной кратностью АВ-проведения. Увеличение кратности АВ-проведения после в/в введения АТФ или изоптина.</p>

Продолжение таблицы 4.

Вид тахикардии	Р зубец	Соотношение интерв. PR/PR	Комплексы QRS	Другие признаки
Фибрилляция предсердий	- нерегулярные волны f различной морфологии	Не имеет диагностического значения	Нормальной конфигурации, абсолютно нерегулярные	Всегда протекает с различной кратностью АВ-проведения

Обозначения к таблице: АВУРТ – атриовентрикулярная узловая реципрокная тахикардия, ПОРТ – пароксизмальная ортодромная реципрокная тахикардия, ПАРТ – пароксизмальная антидромная реципрокная тахикардия, БЛНПГ – блокада левой ножки пучка Гиса, ЭОС – электрическая ось сердца. *Проводящие пути сердца / предсердий представлены на рис.15.

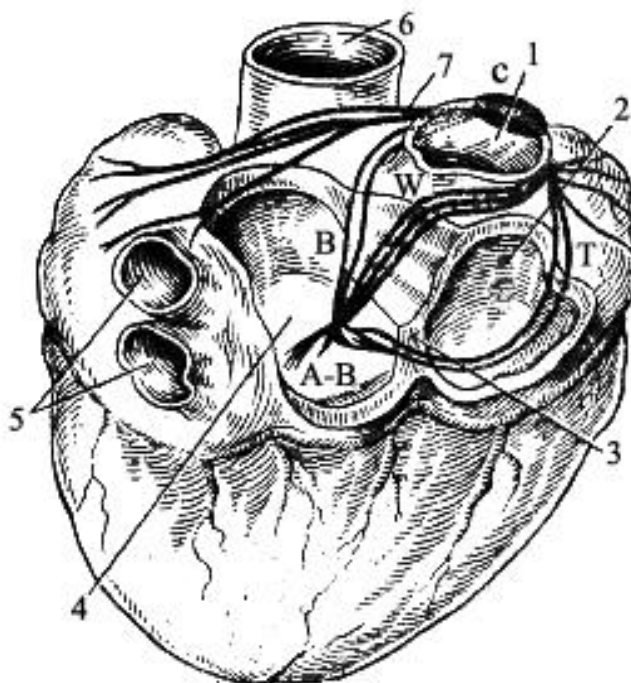


Рис. 15. Проводящие пути предсердий («Блокады сердца», В.Л. Дощичин). 1 – верхняя полая вена; 2 – полость правого предсердия; 3 – межпредсердная перегородка; 4 – полость левого предсердия; 5 – лёгочные вены; 6 – аорта; 7 – пучок Бахмана; С – синусовый узел; АВ – атриовентрикулярный узел; В – Передний межузловой (межпредсердный) тракт Bachman; W – Средний предсердный тракт Wenckebach; Т – Задний предсердный тракт Thorel

Пароксизмальная суправентрикулярная тахикардия (рис. 16) – внезапно начинающийся приступ сердцебиения, импульсы для которого исходят из наджелудочковых отделов (предсердий или атриовентрикулярного соединения). Продолжительность пароксизма от нескольких секунд до нескольких дней. Пароксизмы суправентрикулярной тахикардии (ПСТ) в основном обусловлены функциональными изменениями в организме, дисгормональными состояниями, рефлексными влияниями при заболеваниях органов брюшной полости и пр.; около 3% ПСТ развивается на фоне WPW-синдрома.

Клинические проявления. Приступ учащенного сердцебиения (140-220 в 1 мин) с отчётливым внезапным началом и отчётливым окончанием; возможно головокружение, шум в голове, чувство сжатия сердца. Пароксизм сопровождается проявлениями вегетативной дисфункции: потливостью, обильным мочеиспусканием в конце приступа, усилением перистальтики кишечника, небольшим повышением температуры тела. Приступ можно купировать с помощью так называемых вагусных проб (рефлекторная стимуляция блуждающего нерва угнетает проводимость миокарда предсердий и АВ-узла) – при отсутствии ОИМ!

ЭКГ – признаки:

- частота сердечных сокращений 160 – 250 в 1 мин;
- наличие зубца *P* (положительного или отрицательного) перед комплексом *QRS*;
- комплекс *QRS* не деформирован;
- возможно удлинение интервала *PQ*, зубец *P* приближен к зубцу *T*.

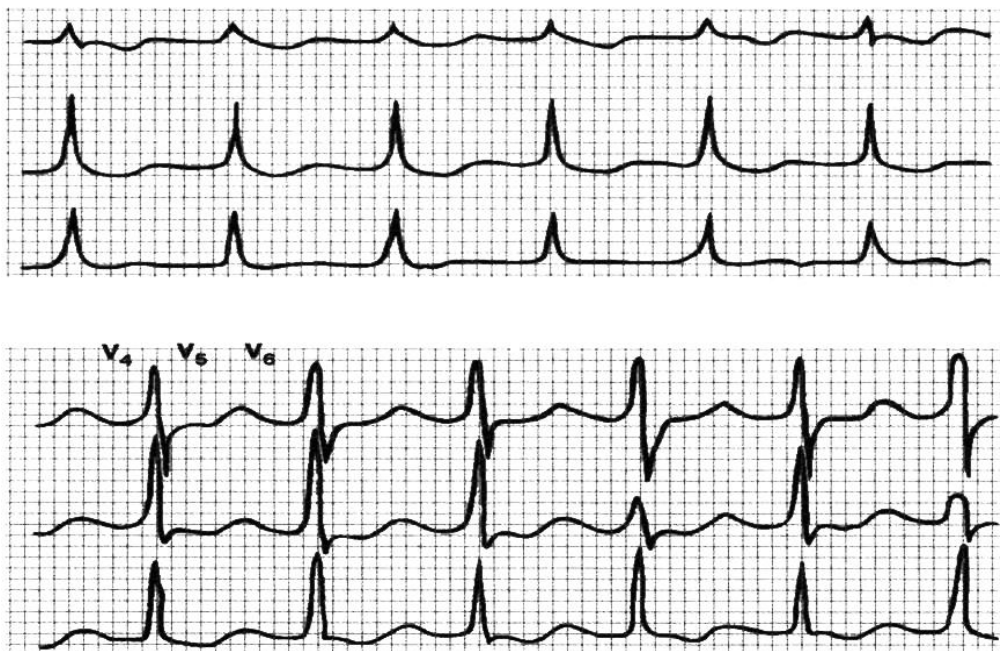


Рис. 16. Пароксизмальная наджелудочковая тахикардия

Лечение:

1. Вагусные пробы (массаж каротидного синуса, натуживание при зажатом носе и закрытой голосовой щели, попытка вдохнуть с замкнутой голосовой щелью, вызывание рвотного рефлекса и т.п.) – **противопоказаны** при ОИМ!
2. Верапамил 0,25% раствор 2-4 мл (5-10 мг) внутривенно струйно медленно, при необходимости – повторить через 10-15 мин – под контролем АД.
3. АТФ* 1% раствор 0,6 мл (6 мг) внутривенно струйно за 3-5 сек без предварительного разведения, при отсутствии эффекта через 2-5 мин – повторное введение 12 мг; при необходимости – повторить в той же дозе (12 мг).
4. Новокаинамид 10% раствор 5-10 мл (1000 мг) внутривенно со скоростью 50-100 мг/мин (при тенденции к гипотензии – в од-

* АТФ используется не только для купирования приступа, но и с диагностической целью: 1) синусовый ритм восстановился – у пациента реципрокная атриовентрикулярная тахикардия; 2) сердечные сокращения отсутствуют в течение 3-4 с и уменьшилась ЧСС – мерцательная аритмия или предсердная тахикардия; 3) сердечный ритм не изменился – желудочковая тахикардия.

- ном шприце с 0,25-0,5 мл 1% раствора мезатона или 0,1-0,2 мл 0,2% раствора адреналина).
5. Дигоксин 0,025% – 2 мл внутривенно струйно медленно в 10-20 мл 5(10, 20)% раствора глюкозы или 0,9% раствора хлорида натрия – **противопоказан при ОИМ!**
 6. Беталок 5 мг (5 мл) внутривенно капельно со скоростью 1-2 мг/мин – при отсутствии противопоказаний.
 7. Магния сульфат 25% раствор 5-10 мл внутривенно струйно в 10-20 мл 5(10, 20)% раствора глюкозы или 0,9% раствора хлорида натрия.
 8. Кордарон 5% – 6 мл (300 мг) внутривенно струйно в 10-20 мл 5(10, 20)% раствора глюкозы или 0,9% раствора хлорида натрия.
 9. При неэффективности медикаментозных методов (для купирования пароксизмов реципрокной предсердной или АВ-тахикардии) – ЧПЭС.

*При пароксизме суправентрикулярной тахикардии на фоне синдрома WPW сердечные гликозиды, β -адреноблокаторы, антагонисты кальция группы верапамила **противопоказаны!***

В случае развития аритмического шока показана электроимпульсная терапия.

При рецидивирующей форме ПСТ необходимо проведение электрофизиологического исследования с последующей аблацией дополнительных путей проведения импульса или очагов тахикардии.

Дозировки антиаритмических препаратов при регулярном приёме
внутри [5]

Класс препарата*	Название препарата	Средняя разовая доза (г)	Средняя суточная доза (г)	Максимальная суточная доза (г)
I-A	Хинидин	0,2 – 0,4	0,8 – 1,2	2,0
	Прокаинамид	0,5 – 1,0	2,0 – 4,0	6,0
	Дизопирамид	0,1 – 0,2	0,4 – 0,8	1,2
	Аймалин	0,05	0,15 – 0,3	0,4
I-B	Мексилетин	0,1 – 0,2	0,6 – 0,8	1,2
	Фенитоин	0,1	0,3 – 0,4	0,5
I-C	Этмозин	0,2	0,6 – 0,9	1,2
	Этацизин	0,05	0,15	0,3
	Пропафенон	0,15	0,45 – 0,9	1,2
	Аллапинин	0,025	0,075 – 0,125	0,3
II	Пропранолол **	0,01 – 0,02	0,04 – 0,08	0,12
	Атенолол **	0,0125 – 0,025	0,075 – 0,15	0,25
	Метопролол **	0,025 – 0,05	0,1 – 0,2	0,3
	Бисопролол **	0,0025 – 0,005	0,005 – 0,01	0,02
	Небивалол **	0,0025 – 0,005	0,005	0,01
III	Амиодарон	0,2	0,6 в течение 10–15 дней/ да- лее 0,2–0,4	1,2 в пери- од насыще- ния
	Дронедарон	0,4	0,8	0,8
	Соталол	0,04 – 0,16	0,16 – 0,32	0,64
IV	Верапамил	0,04 – 0,08	0,24 – 0,32	0,48
	Дилтиазем	0,06 – 0,1	0,18 – 0,3	0,34
Неклассифицированные препараты				
Сердечные гликозиды	Дигоксин	0,125 – 0,25 мг	0,125 – 0,75 мг	&
Ингибитор I _f тока СУ	Ивабрадин	0,0025 – 0,005	0,005 – 0,01	0,15

Примечания:

* – по классификации E. Vaughan-Williams в модификации D. Harrison;

** – дозы бета-блокаторов, используемые для лечения нарушений ритма сердца, обычно ниже применяемых в терапии коронарной недостаточности и артериальной гипертонии;

& – определяется по результатам оценки уровня концентрации препарата в крови;

СУ – синусовый узел.

Таблица 6

Дозировки и схемы применения антиаритмических препаратов при внутривенном введении [5, с дополнениями авторов]

Препараты *	Фармакологическая группа	Дозы, схемы **
Аденозин (АТФ)	Эндогенный нуклеозид, агонист аденозиновых рецепторов ультракороткого действия	3 мг в течение 2 сек., при необходимости — повторное введение через 2 мин. 6 мг в течение 2 сек., при необходимости — повторное введение через 2 мин. 12 мг в течение 2 сек
Амиодарон	Препарат III класса &	5 мг/кг в течение 15–20 мин. Далее капельное введение: 150 мг/10 мин., затем 360 мг/6 ч., 540 мг/18 ч. При необходимости в последующие сутки продолжать капельную инфузию со скоростью 0,5 мг/мин
Дигоксин	Сердечный гликозид	0,25–1 мг в/в струйно или капельно (дозу подбирают индивидуально)
Верапамил	Блокатор кальциевых каналов L-типа	5–10 мг в течение 5 мин
Лидокаин	Препарат I-B класса &	100–200 мг в течение 3–5 мин., при необходимости — последующее капельное введение 2 мг/мин
Магния сульфат	Ингибитор высвобождения кальция из саркоплазматического ретикулула	2–4 г медленно, под контролем АД. При отсутствии гипотонии, при необходимости доза может быть увеличена до 6–10 г

Продолжение *таблицы 6*

Препараты *	Фармакологическая группа	Дозы, схемы **
Ниферидил ***	Препарат III класса &	10 мкг/кг в течение 5 мин. При необходимости, повторные введения с интервалом 15 мин. (если длительность QT не превышает 500 мс) до купирования или до суммарной дозы 30 мкг/кг
Прокаинамид	Препарат I-A класса &	500–1000 мг в течение 15–20 мин под контролем АД
Пропафенон	Препарат I-C класса &	2 мг/кг в течение 15 мин
Пропранолол	β-адреноблокатор короткого действия	0,1 мг/кг в течение 10—15 мин под контролем АД
Соталол	Препарат III класса &, β-адреноблокатор	20–120 мг в течение 20 мин под контролем АД. При необходимости — повторное введение через 6 часов
Эсмолол	β-адреноблокатор ультракороткого действия	В/в инфузионно 0,5 мг/кг в течение 1 мин (нагрузочная доза), затем по 0,05 мг/кг/мин в течение 5 мин; при отсутствии эффекта каждые 5 мин повторяют нагрузочную дозу, а поддерживающую дозу увеличивают на 0,05 мг/кг/мин

Примечания:

* – Препараты систематизированы в алфавитном порядке.

** – Введение препаратов должно проводиться под контролем ЭКГ.

*** – Ниферидил должен применяться только в условиях палаты интенсивной терапии с последующим наблюдением больных в течение 24 часов.

& – по классификации E. Vaughan-Williams в модификации D. Harrison.

Экстрасистолия – преждевременное сокращение миокарда, обусловленное возникновением импульса из различных участков проводящей системы. Правильное чередование экстрасистол и нормальных сокращений называется *аллоритмией*: бигеминия – экстрасистола следует после каждого нормального сокращения, тригеминия – после каждых двух нормальных сокращений, квадригеминия – после каждых трёх нормальных сокращений и т.д.

Классификация

По этиологии:

- органические – возникают при органических заболеваниях сердца (ИБС, миокардиты и т.д.);
- функциональные – возникают на фоне вегетативных и психоэмоциональных нарушений.

По частоте регистрации:

- одиночные (единичные) – до 5 в 1 мин;
- частые (множественные) – более 5 в 1 мин;
- парные – подряд следуют две экстрасистолы;
- групповые – несколько экстрасистол следуют друг за другом.

По морфологии (форме):

- мономорфные – идентичные (одинаковые) по форме экстрасистолы в пределах одного электрокардиографического отведения;
- полиморфные – различающиеся по форме экстрасистолы в пределах одного отведения.

По уровню возникновения:

- монотопные – экстрасистолы с одинаковым интервалом сцепления (расстоянием от экстрасистолы до предэкстрасистолического комплекса);
- политопные – экстрасистолы с разными интервалами сцепления.

По времени возникновения:

- ранние – возникают в ранней диастоле после предшествующего сокращения («R на T»);
- поздние – возникают в конце диастолы, в момент регистрации очередного зубца P или PQ.

По источнику возникновения:

- предсердные;
- из AV-соединения;
- желудочковые.

Предсердная экстрасистолия (вариант наджелудочковой экстрасистолии – рис.17).

ЭКГ-признаки:

- преждевременное внеочередное появление *P-QRST*;
- наличие нормального или деформированного (отрицательного, двухфазного) зубца *P*;
- комплекс *QRS* не изменён;
- интервал *PQ* может быть нормальным, укороченным или удлинённым;
- неполная компенсаторная пауза (расстояние от предэкстрасистолического *R* до постэкстрасистолического *R* меньше двух нормальных интервалов *RR*).

Экстрасистолия из AV-соединения. *ЭКГ-признаки:*

- отсутствие зубца *P* или регистрация отрицательного *P* после комплекса *QRS*;
- комплекс *QRS* не изменён;
- неполная компенсаторная пауза.

Лечения требуют лишь прогностически опасные экстрасистолы: частые, парные, множественные, политопные и полиморфные.

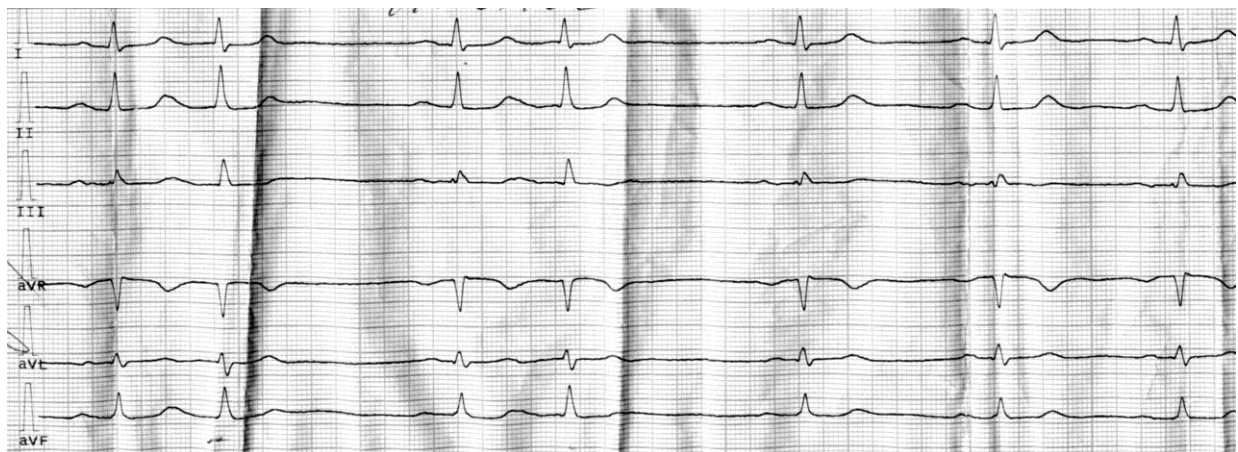


Рис. 17. Синусовый ритм, суправентрикулярная экстрасистолия (бигеминия, вид аллоритмии)

Лечение:

1. Верапамил 40 (80) мг х 3 раза в сутки *per os*, при большой частоте экстрасистол – изоптин 0,25% раствор 2-4 мл (5-10 мг) внутривенно струйно медленно под контролем АД.
2. β -адреноблокаторы (метопролол, бисопролол, небиволол, анаприлин – дозы *per os* представлены в таблице); при большой частоте и уровне АД > 120/60 и при отсутствии противопоказаний – беталок 5 мг (5 мл) внутривенно со скоростью 1-2 мг/мин, при необходимости можно повторить с интервалом 5 мин (максимальная доза 20 мг).
3. Препараты калия (противопоказаны при заболеваниях с гиперкалиемией и осторожно на фоне калийсберегающих мочегонных; хорошо бы знать содержание электролитов!).

Желудочковая экстрасистолия (рис. 18, 19)

Классификация желудочковой экстрасистолии (B.Lown, N.Wolf, 1971, 1983)

Класс I. Редкие одиночные монотопные (мономорфные) экстрасистолы – менее 30 за час.

IA – менее 1 экстрасистолы в минуту.

IB – более 1 экстрасистолы в минуту.

Класс II. Частые одиночные монотопные экстрасистолы – более 30 в час.

Класс III. Политопные желудочковые экстрасистолы.

Класс IV. Групповые («повторные») формы желудочковых аритмий.

IVA – парные (по 2 экстрасистолы сразу)

IVB – групповые («залповые», 3 – 5 экстрасистол подряд) и короткие эпизоды желудочковой тахикардии (6 и более экстрасистол подряд).

Класс V. Ранние желудочковые экстрасистолы типа «R на T».

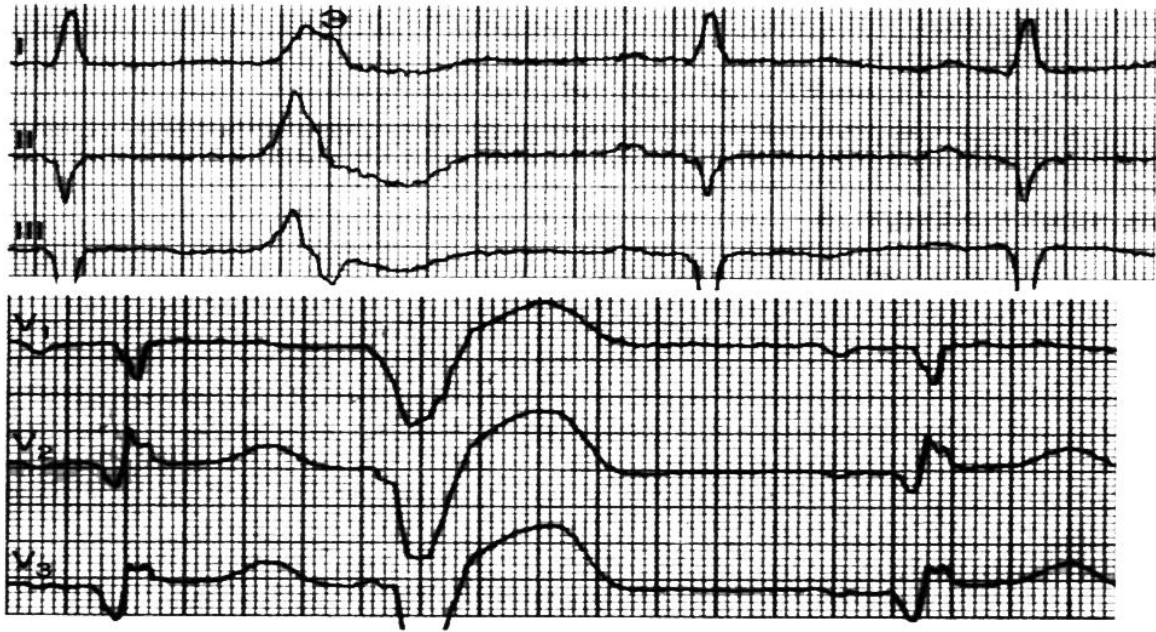


Рис. 18. Желудочковая экстрасистолия (Э - экстрасистола)

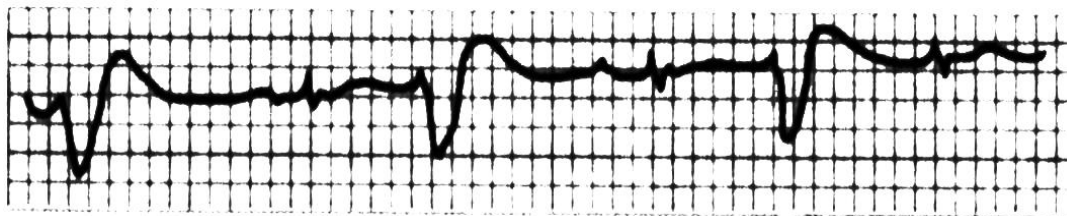


Рис. 19. Желудочковая бигеминия (каждое второе сокращение – экстрасистола)

Прогностическая классификация желудочковых аритмий (J.T. Bigger, 1983) [6]

- Безопасные аритмии – любые экстрасистолы и эпизоды неустойчивой желудочковой тахикардии, не вызывающие нарушений гемодинамики, у лиц без признаков органического поражения сердца.
- Потенциально опасные аритмии – желудочковые аритмии, не вызывающие нарушений гемодинамики, у лиц с органическим поражением сердца.

- Опасные для жизни аритмии («злокачественные аритмии») – эпизоды устойчивой желудочковой тахикардии, желудочковые аритмии, сопровождающиеся нарушениями гемодинамики или *фибрилляция желудочков*. У больных с опасными для жизни желудочковыми аритмиями, как правило, имеется выраженное органическое поражение сердца (или «электрическая болезнь сердца», например синдром удлинённого интервала Q–T, синдром Бругада).

Клинические проявления желудочковой экстрасистолии: ощущение усиленного толчка или «комка в горле», замирания и перебоев в области сердца, головокружение, кардиалгии; при физикальном обследовании – преждевременные сердечные тоны, преждевременная пульсовая волна с последующей паузой или «выпадение» очередной пульсовой волны.

ЭКГ-признаки:

- преждевременный желудочковый комплекс без предшествующего зубца *P*;
- комплекс *QRS* деформирован, уширен, расщеплён;
- полная компенсаторная пауза (расстояние от предэкстрасистолического *R* до постэкстрасистолического *R* равно двум нормальным интервалам *RR*).

Лечения требуют лишь прогностически опасные экстрасистолы: ранние («R на T»), частые, любые экстрасистолы в остром периоде ОИМ, парные, множественные, политопные и полиморфные (т.е. II – V градаций по В.Лоуи); очень частые, как правило, групповые экстрасистолы, вызывающие нарушения гемодинамики; сопровождающиеся выраженной субъективной непереносимостью; экстрасистолия в сочетании с ухудшением показателей функционального

состояния миокарда и структурных изменений (снижение фракции выброса, дилатация левого желудочка) [6].

Лечение:

1. Препарат выбора – лидокаин 2% раствор 4-6 мл (80-120 мг) внутривенно струйно медленно, затем 2-3 мл (40-60 мг) внутривенно капельно в 0,9% растворе хлорида натрия со скоростью 2 мг/мин (препарат аритмогенен!).
2. Кордарон 5% 3-6 мл (150-300 мг) внутривенно струйно с последующей инфузией, максимальная суточная доза 1200 мг.
3. Ритмилен (дизопирамид) 1% раствор 5-10 мл (50-100 мг) внутривенно струйно.
4. Новокаиномид 10% раствор 5-10 мл (500-1000 мг) внутривенно струйно медленно.

Препараты I класса (этмозин, ритмилен, новокаиномид, аймалин, мекситил) противопоказаны при органическом поражении сердца (ИБС, острый инфаркт миокарда, дилатация полостей, снижение сократительной способности, гипертрофия миокарда, ХСН и пр.).

Парасистолия – одновременное существование двух (реже – нескольких) независимых друг от друга водителей ритма, каждый из которых вызывает возбуждение предсердий, желудочков или всего сердца. Один из водителей ритма обычно расположен в синусовом узле, а другой – эктопический – чаще находится в одном из желудочков, причём оба защищены от импульсов друг друга. Эктопический водитель ритма постоянно генерирует импульсы с определённой частотой (от 20 до 400 в 1 мин).

Клинические проявления – см. «Клинические проявления экстрасистолии».

Для диагностики парасистолии необходима длительная ЭКГ с измерением расстояния между отдельными эктопическими комплексами.

ЭКГ – признаки:

- регистрируются два независимых друг от друга ритма (синусовый и эктопический);
- эктопический ритм напоминает по форме желудочковые экстрасистолы;
- эктопический ритм (парасистолы) не связан с синусовым, т.е. отсутствует постоянный, фиксированный интервал сцепления (расстояние между нормальным синусовым комплексом и парасистолой);
- межэктопический интервал кратен наименьшему расстоянию между двумя эктопическими комплексами
-

Лечение – см. «Лечение желудочковой экстрасистолии».

Пароксизмальная желудочковая тахикардия (рис. 20) – внезапно начинающийся приступ сердцебиения, импульсы для которого исходят из желудочков. Продолжительность пароксизма от нескольких секунд до нескольких дней. Пароксизмальная желудочковая тахикардия (ПЖТ) в основном обусловлена органическими поражениями миокарда (например, ОИМ – рис.21 а, б).

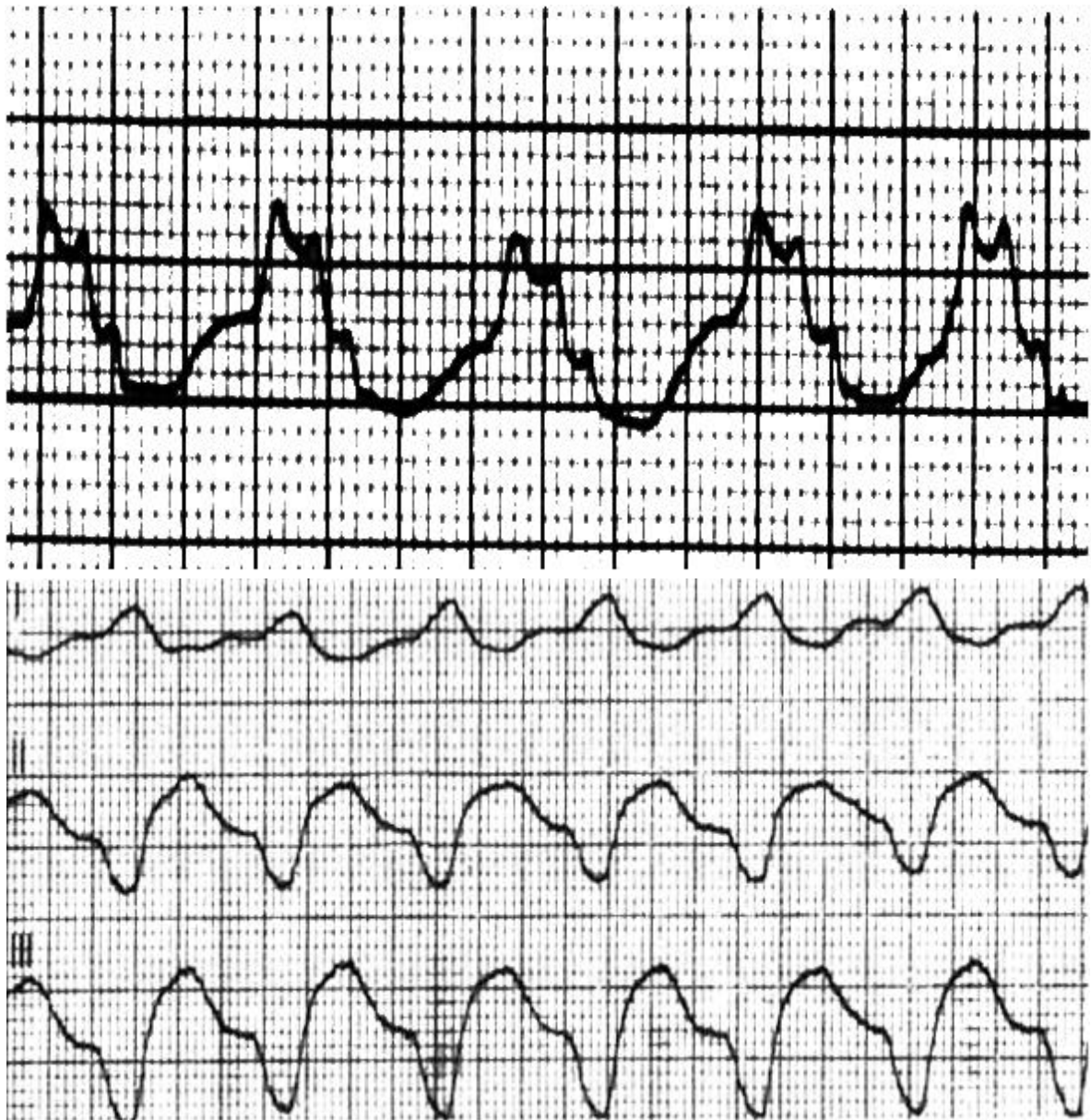


Рис. 20. Пароксизмальная желудочковая тахикардия

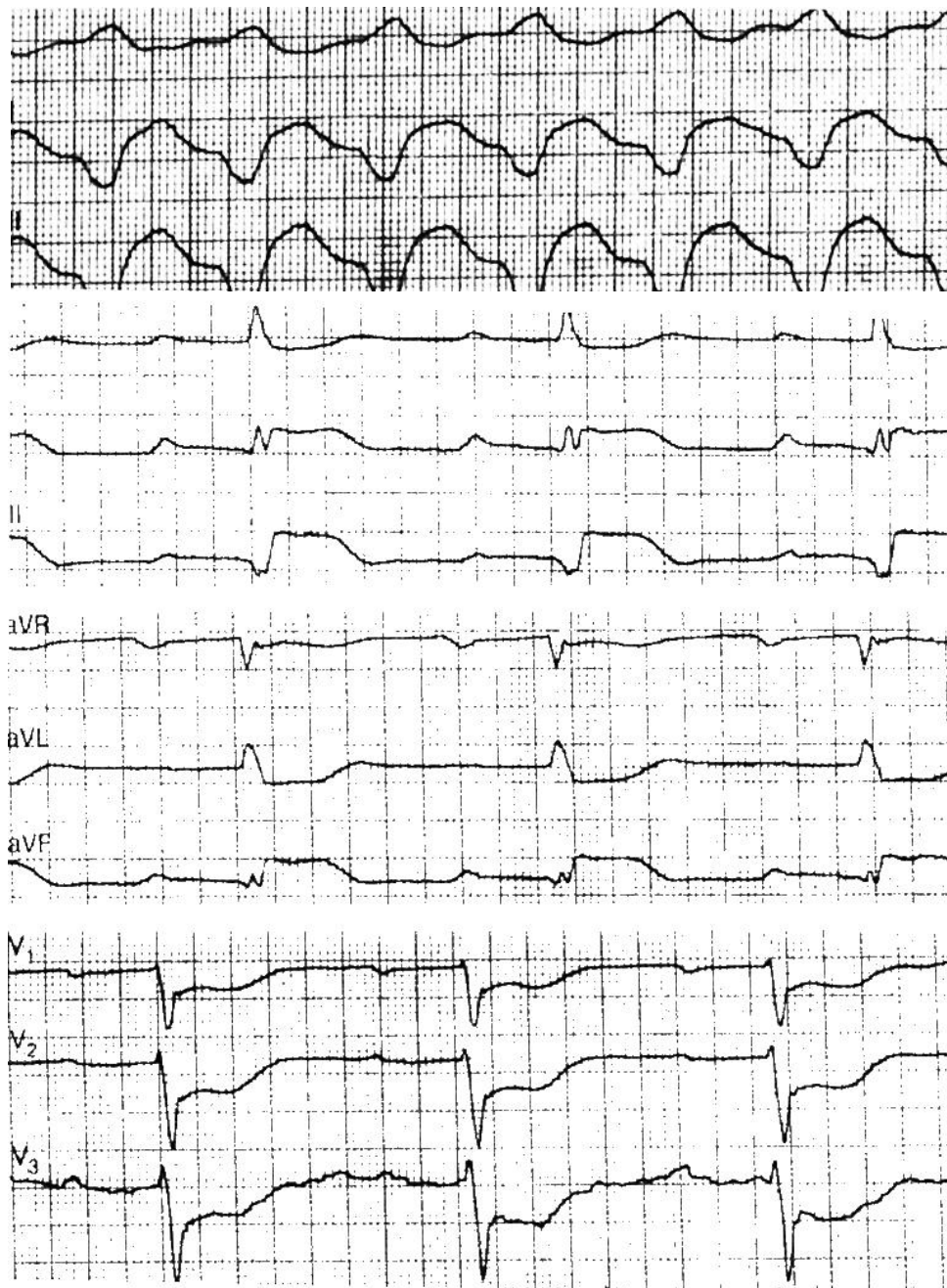


Рис. 21. ЭКГ больного В. После купирования пароксизма желудочковой тахикардии (лидокаин, амиодарон, ЭИТ) : а) проявилась картина острейшей стадии нижнего инфаркта миокарда (подъём сегмента ST в отведениях II,III, aVF), б) осложнённого AV-блокадой I степени (удлинение интервала P-Q)

Клинические проявления: приступ учащенного сердцебиения (140-220 в 1 мин) с отчётливым внезапным началом и отчётливым окончанием; возможно головокружение, шум в голове, чувство сжа-

тия сердца. ПЖТ сопровождается прогрессивным снижением АД, вплоть до развития аритмического шока; нередко переходит в трепетание и мерцание желудочков, приводя к летальному исходу.

ЭКГ – признаки:

- частота сердечных сокращений 140 – 220 в 1 мин;
- стабильно укороченное расстояние $R - R$;
- комплекс QRS деформирован и расширен – более 0,12 с (напоминает блокаду ножки пучка Гиса);
- дискордантное расположение сегмента ST и зубца T относительно комплекса QRS ;
- отсутствие зубца P или атриовентрикулярная диссоциация (диссоциация в деятельности желудочков и предсердий);
- наличие «сливных» сокращений (QRS имеет промежуточный вид между синусовыми сокращениями и деформированными эктопическими комплексами).

Лечение:

1. При ЖТ, сопровождающейся аритмическим шоком, показано незамедлительное проведение электроимпульсной терапии (150-360 Дж; это - рекомендации, мы же сторонники полного заряда). В случае неэффективности 2-3 первых разрядов – амиодарон 300 мг болюсом, затем повторные разряды ЭИТ [5] (повторных разрядов не нужно бояться; по нашим данным миокард от разрядов не страдает!).
2. Лидокаин 2% раствор 4-6 мл (80-120 мг) внутривенно струйно, затем 2-3 мл (40-60 мг) внутривенно капельно в 0,9% растворе хлорида натрия (или каждые 8-10 мин внутривенно медленно) до наступления эффекта или до достижения общей дозы 4 мг/кг, или внутривенно капельно 1-3 мг/мин.
3. Этмозин 2,5% раствор 2-4 мл (50-100 мг) или этацизин 2,5% раствор 2 мл (50 мг) внутривенно струйно медленно в 10-20 мл 0,9% раствора хлорида натрия.

4. Амиодарон 5% раствор 6-10 мл (300-500 мг или 5 мг/кг) внутривенно струйно медленно в 10-20 мл 0,9% раствора хлорида натрия, а затем до общей дозы 900-1200 мг/сут.
5. Новокаиномид 10% раствор 10 мл (1000 мг) внутривенно струйно медленно в 10-20 мл 0,9% раствора хлорида натрия под контролем АД.
6. Ритмилен 1% раствор 10 мл (100 мг) внутривенно струйно медленно в 10-20 мл 0,9% раствора хлорида натрия.
7. При неэффективности медикаментозного лечения – ЭИТ* с предварительной премедикацией.
8. При неэффективности ЭИТ и медикаментозных методов лечения – ЧПЭС. Высока опасность фибрилляции желудочков!

После купирования пароксизма профилактически необходимо назначение наиболее эффективного антиаритмического препарата.

Рекомендуемая энергия первого разряда:

- наджелудочковые тахикардии и трепетание предсердий – 50 Дж;
- мерцание предсердий и желудочковая тахикардия – 100 Дж;
- полиморфная желудочковая тахикардия и фибрилляция желудочков – 200 Дж.

* **Примечание.** ЭИТ (кардиоверсия) – синхронизированное с сердечным циклом использование разряда электрического дефибриллятора. Применяется для восстановления синусового ритма при желудочковых и наджелудочковых тахиаритмиях. Проведение ЭИТ требует того же оснащения, что и СЛР. Перед проведением ЭИТ всем пациентам, находящимся в сознании, необходимо полноценное обезболивание.

Показания для ЭИТ [7]:

- 1) трепетание-мерцание желудочков;
- 2) желудочковая пароксизмальная тахикардия;
- 3) трепетание предсердий 1:1 (ЧСС > 200 в 1 мин);

- 4) ухудшение гемодинамики при рефрактерных к антиаритмической терапии наджелудочковой пароксизмальной тахикардии, тахисистолической формы мерцания-трепетания предсердий.

Противопоказания для ЭИТ [7]:

- 1) застойная сердечная недостаточность;
- 2) кардиомегалия;
- 3) самостоятельно или с помощью антиаритмической терапии купирующиеся частые кратковременные приступы пароксизмальной тахикардии и мерцательной аритмии;
- 4) постоянная форма мерцательной аритмии;
- 5) рецидивирующая в ранние сроки после купирования мерцательная аритмия;
- 6) синдром Фредерика;
- 7) интоксикация сердечными гликозидами;
- 8) тромбоэмболия в анамнезе.

Противопоказаний для ЭИТ при критическом состоянии больного не существует!

Осложнения ЭИТ [7]:

- 1) тромбоэмболия (1-2%);
- 2) отёк лёгких;
- 3) артериальная гипотензия, коллапс;
- 4) фибрилляция желудочков (0,4%);
- 5) асистолия;
- 6) не требующие лечения и купирующиеся самостоятельно нарушения ритма (синусовая брадикардия, миграция водителя ритма, синусовая аритмия, редкая монотонная экстрасистолия, медленные эктопические ритмы);
- 7) транзиторные смещения *ST* и инверсия *T*.

Фибрилляция предсердий (ФП) (рис. 22) – частое (350 – 600 в 1 мин) и хаотичное асинхронное сокращение отдельных групп мышеч-

ных волокон предсердий. В связи с изменчивостью предсердно-желудочкового проведения желудочки сокращаются аритмично.

Классификация.

По этиологии [8]:

- Идиопатическая ФП развивается у пациентов до 60 лет без клинических или ЭхоКГ признаков сердечно-лёгочного заболевания
- Вторичная ФП возникает во время ОИМ, операций на сердце, при перикардите, миокардите, гипертиреозе, ТЭЛА, пневмонии, WPW-синдроме, заболеваниях клапанов сердца, ИБС, ГКМП, РКМП, усилении тонуса симпатического или парасимпатического отделов вегетативной нервной системы и др.

По характеру течения [8]:

- впервые выявленная;
- пароксизмальная (приступы со спонтанной, медикаментозной или электрической кардиоверсией в первые 7 суток);
- персистирующая (продолжительностью более 7 дней, требует медикаментозной или электрической кардиоверсии);
- длительно персистирующая (продолжительностью до 1 года и более, синусовый ритм восстановлен и поддерживается аблацией или постоянным приёмом антиаритмических препаратов);
- постоянная (существует длительное время, все попытки кардиоверсии безуспешны).

По частоте сокращения желудочков:

- брадисистолическая (менее 50 в 1 мин);
- нормосистолическая (60 – 90 в 1 мин);
- тахисистолическая (более 90 в 1 мин).

По амплитуде волн f:

- крупноволнистая – больше 1 мм (более характерна для пароксизмальной формы, а также для больных с пороками клапанного аппарата);
- мелковолнистая – волны f не видны на ЭКГ (более характерна для постоянной формы ФП, атеросклеротического кардиосклероза).

Клинические проявления: сердцебиение, слабость, головокружение, одышка, усиливающаяся при физической нагрузке, кардиалгии; тоны сердца аритмичны, беспорядочны, звучность I тона изменчива; пульс аритмичный, наполнение пульса изменчиво, определяется дефицит пульса (число сердечных сокращений не совпадает с частотой пульса, т.е. часть сердечных сокращений не проводится на периферические сосуды). Может протекать бессимптомно или манифестировать тромбоэмболическими осложнениями и нарастанием ХСН.

ЭКГ-признаки:

- отсутствие зубца P ;
- нерегулярные волны f разной формы, амплитуды и длительности (лучше видны в отведениях II, III, aVF , V_1 - V_2);
- аритмичные сокращения желудочков (разные $R - R$ интервалы).

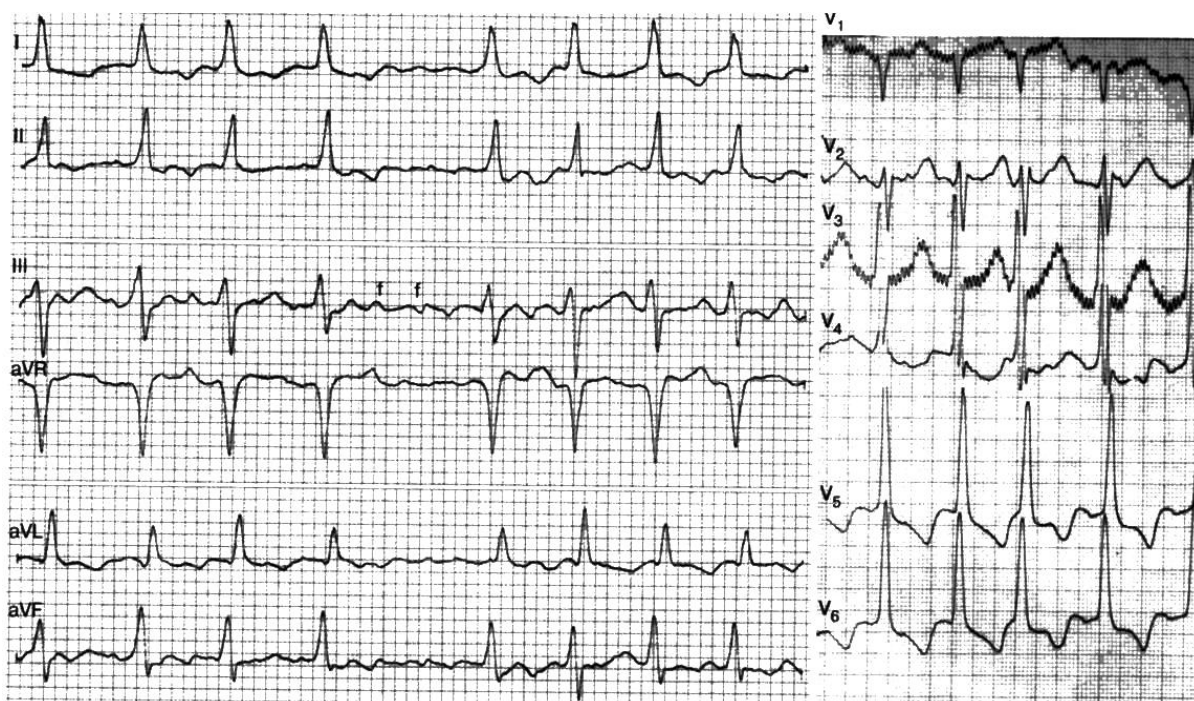


Рис. 22. Фибрилляция предсердий: волны f – неритмичные сокращения желудочков

Лечение. Основные цели лечения ФП [8]:

1. профилактика тромбоэмболических осложнений;
2. облегчение симптомов;
3. оптимальное лечение сопутствующих сердечно-сосудистых заболеваний;
4. контроль частоты сердечных сокращений;
5. коррекция нарушения ритма.

Профилактика тромбоэмболических осложнений

Рекомендации по антикоагуляции до и после кардиоверсии [8]

Рекомендации	Класс	Уровень
Пациентам с продолжительностью ФП ≥ 48 часов или неизвестной давностью ФП рекомендуются пероральные антикоагулянты (например, антагонист витамина К (варфарин) с достижением МНО 2-3 или дабигатран при неклапанной ФП) в течение ≥ 4 недель после кардиоверсии вне зависимости от способа восстановления синусового ритма (электрическая, пероральная или в/в лекарственная кардиоверсия).	I	B
Если у больного с ФП нарушена гемодинамика и требуется немедленная кардиоверсия, рекомендуется использовать гепарин (нефракционированный внутривенно болюсом + инфузия или низкомолекулярный в дозах, применяемых для лечения венозных тромбозов).	I	C
Если длительность приступа ФП составляет ≥ 48 часов или неизвестна, после неотложной кардиоверсии рекомендуется назначить пероральные антикоагулянты по крайней мере на 4 недели (также как и после плановой кардиоверсии).	I	B
Пациентам с длительностью приступа ФП ≤ 48 часов и высоким риском инсульта до и после кардиоверсии рекомендуется внутривенное введение нефракционированного или низкомолекулярного гепарина в дозах, применяемых для лечения венозных тромбозов, а затем длительная терапия антагонистами витамина К (варфарином) с целевым МНО 2,0-3,0.	I	B
Если длительность приступа ФП составляет ≥ 48 часов или неизвестна, лечение пероральными антикоагулянтами следует продолжать, по крайней мере, 4 недели после плановой кардиоверсии.	I	B
У больных с высоким риском инсульта терапию пероральными антикоагулянтами рекомендуется продолжать длительное (неопределённо долгое) время.	I	B
Альтернативой длительной антикоагуляции перед кардиоверсией служит исключение наличия тромба в левом предсердии и его ушке с помощью чреспищеводной эхокардиографии на фоне предварительно созданного терапевтического уровня антикоагуляции (например, с помощью гепарина в дозах, применяемых для лечения венозных тромбозов).	I	B

Продолжение таблицы 7

Рекомендации	Класс	Уровень
При отсутствии тромба в левом предсердии и его ушке по результатам чреспищеводной эхокардиографии необходимо немедленно провести кардиоверсию на фоне продолжающегося использования гепарина. Одновременно необходимо назначить антагонисты витамина К (варфарин) и отменить гепарин при достижении целевых значений МНО. Пероральные антикоагулянты следует продолжать, по меньшей мере, в течение 4 недель после кардиоверсии.	I	B
Если при чреспищеводной эхокардиографии выявлен тромб, в течение, по меньшей мере, 3 недель рекомендуется проводить лечение антагонистом витамина К (варфарином) с целевым МНО 2,0-3,0 и затем повторить чреспищеводную эхокардиографию, чтобы убедиться в растворении тромба. По мнению Российских экспертов у больных с низким риском кровотечений, при отсутствии почечной недостаточности в качестве антикоагулянта может быть также использован низкомолекулярный гепарин в дозе для лечения венозных тромбозов (эноксапарин под кожу живота в дозе 1 мг/кг 2 раза в сутки).	I	C
При кардиоверсии у пациентов с трепетанием предсердий рекомендуемая схема антикоагуляции аналогична таковой у больных с ФП.	I	C
У больных с факторами риска инсульта терапию пероральными антикоагулянтами следует продолжать пожизненно, даже в случае стойкого сохранения синусового ритма после кардиоверсии.	IIa	B
Если при повторной чреспищеводной эхокардиографии выявлено растворение тромба, следует провести кардиоверсию и продолжить приём пероральных антикоагулянтов в течение 4 недель или пожизненно (при наличии факторов риска).	IIa	C
Если по данным повторной чреспищеводной эхокардиографии сохраняется тромб, можно рассмотреть вопрос об альтернативной стратегии лечения (контроль частоты сердечных сокращений).	Ib	C

Продолжение *таблицы 7*

Рекомендации	Класс	Уровень
Если длительность ФП составляет <48 ч и у больного отсутствуют факторы риска тромбоэмболических осложнений, до и после кардиоверсии могут быть использованы внутривенное введение нефракционированного гепарина или подкожные инъекции низкомолекулярного гепарина в дозах, рекомендуемых для лечения венозных тромбозов. В подобных случаях пероральная антикоагуляция после восстановления синусового ритма не требуется.	Ib	C

Примечания:

- а. Применение гепарина возможно только при отсутствии противопоказаний в дозе 70 ед/кг (до 5000 ед) внутривенно струйно, а далее капельно по 12-18 ед/кг/час (до 1000 ед/ч) в течение 1-2 суток, добиваясь стабильного увеличения АЧТВ в 1,5-2 раза по сравнению с его исходным значением;
- б. затем – оценка риска тромбоэмболических осложнений и, по необходимости, подбор антикоагулянтной терапии *per os*: варфарин 2,5-10 мг/сут под контролем МНО или новые пероральные антикоагулянты (дабигатран 110-150 мг 2 раза в день, ривароксабан 15-20 мг 1 раз в день или апиксабан 2,5-5 мг 2 раза в день); целевое МНО* 2,0-3,0. Подбор дозы препарата должен быть осторожным и тщательным из-за опасности кровотечений;
- в. пациентам 60 лет и старше с факторами риска тромбоэмболий (СН, ФВ ЛЖ < 0,35 и АГ в анамнезе), сопутствующими заболеваниями (сахарный диабет, ИБС, тиреотоксикоз, ревматический порок сердца, болезни почек) или наличием тромба предсердия – непрямыми антикоагулянтами *per os*, целевое МНО* 2,0-3,5.

* МНО – Международное нормализованное отношение – показатель, оценивающий результаты протромбинового теста и определяемый по формуле: $MNO = \frac{PO}{MICH}$, где ПО – протромбиновое отношение, ПВ – протромбиновое время, МИЧ – Международный индекс чувствительности, $PO = \frac{PВ\ пациента}{PВ\ контрольной\ нормальной\ плазмы}$.

Таблица 8

Рекомендации по применению антитромбоцитарных препаратов для профилактики тромбоэмболических осложнений у больных с неклапанной фибрилляцией предсердий [8]

Рекомендации	Класс	Уровень	Источник
Если пациенты отказываются принимать любые пероральные антикоагулянты (как антагонисты витамина К, так и новые пероральные антикоагулянты), следует рассмотреть использование антиагрегантов: сочетание ацетилсалициловой кислоты в дозе 75-100 мг с клопидогрелом в дозе 75 мг ежедневно (при низком риске кровотечения) или – что менее эффективно – монотерапию ацетилсалициловой кислотой в дозе 75-325 мг ежедневно.	IIa	B	98, 101, 104, 145
У большинства больных с 1 баллом по шкале CHA ₂ DS ₂ -VASc следует рассматривать применение пероральных антикоагулянтов, а не ацетилсалициловой кислоты. При выборе препарата следует учитывать риск кровотечений, возможность длительно безопасно поддерживать терапевтический уровень антикоагуляции (адекватно контролировать МНО) и предпочтения пациента.	IIa	A	33, 44
У больных имеющих 0 баллов по шкале CHA ₂ DS ₂ -VASc (в основном в возрасте <65 лет с изолированной ФП без факторов риска инсульта) предпочтительнее отказаться от антитромботической терапии, чем использовать ацетилсалициловую кислоту.	IIa	B	21, 36, 82
Комбинация ацетилсалициловой кислоты в суточной дозе 75-100 мг и клопидогрела 75 мг в сутки должна быть рассмотрена (при условии низкого риска кровотечений) как вариант профилактики инсульта в случаях, когда больные по тем или иным причинам не могут использовать пероральные антикоагулянты.	IIa	B	21, 26, 51, 109
Перед назначением любого антитромботического препарата (пероральных антикоагулянтов или ацетилсалициловой кислоты) необходимо оценить риск кровотечений. Риск кровотечений при применении ацетилсалициловой кислоты и антагонистов витамина К следует считать одинаковым, особенно у пожилых пациентов.	IIa	A	18, 21, 23, 24, 26, 35

Таблица 9

Оценка развития инсульта и системных тромбоэмболий у больных с ФП без поражения клапанов сердца по шкале CHA₂DS₂-VASc [8]

(а) Факторы риска инсульта и тромбоэмболий у больных с ФП без поражения клапанов сердца		
«Большие» факторы риска		«Клинически значимые не - большие» факторы риска
Инсульты, ТИА или системная тромбоэмболия в анамнезе; Возраст ≥ 75 лет		Сердечная недостаточность или умеренная или выраженная систолическая дисфункция ЛЖ (например, фракция выброса $\leq 40\%$); Артериальная гипертензия; Сахарный диабет; Женский пол; Возраст 65-74 года; Сосудистое заболевание ^b
(б) Расчёт индекса риска в баллах (CHA₂DS₂-VASc)		
Фактор риска		Баллы
Сердечная недостаточность/ систолическая дисфункция ЛЖ		1
Артериальная гипертензия		1
Возраст ≥ 75 лет		2
Сахарный диабет		1
Инсульт/транзиторная ишемическая атака/системная тромбоэмболия		2
Заболевание сосудов ^b		1
Возраст 65-74 года		1
Женский пол		1
Максимальное значение		9
(в) Индекс CHA₂DS₂-VASc и скорректированная частота инсульта		
Индекс CHA₂DS₂-VASc	Число больных (n=7329)	Частота инсульта, % в год ^c
0	1	0%
1	422	1,3%
2	1230	2,2%
3	1730	3,2%
4	1718	4,0%
5	1159	6,7%
6	679	9,8%
7	294	9,6%
8	82	6,7%
9	14	15,2%

Примечания: ^a – прежде всего стеноз или протезы клапанов сердца; ^b – инфаркт миокарда в анамнезе, заболевание периферических артерий, атеросклеротическая бляшка в аорте; ^c – на основании исследований. Фактическая частота ин-

сульта в современных когортных исследованиях может отличаться от расчётных показателей; фракция выброса ЛЖ рассчитывается на основании результатов эхокардиографии, радионуклеидной вентрикулографии, катеризации сердца, магнитно-резонансной томографии и др.

Таблица 10

Шкала оценки риска кровотечений HAS-BLED [8]

Буква*	Клиническая характеристика ^a	Число баллов
H	Артериальная гипертония	1
A	Нарушение функции печени или почек (по 1 баллу)	1 или 2
S	Инсульт	1
B	Кровотечение	1
L	Лабильное МНО	1
E	Возраст >65 лет	1
D	Приём некоторых лекарств или алкоголя (по 1 баллу)	1 или 2
		Максимум 9 баллов

Примечания: * – первые буквы английских слов; ^a – артериальная гипертония – систолическое АД >160 мм рт ст.; нарушение функции почек – диализ, трансплантация почки или сывороточный креатинин ≥ 200 мкмоль/л; нарушение функции печени – хроническое заболевание печени (например, цирроз) или биохимические признаки серьёзного поражения печени (например, уровень билирубина по крайней мере в 2 раза выше верхней границы нормы в сочетании с повышением активности АСТ/АЛТ/щёлочной фосфатазы более чем в 3 раза по сравнению с верхней границей нормы и т.д.); кровотечение – кровотечение в анамнезе и/или предрасположенность к кровотечению, например, геморрагический диатез, анемия и т.д.; лабильное МНО – нестабильное/высокое МНО или недостаточный срок хранения МНО в целевом диапазоне (например, < 60% времени), лекарства/алкоголь – сопутствующий приём лекарств, таких как антитромбоцитарные препараты, нестероидные противовоспалительные средства, или злоупотребление алкоголем

Многочисленные клинические исследования убедительно подтвердили высокую эффективность антитромботической терапии в профилактике осложнений неклапанной ФП, в том числе кардиоэмболического инсульта [8].

Перед назначением НПОАК у больного с ФП необходимо оценить соотношение пользы (табл. 9) и риска (табл. 10) от назначения антикоагулянтной терапии, а затем выбрать конкретный антикоагулянт, основываясь на имеющихся показаниях к его применению, а также с учётом предпочтений пациента (табл. 7, 8). При выборе НПОАК важно учитывать клиническое состояние пациента, приём сопутствующих медикаментозных препаратов, некоторые из которых не могут быть использованы из-за неблагоприятного взаимодействия с НПОАК (табл. 11). Нерешён вопрос о возможности применения новых пероральных антикоагулянтов у очень пожилых пациентов с многочисленными сопутствующими заболеваниями, принимающих различные лекарственные средства, плохо соблюдающих режим лечения, а также у больных с тяжёлой почечной недостаточностью (т.к. подобные больные не включались в исследования с НПОАК). Данных, указывающих на преимущества одного НПОАК над другим нет, так как препараты напрямую не сравнивались. Тем не менее, некоторые особенности каждого из трёх новых антикоагулянтов, а также их эффективность в сравнении с варфарином следует учитывать при выборе оптимального для конкретного больного антикоагулянта [8].

Таблица 11

Рекомендации по применению новых пероральных антикоагулянтов для профилактики тромбоземболических осложнений у больных с неклапанной фибрилляцией предсердий [8]

Рекомендации	Класс*	Уровень**
По сравнению с варфарином, дабигатрана эксилат и ривароксабан обладают большим удобством применения, не менее эффективны, чем варфарин, в предупреждении инсульта и тромбоземболических осложнений, способствуют снижению риска геморрагического инсульта и внутренних кровотечений и, как минимум, сопоставимы с варфарином по частоте крупных кровотечений.	I	A

Продолжение *таблицы 11*

Рекомендации	Класс*	Уровень**
<p>Если пациенту с ФП рекомендуется приём пероральных антикоагулянтов, но антагонисты витамина К в подобранной дозе (МНО 2-3) нельзя использовать из-за трудностей поддержания терапевтического уровня антикоагуляции, побочных эффектов антагонистов витамина К или невозможности контролировать МНО, рекомендуется один из новых пероральных антикоагулянтов:</p> <ul style="list-style-type: none"> - прямой ингибитор тромбина (дабигатран); или - пероральный ингибитор фактора Ха (например, ривароксабан или апиксабан). 	I	B
<p>Дабигатрана этексилат может использоваться как альтернативный варфарину антикоагулянт для профилактики инсульта и артериальных тромбозов /тромбоэмболий у больных с ФП и дополнительными факторами риска этих осложнений при условии отсутствия гемодинамически значимых пороков или протезов клапанов сердца, тяжёлой почечной недостаточности (клиренс креатинина <30 мл/мин), заболеваний печени со снижением образования факторов свёртывания крови, а также инсульта в предшествующие 14 дней или инсульта с большим очагом поражения в предшествующие 6 месяцев. При выборе дозировки дабигатрана следует учитывать, что доза 150 мг 2 раза в день предпочтительнее дозы 110 мг 2 раза в день: она эффективнее варфарина в отношении снижения риска инсульта и артериальных осложнений при одинаковом риске крупных кровотечений, а доза 110 мг 2 раза в день сравнима по эффективности с варфарином, но безопаснее в отношении риска крупных кровотечений. При выборе дозировки дабигатрана этексилата следует учитывать, что доза 110 мг 2 раза в сутки рекомендуется в следующих ситуациях:</p> <ul style="list-style-type: none"> - пожилые пациенты, возраст ≥ 80 лет; - одновременный приём препаратов, вступающих в лекарственное взаимодействие (например, верапамила, амиодарона); - высокий риск кровотечения (количество баллов по шкале HAS-BLED ≥ 3); - умеренная почечная недостаточность (клиренс креатинина 30-49 мл/мин). 	IIa	B

Продолжение *таблицы 11*

Рекомендации	Класс*	Уровень**
<p>Ривароксабан может использоваться как альтернативный варфарину антикоагулянт для профилактики инсульта и артериальных тромбозов у больных с ФП и дополнительными факторами риска этих осложнений при условии отсутствия гемодинамически значимого митрального стеноза или протезов клапана сердца, тяжёлой почечной недостаточности (клиренс креатинина <15 мл/мин), заболеваний печени со снижением образования факторов свёртывания крови, а также инвалидизирующего инсульта в ближайшие 3 мес., не инвалидизирующего инсульта в ближайшие 2 нед. или транзиторной ишемической атаки в ближайшие 3 суток. По сравнению с варфарином при применении ривароксабана отмечается меньшая частота геморрагического инсульта и внутричерепных кровотечений при сопоставимом риске крупных кровотечений.</p> <p>В случаях, когда рассматривается применение ривароксабана, у большинства больных доза 20 мг ежедневно предпочтительнее дозы 15 мг ежедневно. Доза 15 мг ежедневно рекомендуется в следующих ситуациях:</p> <ul style="list-style-type: none"> - высокий риск кровотечения (количество баллов по шкале HAS-BLED\geq3; - умеренная почечная недостаточность (клиренс креатинина 30-49 мл/мин). 	IIa	B
<p>Апиксабан может использоваться как альтернативный варфарину антикоагулянт для профилактики инсульта и артериальных тромбозов у больных ФП и дополнительными факторами риска этих осложнений при условии отсутствия гемодинамически значимого митрального стеноза или протезов клапана сердца, тяжёлой почечной недостаточности (клиренс креатинина <15 мл/мин), заболеваний печени со снижением образования факторов свёртывания крови, а также геморрагического инсульта в анамнезе или ишемического инсульта в ближайшую неделю. По сравнению с варфарином при применении апиксабана отмечается меньшая частота геморрагического инсульта, внутричерепных кровотечений, крупных кровотечений и отмечается снижение риска смерти.</p> <p>В случаях, когда рассматривается применение апиксабана, у большинства больных доза 5 мг 2 раза в день предпочтительнее дозы 2,5 мг 2 раза в день. Доза 2,5 мг 2 раза в день рекомендуется в следующих ситуациях:</p> <ul style="list-style-type: none"> - высокий риск кровотечения (количество баллов по шкале HAS-BLED\geq3; - умеренная почечная недостаточность (клиренс креатинина 30-49 мл/мин). 	IIa	B

Продолжение *таблицы 11*

Рекомендации	Класс*	Уро- вень**
При назначении любого нового перорального антикоагулянта рекомендуется исходная оценка функции почек (по величине клиренса креатинина). В дальнейшем клиренс креатинина на фоне терапии новым пероральным антикоагулянтом следует определять ежегодно, а у пациентов с умеренной почечной недостаточностью 2-3 раза в год.	IIa	B
Новые пероральные антикоагулянты не рекомендуются больным с тяжёлой почечной недостаточностью (клиренс креатинина ниже 30 мл/мин для дабигатрана этексилата и ниже 15 мл/мин для ривароксабана и апиксабана).	III	A

Доказательная медицина (ДМ) не является новой наукой, а представляет собой новую технологию сбора, анализа и интерпретации научной информации. ДМ – это использование результатов лучших клинических исследований для выбора лечения конкретного больного, это интеграция лучших научных доказательств с клиническим опытом и ожиданиями пациентов. Доказательная сила рекомендаций оценивается в соответствии с их классом и уровнем доказательств.

***Классы рекомендаций:**

Класс I. Доказательства и/или общее согласие, что данные методы диагностики/лечения – благоприятные, полезные и эффективные.

Класс II. Доказательства противоречивы и/или имеются противоположные мнения относительно полезности/эффективности лечения.

Класс II-а. Большинство доказательств/мнений в пользу полезности/эффективности.

Класс II-б. Полезность/эффективность не имеют достаточных доказательств/определенного мнения.

Класс III. Доказательства и/или общее согласие свидетельствует о том, что лечение не является полезным/эффективным и в некоторых случаях может быть вредным.

****Уровни доказательств:**

Уровень А. Доказательства основаны на данных многих рандомизированных клинических исследований или метаанализов.

Уровень Б. Доказательства основаны на данных одного рандомизированного клинического исследования или многих нерандомизированных исследований.

Уровень С. Согласованные мнения экспертов и/или немногочисленные исследования, ретроспективные исследования, регистры.

Самый высокий уровень рекомендаций – I, A.

Таблица 12

Лекарственные взаимодействия и выбор дозы НПОАК [8]

Препарат	Дабигатрана этексилат	Ривароксабан	Апиксабан
Аторвастатин	+18% ^а	Не влияет ^а	Данных нет ^а
Дигоксин	Не влияет ^а	Не влияет ^а	Данных нет ^а
Верапамил	+12-180% ^б	Минимальный эффект (использовать с осторожностью при клиренсе креатинина 15-50 мл/мин) ^а	Данных нет ^а
Дилтиазем	Не влияет ^а	Минимальный эффект (использовать с осторожностью при клиренсе креатинина 15-50 мл/мин) ^а	+40% ^б
Хинидин	+50% ^б	+50% ^б	Данных нет ^а
Амиодарон	+12-60% ^б	Минимальный эффект (использовать с осторожностью при клиренсе креатинина 15-50 мл/мин) ^а	Данных нет ^а
Дронедарон	+70-100% ^г	Данных нет ^а	Данных нет ^а
Кетоконазол, Итраконазол, Вориконазол	+140-150% ^г	До +160% ^г	+100% ^г
Флоконазол	Данных нет ^а	+42% (при систематическом применении) ^б	Данных нет ^а
Циклоспорин Такролимус	Данных нет (фармакокинетические предположения) ^б	^б	Данных нет ^а
Кларитромицин, Эритромицин	+15-20% ^б	+50% ^б	Данных нет ^а
Ингибиторы протеаз (ритонавир)	Данных нет (фармакокинетические предположения) ^б	До +153% ^г	Значительное увеличение ^б
Римфампицин, Карбамазепин, Фенитоин, Фенобарбитал	-66% ^г	До -50% ^б	-54% ^г

Продолжение *таблицы 12*

Препарат	Дабигатрана этексилат	Ривароксабан	Апиксабан
Антациды Блокаторы протонной помпы, H ₂ рецепторов)	-12-30% ^a	Не влияет ^a	Данных нет ^a

Примечание: ^a – изменение дозы не требуется; ^b – применение противопоказано; ^b – рекомендуется снижение дозы (дабигатран со 150 мг x 2 раза в день до 110 мг x 2 раза в день, для ривароксабана с 20 мг x 1 раз в день, для апиксабана с 5 мг x 2 раза в день до 2,5 мг x 2 раза в день); ^r – возможно снижение дозы, если имеются такие дополнительные факторы риска кровотечений, как нарушение функции почек, возраст старше 75 лет, вес ниже 60 кг.

В качестве немедикаментозного метода профилактики кардиоэмболических осложнений может рассматриваться хирургическая резекция или окклюзия ушка левого предсердия, однако в настоящее время недостаточно данных об эффективности и безопасности этого метода [8].

Кардиоверсия. Контроль ритма.

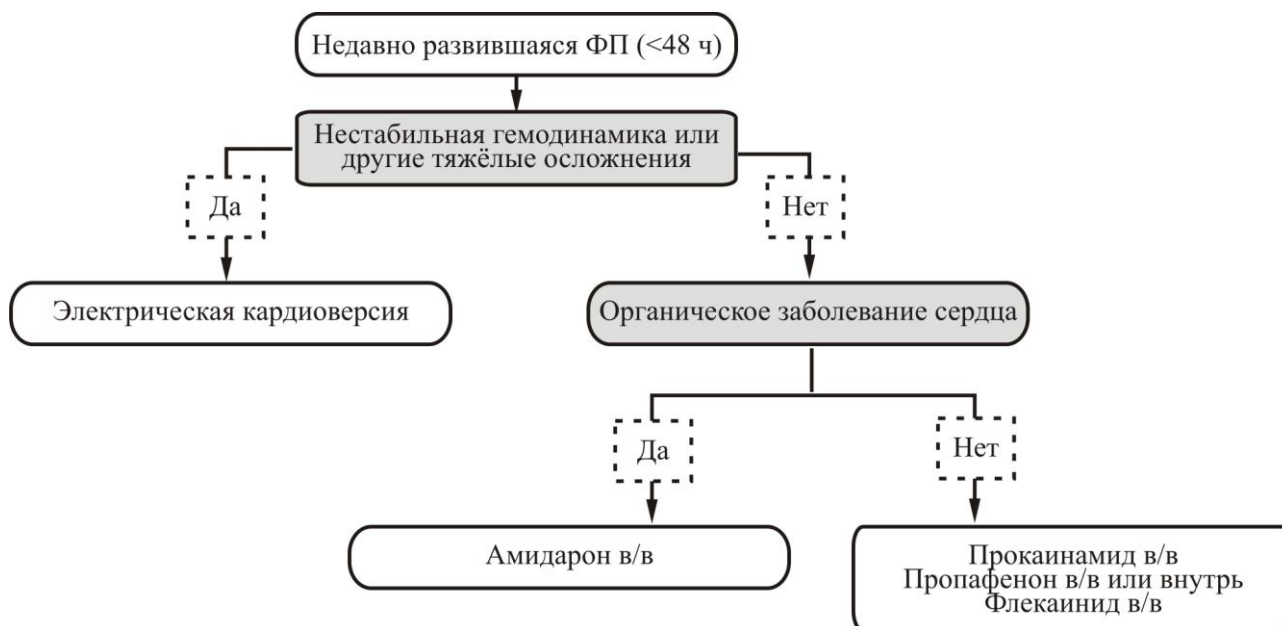


Рис. 23. Электрическая и медикаментозная кардиоверсия у больных с недавно развившейся фибрилляцией предсердий на

догоспитальном этапе (антиаритмические препараты указаны в алфавитном порядке) [8]

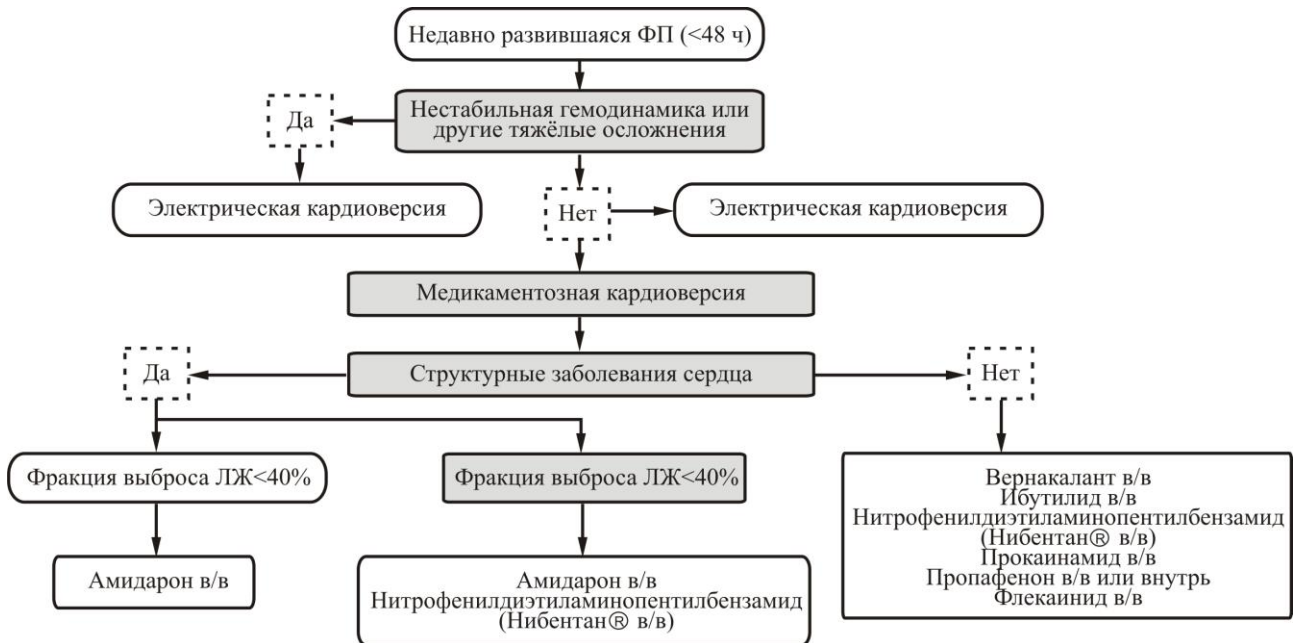

Рис. 24. Электрическая и медикаментозная кардиоверсия у больных с недавно развившейся фибрилляцией предсердий в условиях стационара (антиаритмические препараты перечислены в алфавитном порядке) [8]

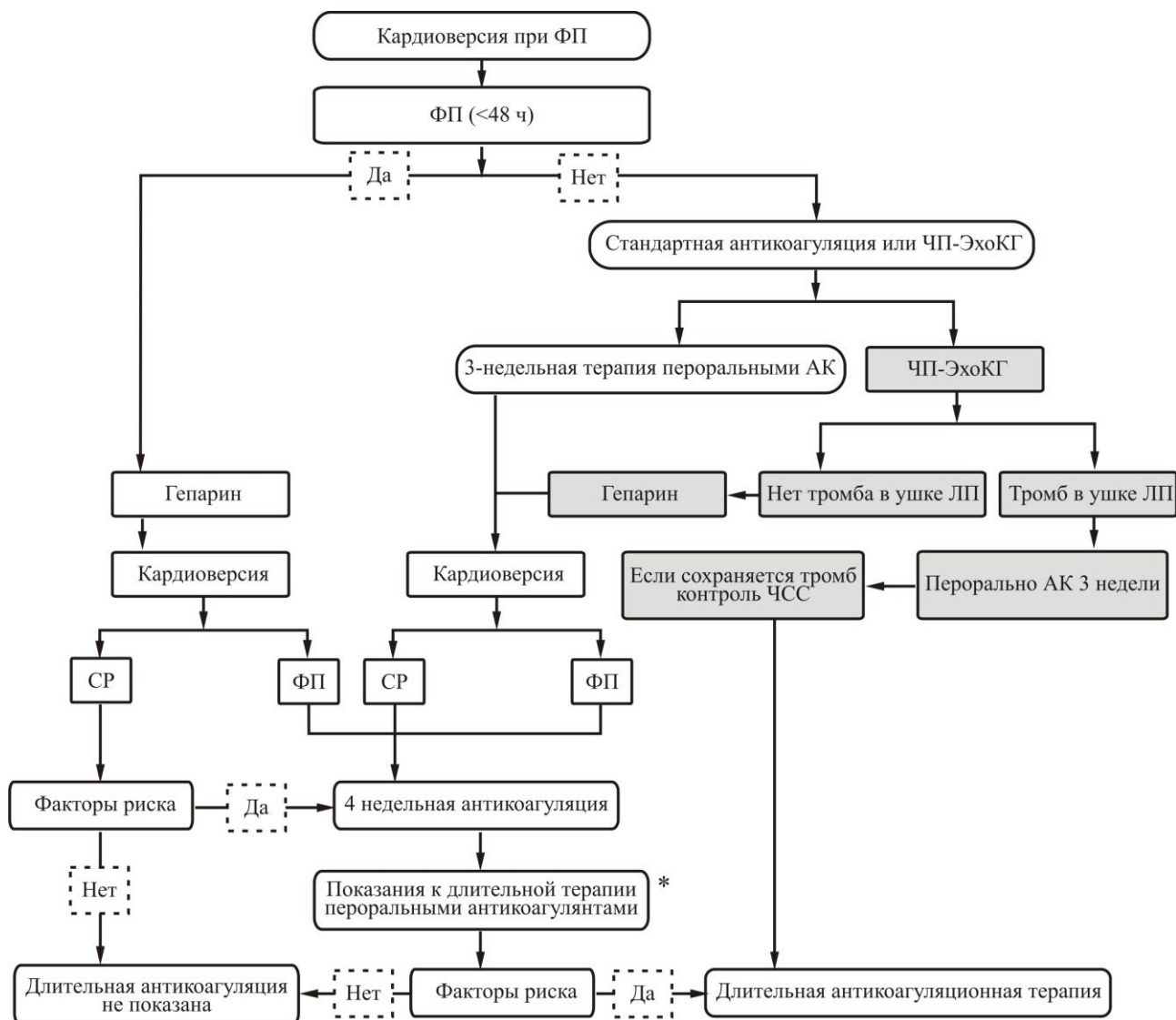


Рис. 25. Кардиоверсия больных с ФП и стабильной гемодинамикой и стратегия последующей антикоагуляции [8]. * Антикоагуляцию обычно продолжают в течение 4 недель после кардиоверсии (за исключением недавно развившейся ФП при отсутствии факторов риска); длительная терапия пероральными антикоагулянтами показана при наличии факторов риска инсульта и/или рецидива ФП и наличии тромба; ЛП – левое предсердие; СР – синусовый ритм; АК – антикоагулянты

Лекарственные средства, предназначенные для медикаментозной кардиоверсии у больных с недавно развившимся приступом фибрилляции предсердий и их дозы [8]

Препарат	Доза	Последующая доза	Риски и осложнения
Амиодарон	5 мг/кг в течение 1 ч	50 мг	Флебит, гипотония. Снижает частоту ритма желудочков сердца. Отсроченное во времени восстановление синусового ритма.
Вернакалант (не зарегистрирован в Российской Федерации)	3 мг/кг в течение 10 мин	Через 15 мин повторная инфузия 2 мг/кг в/в в течение 10 мин	Изучался только в клинических исследованиях. Недавно разрешён к применению в Европе.
Ибутилид (не зарегистрирован в Российской Федерации)	1 мг/кг в течение 10 мин	Через 10 мин повторное введение 1 мг в/в в течение 10 мин	Может вызвать удлинение QT и развитие желудочковой тахикардии типа torsade de pointes (tdp). Контролировать появление аномальных волн Т-U или удлинение QT. Снижает частоту ритма желудочков.
Нитрофенилдиэтиламинопентилбензамид (Нибентан®)	0,065-0,125 мг/кг в/в в течение 3-5 мин	При отсутствии эффекта повторные инфузии в той же дозе с интервалом 15 мин (до общей дозы 0,25 мг/кг)	Удлиняет интервал QT с появлением волны U, осуществляет вероятность развития полиморфной желудочковой тахикардии типа tdp (недопустимо превышение рекомендуемой дозы). Введение прекращается при восстановлении синусового ритма, при развитии аритмогенного действия или удлинении интервала QT>500 мс. <i>Применение возможно только в условиях палаты интенсивной терапии с мониторным контролем ЭКГ на протяжении 24 часов после введения препарата.</i>

Продолжение *таблицы 13*

Препарат	Доза	Последующая доза	Риски и осложнения
Прокаинамид	500-1000 мг однократно в/в медленно (20-30 мг/мин)		Замедляет АВ- и внутрижелудочную проводимость, может вызвать полиморфную желудочковую тахикардию типа <i>tdp</i> , фибрилляцию желудочков, асистолию.
Пропафенон	2 мг/кг в/в в течение 10 мин или 450-600 мг внутрь		Нельзя назначать пациентам с выраженным структурным заболеванием сердца. Может вызвать удлинение QRS. Несколько снижает частоту ритма желудочков, но может вызвать её увеличение вследствие трансформации в трепетание предсердий с проведением 1:1.
Флекаинид (не зарегистрирован в Российской Федерации)	2 мг/кг в/в в течение 10 мин или 200-300 мг внутрь	Не применяется	Нельзя назначать пациентам с выраженным структурным заболеванием сердца. Вызывает удлинения продолжительности QRS и, соответственно, интервала QT. Может повышать частоту ритма желудочков вследствие трансформации в трепетание предсердий с проведением 1:1.

Примечания: антиаритмические препараты приведены в алфавитном порядке; прокаинамид (новокаинамид) исключён из Европейских рекомендаций 2010г. в качестве средства медикаментозной кардиоверсии при пароксизмальной фибрилляции предсердий.

Для восстановления синусового ритма могут быть использованы приведённые ниже препараты, однако их эффективность не доказана ни одним крупным плацебо-контролируемым исследованием:

1. Верапамил (изоптин) 0,25% раствор 2-4 мл (5-10 мг) в 20 мл 5% раствора глюкозы или 0,9% раствора натрия хлорида внутривенно струйно медленно.

Сердечные гликозиды для восстановления синусового ритма не эффективны; применение гликозидов у больных нестабильной стенокардией и в острой стадии ОИМ противопоказано!

Электрическая кардиоверсия (или ЭИТ) должна быть проведена немедленно пациентам с пароксизмальной формой ФП и высокой частотой сокращения желудочков, ЭКГ-признаками ОИМ, тяжёлыми гемодинамическими нарушениями, стенокардии, либо при стабильной гемодинамике, но выраженной симптоматике НР. Плановая ЭИТ требует обязательной профилактики тромбоэмболических осложнений (*см. ниже*) и проведения предварительной чреспищеводной эхокардиоскопии для исключения внутрипредсердного тромба [8].

При неэффективности мероприятий по восстановлению синусового ритма, длительно персистирующей или постоянной форме ФП в качестве единственной долгосрочной стратегии лечения может быть выбран контроль частоты сердечных сокращений (табл. 14). *Целевая частота желудочковых сокращений*: в отсутствие выраженных симптомов – менее 110 в мин в покое; при выраженной клинической симптоматике – менее 80 ударов в мин в покое и 110 – при физической нагрузке.

Средства для контроля частоты сердечных сокращений при
фибрилляции предсердий [8]

	Внутривенно	Обычная поддерживающая пероральная доза
Бета-адреноблокаторы		
Атенолол	N/A	25-100 мг один раз в день
Бисопролол	N/A	2,5-10 мг один раз в день
Карведилол	N/A	3,125-25 мг два раза в день
Метопролол	2,5-5 мг болюсно в течение 2 мин; до 3 доз	100-200 мг один раз в день (продолжительная форма)
Пропранолол	0,15 мг/кг в течение 1 мин	10-40 мг три раза в день
Эсмолол	50-200 мкг/кг/мин	N/A
Недигидропиридиновые антагонисты кальция		
Верапамил	0,0375-0,15 мг/кг в течение 2 мин	40 мг два раза в день – 360 мг один раз в день (продолжительная форма)
Дилтиазем	N/A	60 мг три раза в день – 360 мг один раз в день (продолжительная форма)
Сердечные гликозиды		
Дигитоксин	0,4-0,6 мг	0,05-0,1 мг один раз в день
Дигоксин	0,5-1 мг	0,125-0,5 мг один раз в день
Другие		
Амиодарон	5 мг/кг в течение 1 ч, поддерживающая доза 50 мг/ч	100-200 мг один раз в день

В последние годы предлагаются хирургические методы коррекции ФП – хирургическая или катетерная абляция или модификация атриовентрикулярного узла с последующей имплантацией искусственного водителя ритма, ресинхронизирующего устройства или кардиовертера-дефибриллятора.

Синдром Фредерика (рис. 26) – сочетание фибрилляции предсердий с полной поперечной блокадой (атриовентрикулярной блокадой III степени).

Клинические проявления: сердцебиение; одышка, усиливающаяся при физической нагрузке; кардиалгии, слабость, потемнение в глазах, кратковременные обмороки; тоны сердца и пульс редкие (20-50 в мин), правильные.

ЭКГ-признаки:

- отсутствие зубца *P*;
- нерегулярные волны *f* разной формы, амплитуды и длительности (лучше видны в отведениях II, III, *aVF*, *V₁-V₂*);
- ритмичные редкие сокращения желудочков (20 – 50 в 1 мин), не учащающиеся при физической нагрузке.

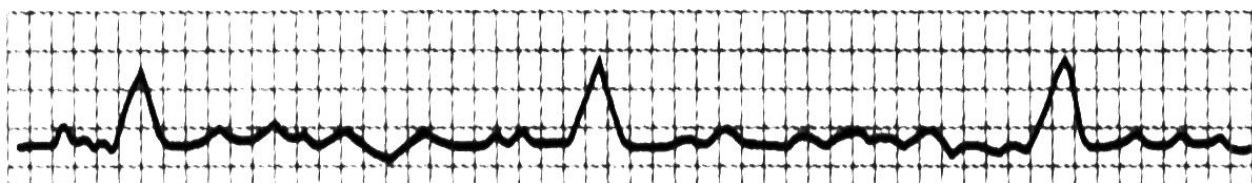


Рис. 26. Синдром Фредерика (отсутствие зубца *P*, волны *f*, редкие ритмичные сокращения желудочков)

Лечение – см. «Лечение атриовентрикулярных блокад».

Трепетание предсердий (рис. 27) – частое (220-350 в 1 мин) регулярное сокращение предсердий с проведением через *AV*-узел каждого второго, третьего и т.д. импульса.

Клинические проявления. Сердцебиение, одышка, кардиалгии, тахикардия, возможно появление или нарастание сердечной недостаточности. Данные физикального обследования сходны с таковыми при фибрилляции предсердий.

ЭКГ-признаки:

- отсутствие зубца *P*;
- регулярные волны *f* (220 – 350 в 1 мин) одинаковой формы, амплитуды и длительности (лучше видны в отведениях II, III, *aVF*, *V₁-V₂*);

- ритмичные сокращения желудочков (120 – 150 в 1 мин) с частотой 2:1, 3:1, 4:1 и т.д. (соотношение предсердных волн к числу желудочковых комплексов);
- возможно нерегулярное трепетание с меняющимся проведением и разными интервалами $R - R$.

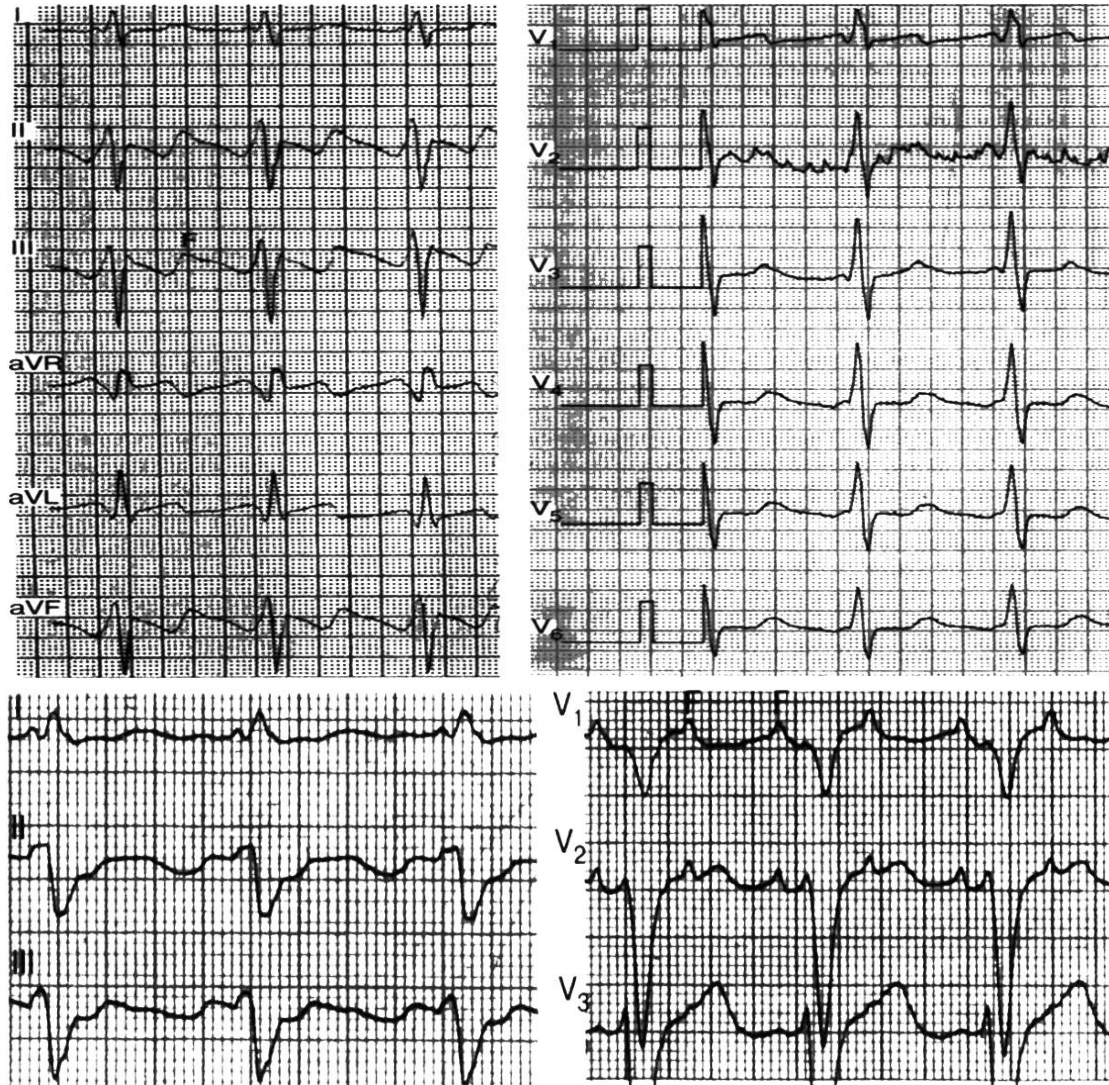


Рис. 27. Трепетание предсердий (объяснение в тексте)

Лечение – см. «Лечение фибрилляции предсердий».

Трепетание желудочков (рис. 28) – частое (более 220 в 1 мин), регулярное, гемодинамически неэффективное сокращение отдельных волокон желудочков.

Клинические проявления. Внезапное прекращение кровообращения, клиническая смерть (потеря сознания, возможны судороги, непроизвольное мочеиспускание; пульс, АД и сердечные тоны не определяются; дыхание становится редким и прекращается; зрачки расширены и не реагируют на свет). Трепетание желудочков, как правило, переходит в фибрилляцию.

ЭКГ-признаки:

- *QRS* и *T* очень широкие, деформированные, сливаются друг с другом;
- желудочковые волны имеют вид синусоиды (крупные, правильной формы, непосредственно переходят одна в другую);
- частота > 220 в 1 мин;
- изоэлектрическая линия отсутствует.




Рис. 28. Трепетание желудочков

Лечение – см. раздел «Сердечно-лёгочная реанимация».

Фибрилляция (мерцание) желудочков (рис.29) – асинхронная, гемодинамически неэффективная, нерегулярная деятельность многочисленных участков миокарда желудочков.

Клинические проявления – см. «Трепетание желудочков».

ЭКГ-признаки:

- полная хаотичность, нерегулярность, резкая деформация желудочковых волн;
- волны отличаются друг от друга по высоте, форме и ширине;
- частота сокращений от 150 до 500 в 1 мин;
- изоэлектрическая линия отсутствует.

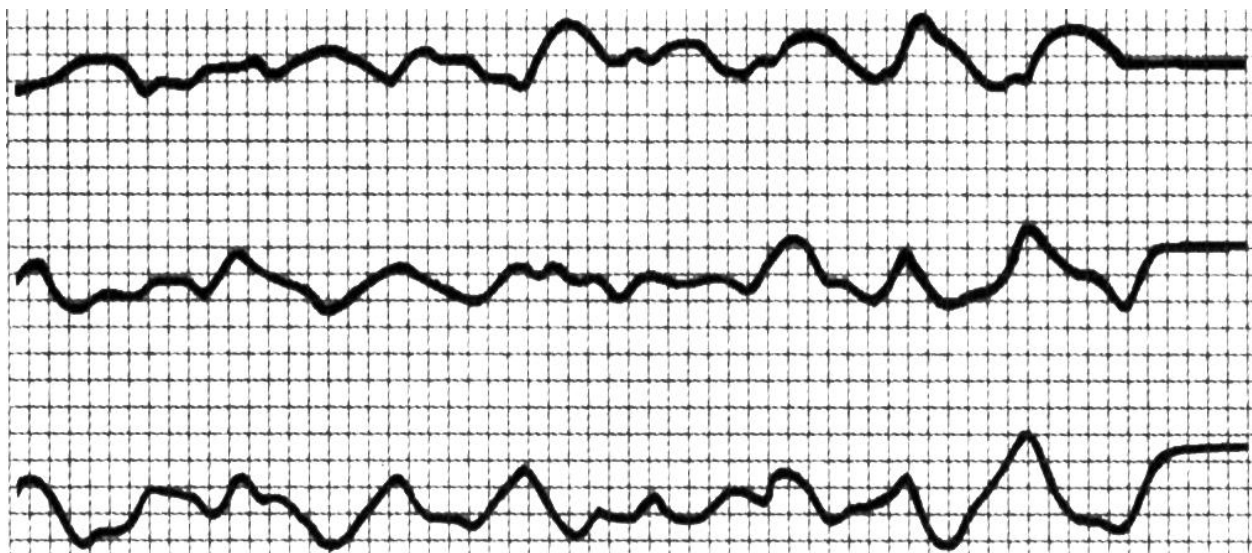
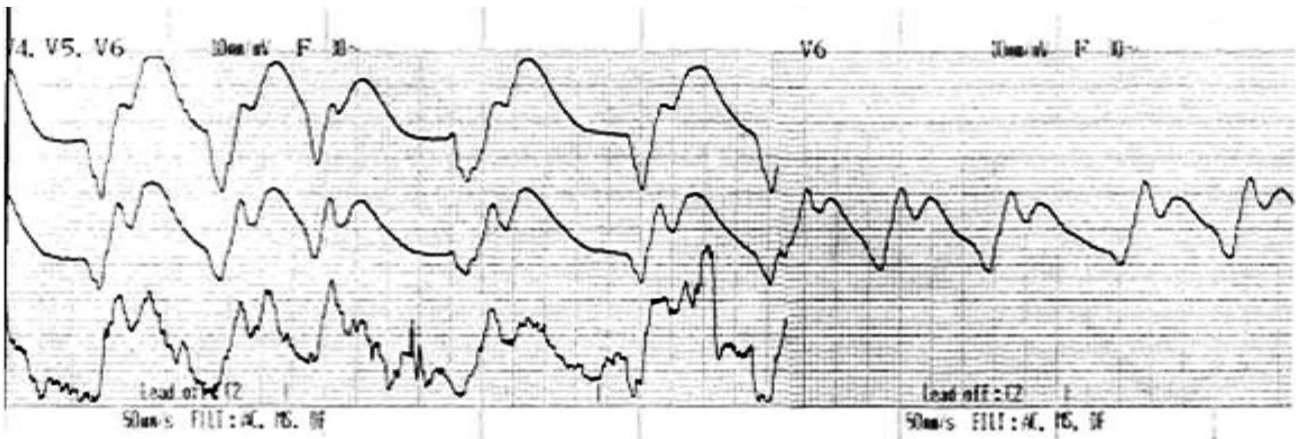
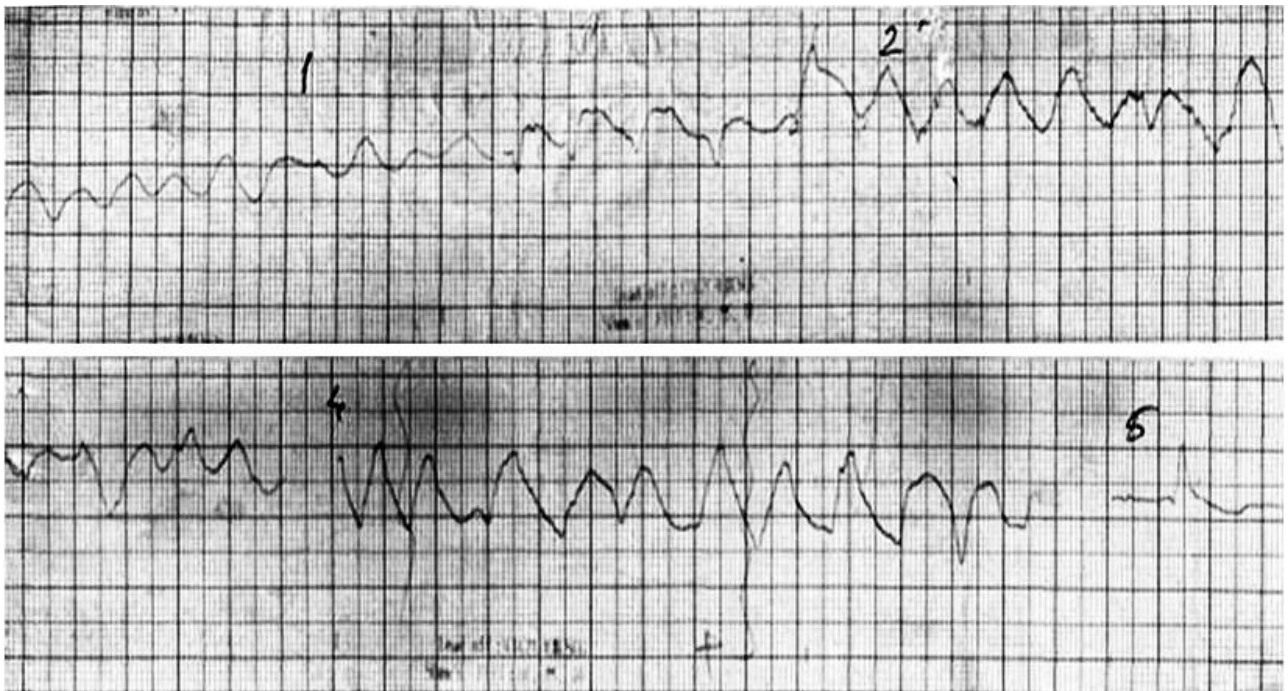


Рис.29. Фибрилляция (мерцание) желудочков

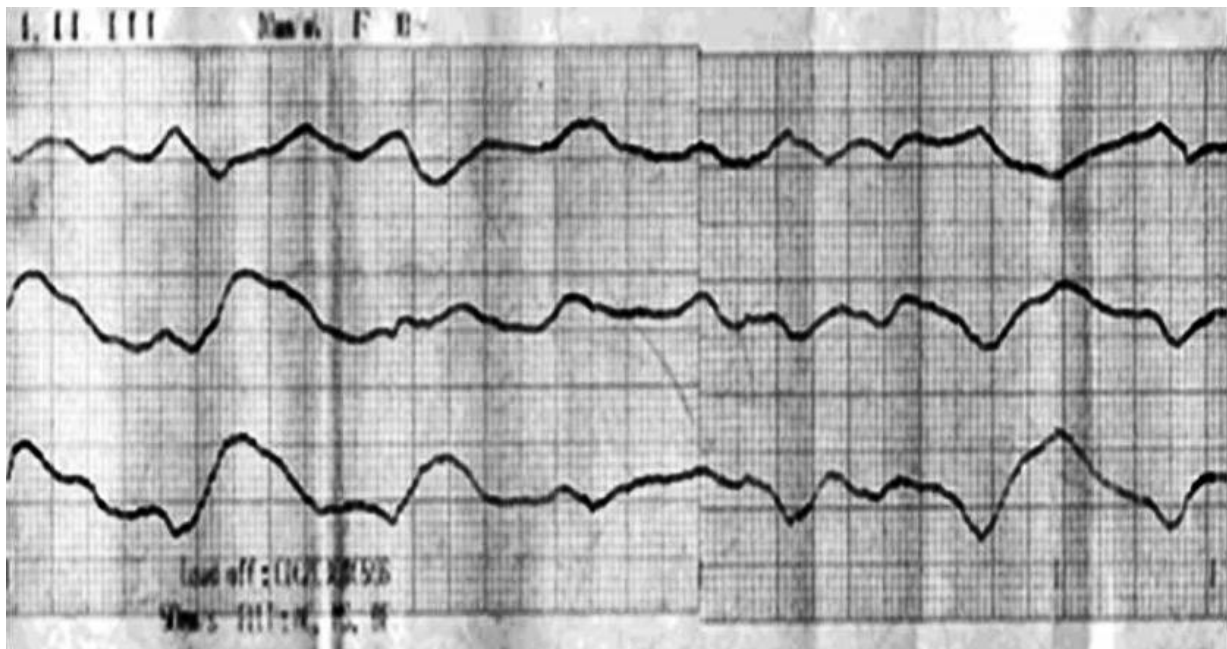


а) Стадия трепетания желудочков – на ЭКГ регистрируются высокие ритмичные волны одинаковой амплитуды (этой стадии предшествует синусовый ритм с последующей полиморфной желудочковой тахикардией. Затем – стадия трепыхания желудочков)

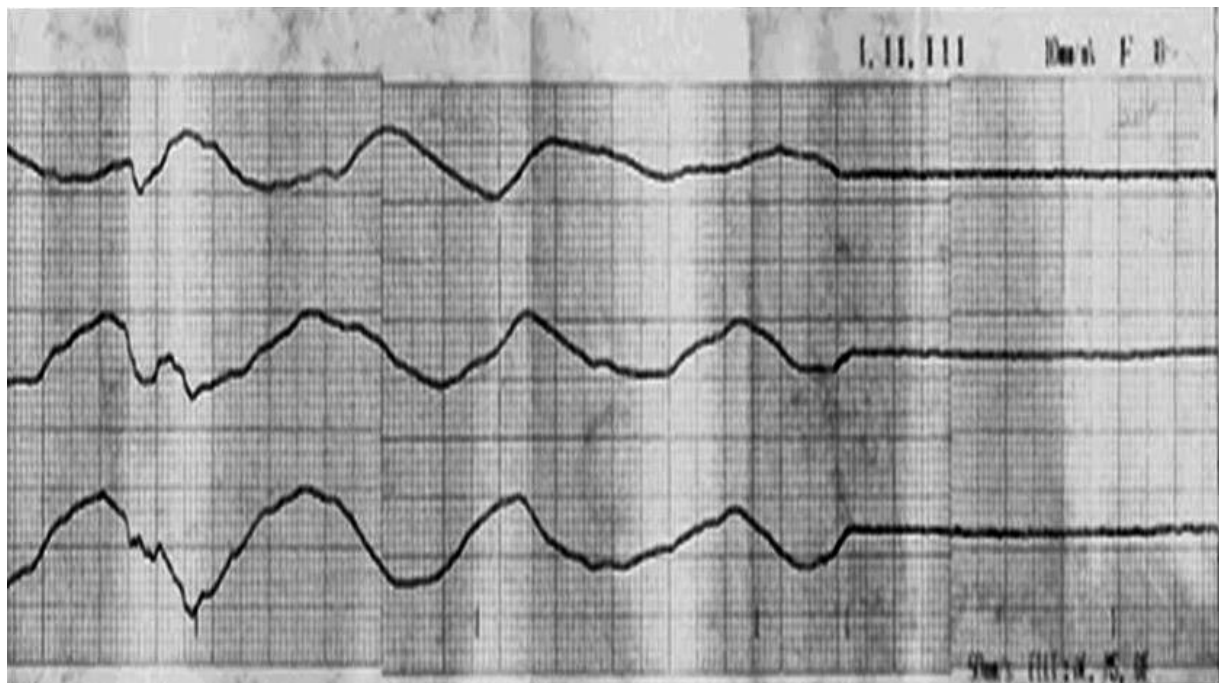


б) "Судорожная" стадия – на ЭКГ регистрируются высокие нерегулярные волны разной амплитуды (крупноволновая фибрилляция желудочков)

Рис. 30. Стадии развития ФЖ (С. Wiggers, 1946)



в) Стадия мерцания желудочков на ЭКГ – низкие хаотичные волны разной амплитуды на ЭКГ (мелковолновая фибрилляция желудочков)



г) Атоническая стадия – на ЭКГ регистрируются очень низкие, затухающие по амплитуде и частоте волны, переходящие в асистолию

Продолжение рис. 30. Стадии развития ФЖ (С. Wiggers, 1946)

Лечение – см. раздел «Сердечно-лёгочная реанимация».

Синусовая брадикардия (рис. 31) – ЧСС менее 50 в 1 мин при сохранённом синусовом ритме.

Клинические проявления: головокружение, обмороки, нередко сочетается с дыхательной аритмией. При ЧСС менее 30 в 1 мин необходимо дифференцировать от атриовентрикулярной блокады.

ЭКГ-признаки:

- синусовый ритм;
- ЧСС менее 50 в 1 мин;
- возможно удлинение интервала *PQ* до 0,21 с;
- возможны признаки ваготонии (сглаженный зубец *P*, небольшой подъём *ST*, увеличение амплитуды зубца *T*).

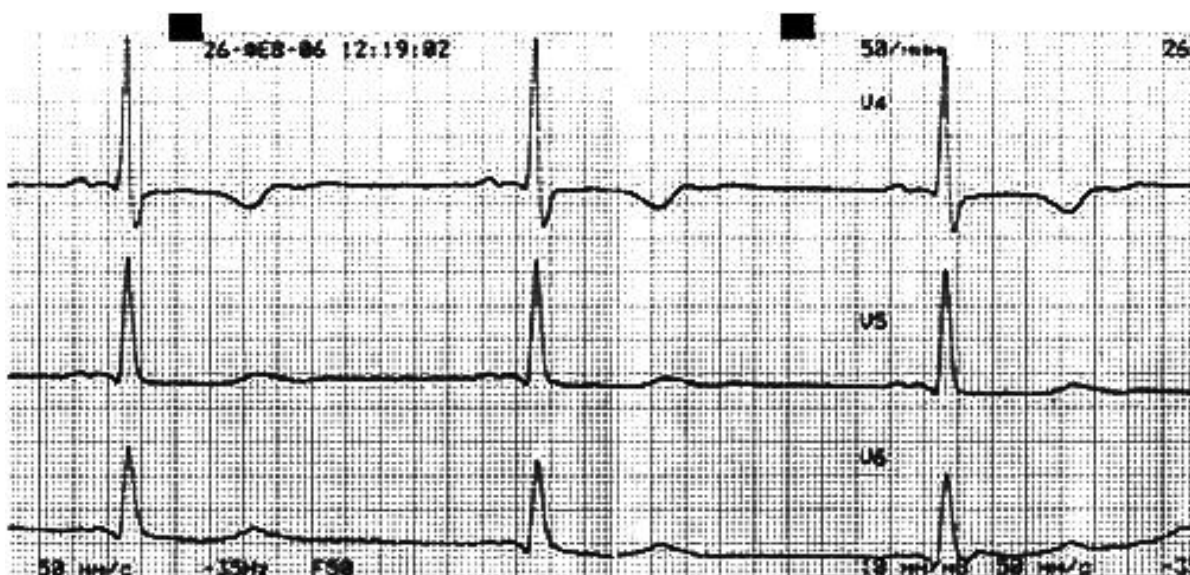


Рис. 31. Синусовая брадикардия, ЧСС ~50 в мин

Лечение направлено на основное заболевание. При выраженной брадикардии, сопровождающейся гипотензией – атропин 0,3-0,5 мг (0,1% раствор 0,3-0,5 мл), при необходимости – повторно до суммарной дозы 1,5-2,0 мг/сутки.

Остановка синусового узла – периодическая потеря синусовым узлом способности вырабатывать импульсы для возбуждения предсердий и желудочков и, как следствие, – «выпадение» сокращения предсердий и желудочков.

Клинические проявления: внезапное сильное головокружение, потемнение в глазах, слабость, вплоть до развития приступов Морганьи – Эдемса – Стокса (потеря сознания, клонические, позже – тонические судороги конечностей и туловища, непроизвольное мочеиспускание или дефекация; пульс, АД и тоны сердца не определяются, дыхание шумное, неритмичное, кожные покровы бледные, позже – цианотичные; зрачки расширены).

ЭКГ-признаки:

- внезапно появившаяся длительная пауза, во время которой не регистрируются *P, QRS, T*;
- длительность паузы значительно превышает два обычных *RR*-интервала;
- пауза не равна двум интервалам *RR* и не кратна одному интервалу *RR*;
- во время асистолии часто регистрируются выскакивающие сокращения из *AV*-соединения или желудочков;
- после восстановления активности синусового узла на ЭКГ вновь регистрируется обычный синусовый ритм (*P – QRS – T*).

Лечение:

1. Экстренная госпитализация.
2. Уложить больного с приподнятыми конечностями.
3. Атропин 1 мг (0,1% раствор 1 мл) внутривенно, при необходимости – повторное введение до получения эффекта или общей суммарной дозы 0,04 мг/кг.
4. Оксигенотерапия.
5. Немедленная электрокардиостимуляция (эндокардиальная, наружная чрескожная или чреспищеводная) – рис. 32.
6. При невозможности немедленного осуществления ЭКС или неэффективности атропина:

- эуфиллин 240-480 мг внутривенно медленно под контролем АД;
- дофамин (допамин) 100 мг в 250 мл 5% раствора глюкозы, со скоростью 5-10 мкг/кг/мин; либо адреналин 1 мг в 250 мл 5% раствора глюкозы с начальной скоростью 2 мкг/мин и последующим регулированием темпа введения в зависимости от ЧСС и АД.

7. Мониторирование АД, сердечного ритма и проводимости.

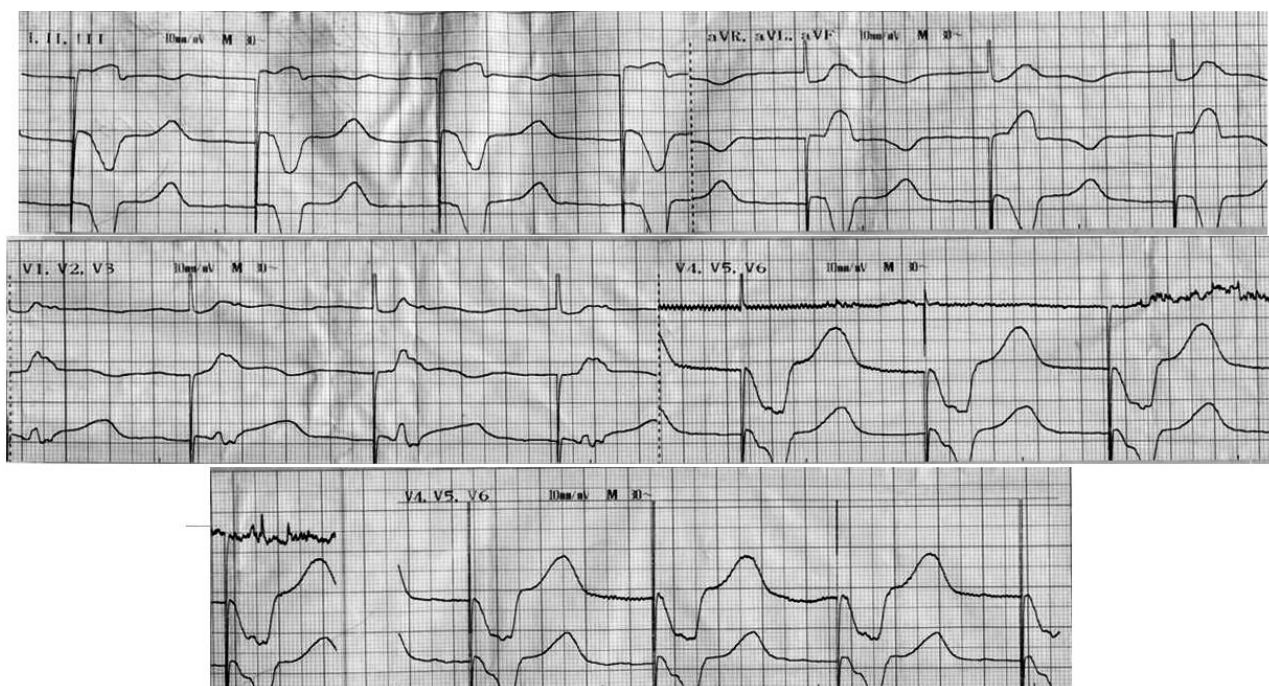


Рис. 32. ЭКГ при электрокардиостимуляции (вертикальные линии – потенциал действия кардиостимулятора, определяется как спайк ЭКС; за ним следует деформированный желудочковый комплекс)

Синдром слабости синусового узла [СССУ] (дисфункция синусового узла, рис. 33) – ослабление или прекращение функции автоматизма синусового узла. Формы СССУ (Чиркин А.А. и др., 1992):

1. Латентная – выраженные *клинические проявления* отсутствуют, диагностируется преимущественно по ЭКГ (суточное мониторирование): умеренная синусовая брадикардия, синусовая аритмия, миграция водителя ритма по предсердиям.

2. Гиподинамическая (манифестная). *Клинические проявления:* выраженная брадикардия, прекардиальные боли, признаки гипоперфузии головного мозга: головокружение, обмороки, снижение памяти, головная боль, переходящие парезы, расстройства речи, приступы Морганьи – Эдемса – Стокса (МЭС).

ЭКГ–признаки:

- стойкая синусовая брадикардия (менее 40 в мин);
- перемежающаяся синоаурикулярная блокада;
- эпизоды остановки синусового узла с выскальзывающими сокращениями из AV-соединения.

3. Синдром бради-тахикардии (синдром Шорта). *Клинические проявления:* сердцебиения, обморок, головокружение, синдром МЭС.

ЭКГ-признаки:

- периодическая выраженная брадикардия, сменяющаяся пароксизмальной суправентрикулярной тахикардией, фибрилляцией или трепетанием предсердий.

4. Постоянная брадисистолическая форма мерцательной аритмии. Диагностика этой формы возможна только после восстановления сердечного ритма, когда проявляются вышеизложенные признаки.

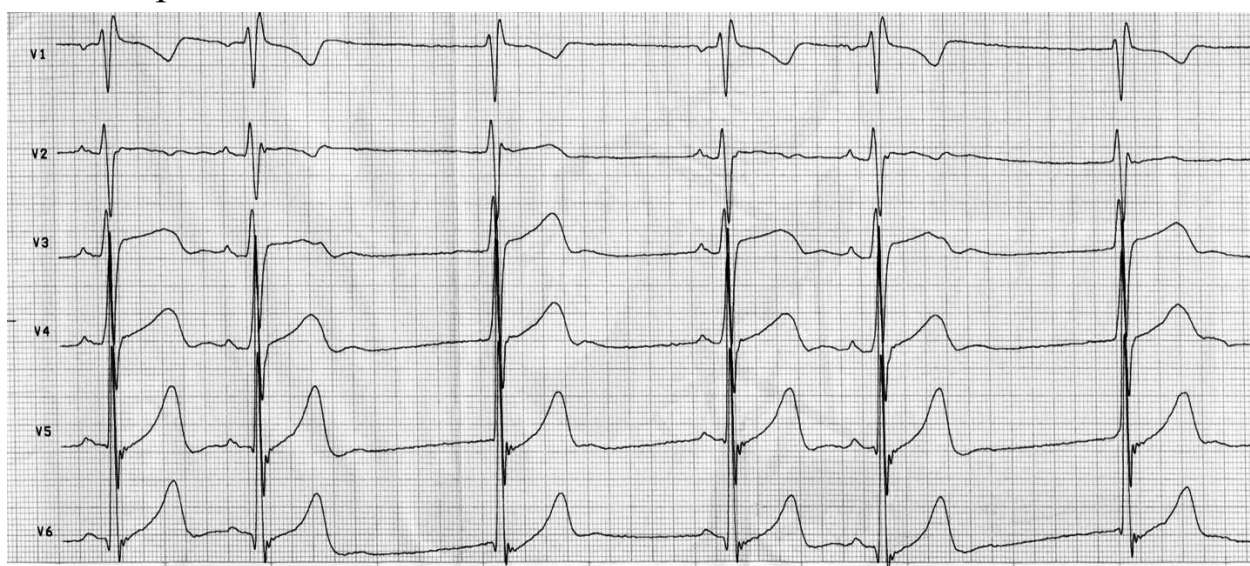


Рис. 33. Синдром слабости синусового узла

Лечение – см. «Лечение остановки синусового узла».

Атриовентрикулярная блокада (АВ-блокада) – нарушение проведения импульса от предсердий к желудочкам.

АВ-блокада I степени (замедление проводимости) – наиболее часто встречающийся тип нарушения проводимости в АВ-узле. Клинически может не проявляться, диагностируется лишь по удлинению интервала *PQ* до 0,21 с и более при сохранённой связи между каждым предсердным и желудочковым комплексом (рис. 34).

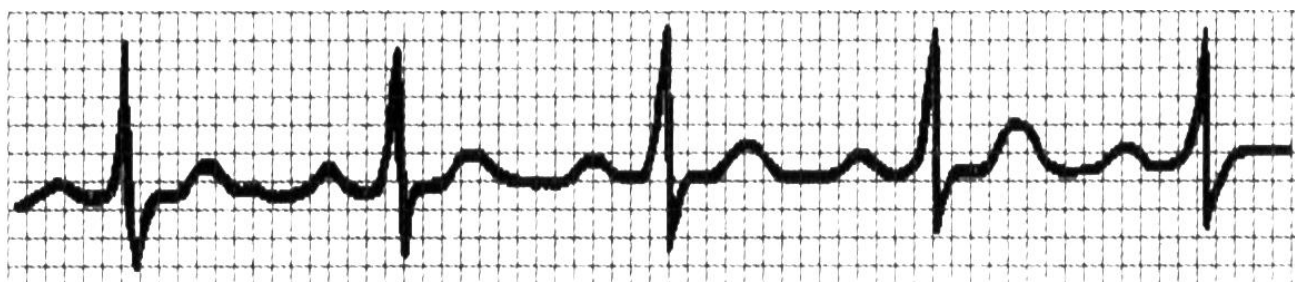

Рис. 34. АВ-блокада I степени

АВ-блокада II степени (неполная, или частичная блокада) – отдельные импульсы не проводятся из синусового узла к желудочкам, в результате чего «выпадает» сокращение последних.

АВ-блокада II степени с периодами Самойлова-Венкебаха, или I тип Мобитца – постепенное замедление проведения по АВ-узлу вплоть до полной задержки импульса и «выпадения» желудочкового комплекса (рис. 35).

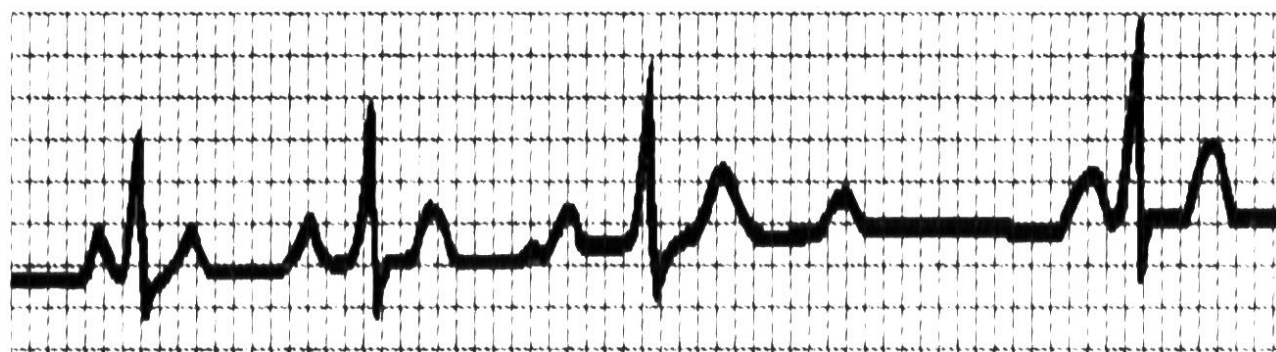

Рис. 35. АВ-блокада II степени с периодами Самойлова-Венкебаха, или I тип Мобитца

АВ-блокада II степени без периодов Самойлова-Венкебаха, или II тип Мобитца – «выпадение» отдельных желудочковых сокращений без постепенного удлинения интервала PQ (рис. 36).

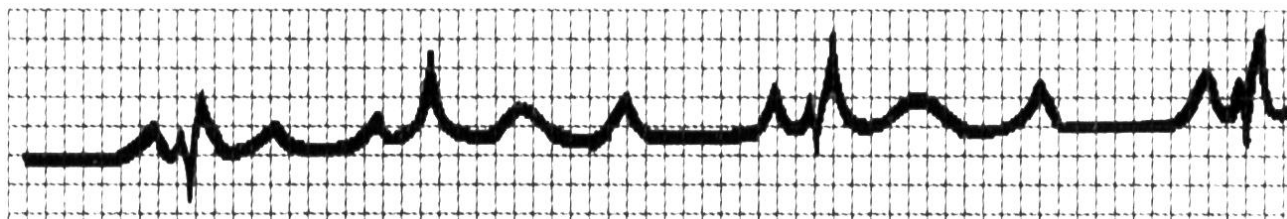


Рис. 36. АВ-блокада II степени без периодов Самойлова-Венкебаха, или II тип Мобитца

АВ-блокада III степени (полная поперечная блокада) – полное прекращение проведения импульсов от синусового узла к желудочкам, при этом водителем ритма желудочков становятся отделы проводящей системы сердца, расположенные ниже АВ-узла (рис. 37).

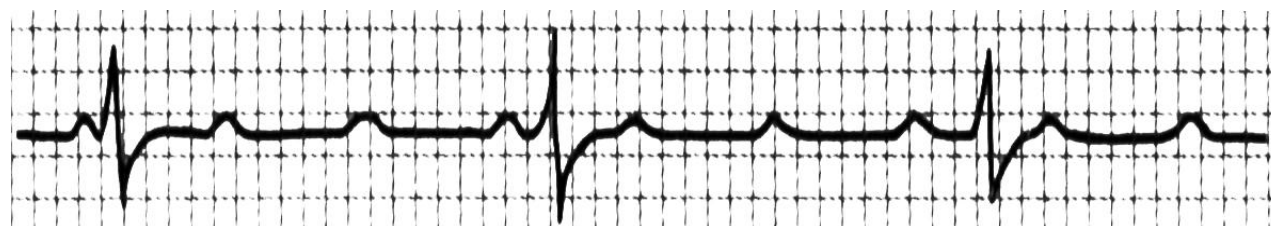

Рис. 37. АВ-блокада III степени

Клинические проявления АВ-блокады II и III степени. Выраженность клинической картины зависит от уровня расположения водителя ритма желудочков. Так, при проксимальном типе блокады наблюдаются слабость, головокружение, потемнение в глазах, боли в области сердца, брадикардия при сохранённом правильном ритме сердца, может быть «пушечный тон» Стражеско (совпадение сокращений предсердий и желудочков), при дистальном же – вплоть до развития приступов Морганьи – Эдемса – Стокса и асистолии (потеря сознания, клонические, позже – тонические судороги конечностей и туловища, непроизвольное мочеиспускание или дефекация; пульс, АД и

тоны сердца не определяются, дыхание шумное, неритмичное, кожные покровы бледные, позже – цианотичные, зрачки расширены).

ЭКГ-признаки АВ-блокады III степени:

- нормальные предсердные комплексы (60 – 90 в 1 мин);
- отсутствие связи между предсердными и желудочковыми комплексами;
- регулярный замедленный желудочковый ритм (менее 40 в 1 мин);
- $P - P < R - R$;
- зубцы P могут наслаиваться на комплекс QRS , деформируя его.

Лечение – см. «Лечение остановки синусового узла».

Идиовентрикулярный ритм (рис. 38) – полная поперечная блокада, при которой водитель ритма желудочков расположен в одной из ножек пучка Гиса.

Клинические проявления: синдром Морганьи – Эдемса – Стокса, асистолия, клиническая смерть.

ЭКГ-признаки:

- нормальные предсердные комплексы (60 – 90 в 1 мин);
- отсутствие связи между предсердными и желудочковыми комплексами;
- регулярный замедленный желудочковый ритм (40 – 15 в 1 мин);
- желудочковые комплексы деформированы по типу блокады одной из ножек пучка Гиса.

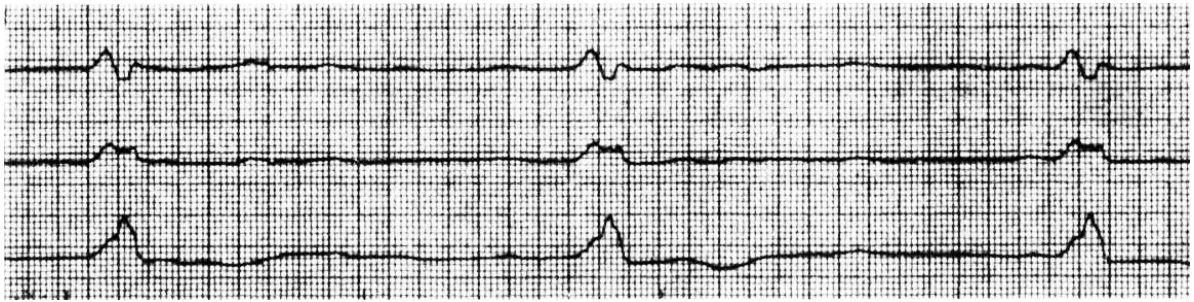


Рис. 38. Идиовентрикулярный ритм

Лечение – см. «Лечение остановки синусового узла», «Сердечно-лёгочная реанимация».

Асистолия желудочков (рис.39) – полное прекращение деятельности желудочков сердца; часто наступает в финале трепетания или мерцания желудочков.

Клинические проявления: клиническая смерть.

ЭКГ-признаки:

– изолиния, какие-либо волны при этом отсутствуют.

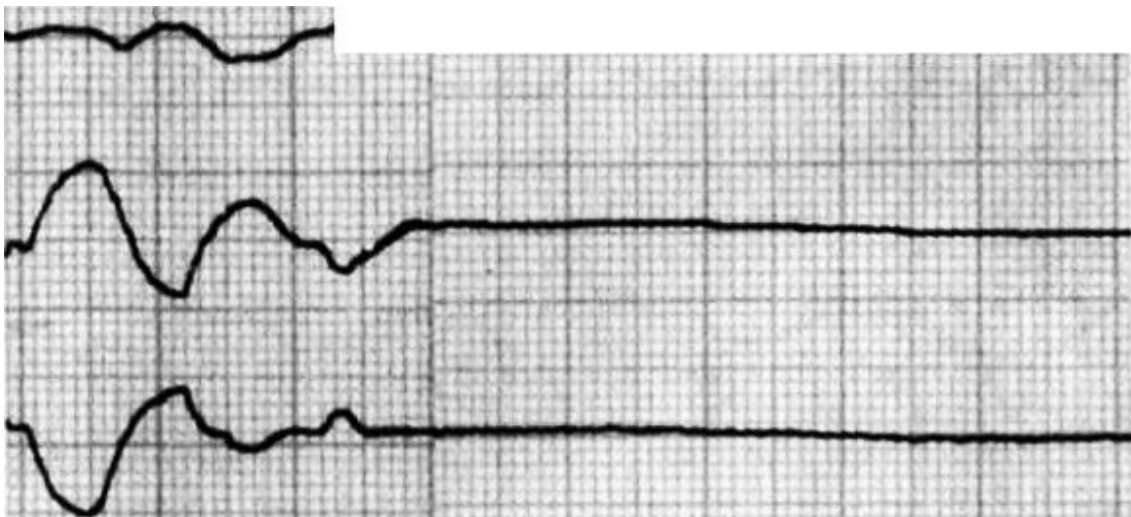


Рис.39. Асистолия желудочков (после произвольных сокращений – изолиния)

Лечение – см. разд. «Сердечно-лёгочная реанимация».

3. ОСТРЫЙ КОРОНАРНЫЙ СИНДРОМ

«Острый коронарный синдром (ОКС) – термин, обозначающий любую группу клинических признаков или симптомов, позволяющих подозревать ОИМ или нестабильную стенокардию (рис. 40). Включает в себя понятия ОИМ, ИМ с подъёмом ST, ИМ без подъёма ST ЭКГ, ИМ, диагностированный по изменениям ферментов, по другим биомаркерам, по поздним ЭКГ признакам, и нестабильную стенокардию» (ВНОК, 2007). ОКС – рабочий диагноз в первые часы и сутки заболевания, когда диагностическая информация недостаточна для окончательного суждения о наличии или отсутствии очагов некроза миокарда [9].

Выделяют две формы ОКС: с подъёмом сегмента ST (ПСТ) и без стойкого подъёма сегмента ST (ОКСбПСТ). Наличие или отсутствие на ЭКГ больного с ОКС элевации сегмента ST определяет выбор основного метода лечения. В первом случае (ОКС с PST) методом выбора восстановления коронарного кровотока является безотлагательная коронарная ангиопластика, а при невозможности её проведения в соответствующие сроки – тромболитическая терапия [9]. В случае ОКСбПСТ тромболитическая терапия не показана, а сроки проведения коронарной ангиопластики или коронарного шунтирования зависят от степени риска заболевания [9].

Исходы острого коронарного синдрома могут быть различными – от внезапной смерти или развития инфаркта миокарда до стабилизации стенокардии или даже регресса симптомов, иногда на долгие годы. ОКС с PST в большинстве случаев трансформируется в ИМ (обычно – с зубцом Q), тогда как ОКСбПСТ – в нестабильную стенокардию и инфаркт миокарда без зубца Q (прогностически не менее опасен, чем ИМ с зубцом Q – прим. авторов).

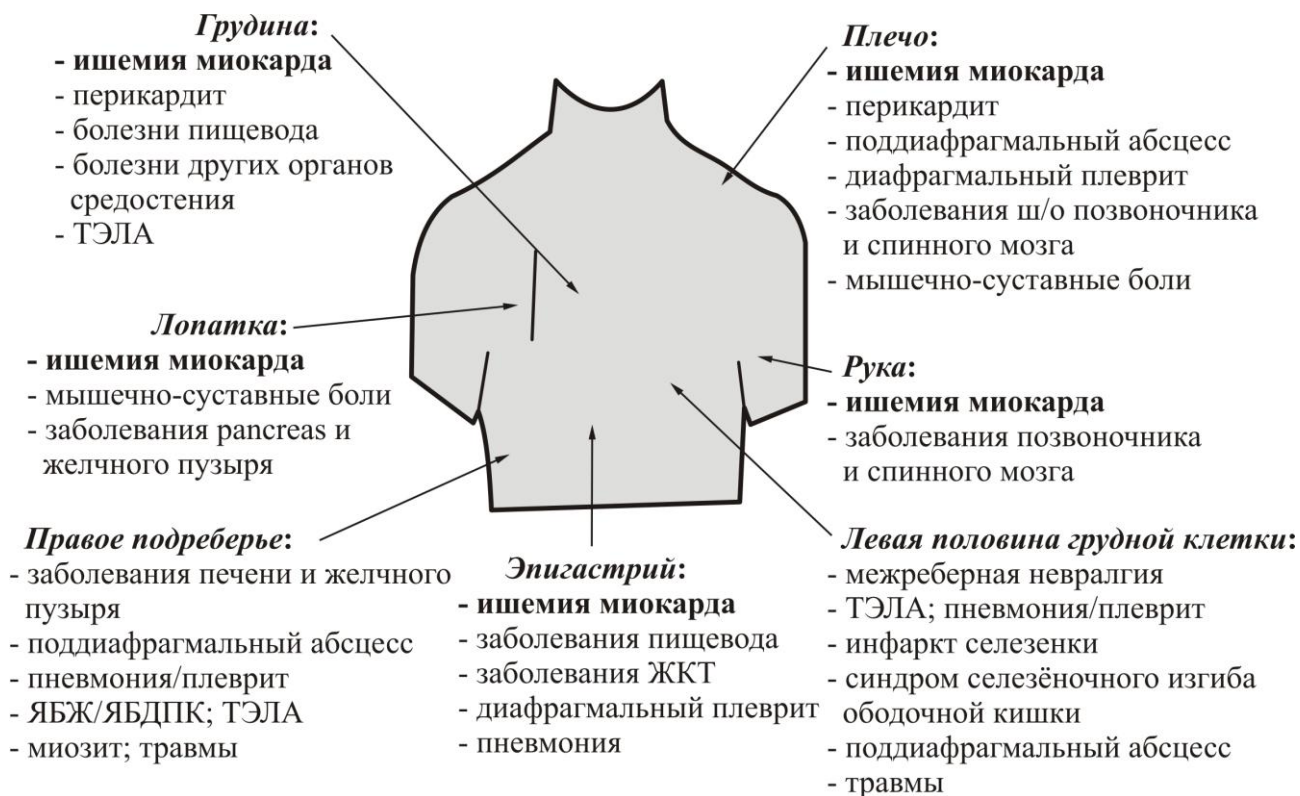

Рис. 40. Синдром «боль в груди»: дифференциальная диагностика [10]

3.1. Острый коронарный синдром с подъемом сегмента ST на ЭКГ

ИНФАРКТ МИОКАРДА

Инфаркт миокарда – некроз (омертвление) сердечной мышцы в результате остро возникшего и резко выраженного дисбаланса между потребностью миокарда в кислороде и его доставкой.

Классификация инфаркта миокарда

По глубине поражения:

- инфаркт миокарда с зубцом Q
- инфаркт миокарда без зубца Q

По локализации:

- передний (изменения регистрируются в I, aVL, V₁-V₄ отведениях ЭКГ);
- передне-перегородочный (I, aVL, V₁-V₂₍₃₎);

- верхушечный (V_4 или V_3-V_5);
- боковой (I, II, aVL , V_5-V_6);
- передне-боковой или передний распространённый (I, aVL , V_1-V_6);
- нижне-боковой (I, II, III, aVL , aVF , V_5-V_6);
- нижний (II, III, aVF);
- циркулярный (I, II, III, aVL , aVF , V_3-V_9);
- задне-базальный (высокий R в V_1-V_2 , динамические изменения ST и T в V_7-V_9);
- инфаркт миокарда правого желудочка (см. соответствующий раздел);
- другие комбинации.

По стадиям:

- *ишемическая стадия* (10 – 30 мин.) – высокий положительный симметричный остроконечный «коронарный» зубец T , реже – отрицательный симметричный зубец T ;
- *стадия повреждения* (от нескольких часов до 3 сут) – подъём сегмента ST выше изолинии с дугой, обращённой выпуклостью кверху, сливающейся с положительным зубцом T (монофазная кривая), на противоположной стенке – реципрокные изменения в виде снижения сегмента ST ниже изолинии;
- *острая стадия* (стадия некроза, до 2-3 нед) – образование патологического зубца Q (дольше 0,03 с и глубже 1/4 зубца R того же отведения) или исчезновение зубца R с регистрацией желудочкового комплекса типа QS ; сегмент ST приближается к изолинии; зубец T отрицательный симметричный «коронарный»;
- *подострая стадия* (до 3 мес) – QR (QS); сегмент ST располагается на изолинии; зубец T сначала отрицательный симметричный, затем постепенно уменьшается по амплитуде;
- *рубцовая стадия* (продолжается в течение нескольких лет) – QR (QS); сегмент ST располагается на изолинии; зубец T ста-

новится положительным, сниженным или сглаженным (рис. 41).

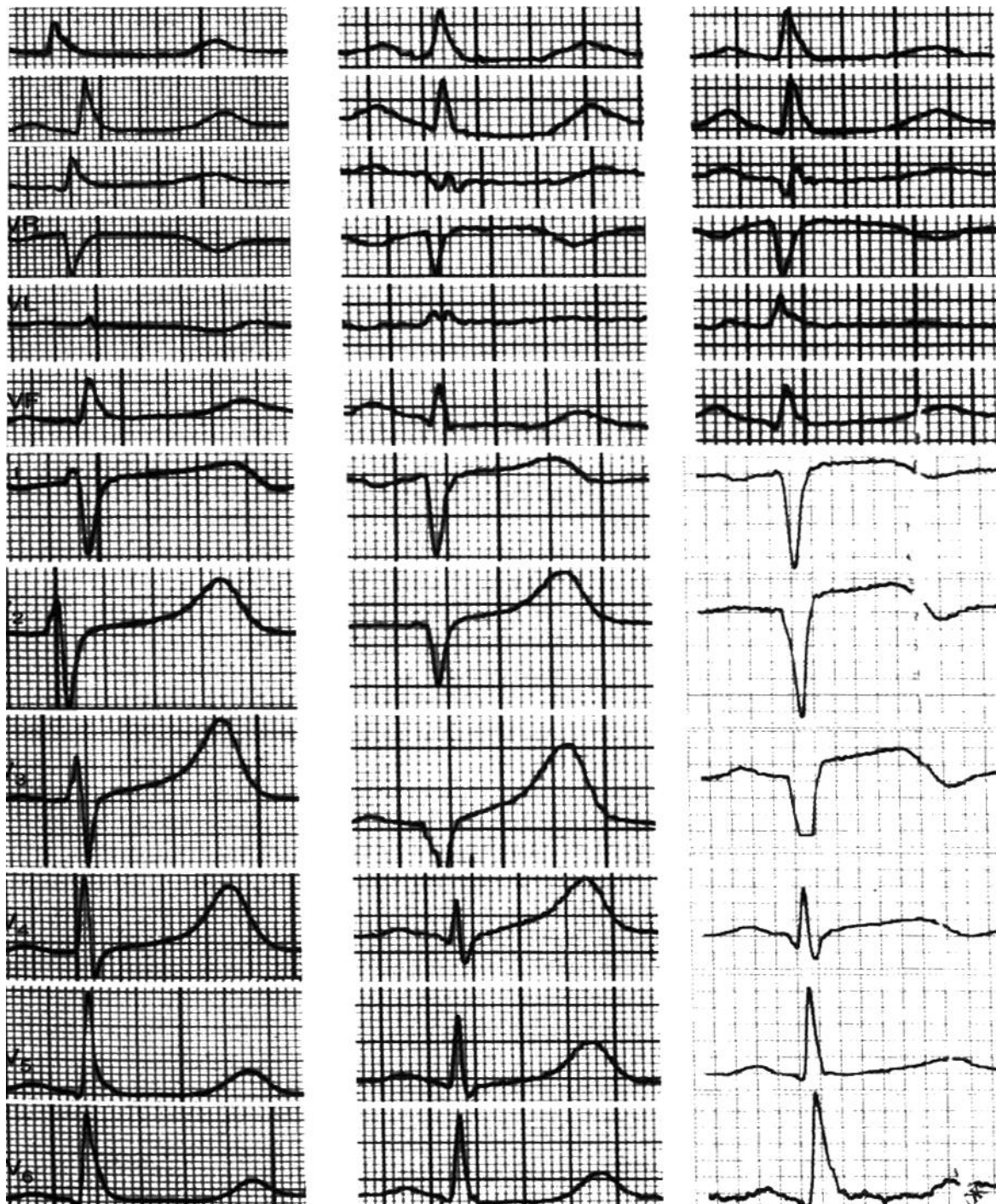


Рис. 41. Острый инфаркт миокарда: стадии течения (слева – направо) – 1 ч от начала болевого синдрома; 3 ч от начала заболевания; 2 сутки заболевания

Изменения ЭКГ требуют дифференциальной диагностики с не-коронарогенными заболеваниями: перикардит, миокардит, синдром Тако-цубо*, алкогольное поражение сердца, кардиомиопатии, травма сердца и т.д., а также рядом состояний, нередко сопровождающихся инфарктоподобной картиной: тромбоэмболия лёгочной артерии, острое нарушение мозгового кровообращения, холецистокардиальный синдром, электролитные расстройства, вертеброгенная патология и т.д.

Периодика ИМ [9]:

- развивающийся ИМ – от 0 до 6 часов;
- ОИМ – от 6 часов до 7 сут.;
- заживающий (рубцующийся) ИМ – от 7 до 28 сут.;
- заживший ИМ – начиная с 29 сут.

Клиническая классификация различных типов инфаркта миокарда [9]:

- тип 1 – спонтанный инфаркт миокарда, обусловленный ишемией вследствие первичного коронарного события (эрозия и/или разрыв, трещина или расслоение атеросклеротической бляшки);
- тип 2 – инфаркт миокарда, вторичный по отношению к ишемии, возникший вследствие повышения потребности в кислороде либо снижения его доставки (например, спазм коронарной артерии, коронарная эмболия, анемия, гипертония или гипотония);
- тип 3 – внезапная смерть с симптомами ишемии миокарда, сопровождающимися либо новыми подъёмами сегмента ST или новой блокадой левой ножки пучка Гиса, либо признаками свежего тромба в коронарной артерии (по данным ангиографии или аутопсии), и наступившая до получения образцов крови;

* Латфуллин, И.А. Синдром Тако-Цубо / И.А. Латфуллин, З.Ф. Ким // Кардиоваскулярная терапия и профилактика. – 2010. – Т. 9, № 6. – С.109-120.

- тип 4a – инфаркт миокарда, ассоциированный с чрескожным коронарным вмешательством;
- тип 4b – инфаркт миокарда, связанный с верифицированным тромбозом стента;
- тип 5 – инфаркт миокарда, ассоциированный с операцией коронарного шунтирования.

Основные клинические варианты начала ОИМ:

- болевой (*status anginosus*);
- астматический (*status astmaticus*);
- абдоминальный (*status abdominalis*) или гастралгический (*status gastralgicus*);
- аритмический;
- цереброваскулярный;
- безболевой и (или) малосимптомный;
- отёчный.

Болевой вариант (наиболее распространённый вариант, встречается до 95% случаев). Боль чаще сжимающего, давящего, жгучего, разрывающего характера, волнообразная, очень интенсивная и продолжительная (до нескольких часов и даже суток); не снимается нитроглицерином. Боль локализуется в за грудиной области, в нижней части грудины, в области сердца, реже захватывает всю переднюю поверхность грудной клетки; иррадирует в левую руку, плечо, предплечье, кисть, шею, нижнюю челюсть, межлопаточное пространство, правое плечо. Приступ боли возникает после значительной эмоциональной или физической нагрузки, воздействия низких температур, реже – в покое. Приступ сопровождается чувством страха смерти (но об этом не спрашивают у больного!), больные возбуждены, беспокойны.

Астматический вариант. Ведущим симптомом ОИМ является одышка, вызванная острой недостаточностью левого желудочка и развитием сердечной астмы или отёка легких. Наблюдается при об-

ширных и повторных (чаще у женщин) инфарктах миокарда, инфарктах на фоне кардиосклероза или недостаточности кровообращения, при инфаркте сосочковых мышц (с острым возникновением относительной недостаточности митрального клапана). В последнем случае в точке аускультации митрального клапана (верхушка сердца) выслушивается систолический шум, появившийся во время приступа за грудиной боли.

Абдоминальный (гастралгический) вариант. Боли локализуются в подложечной области или в правом подреберье, иногда иррадиируют в лопатку, вдоль грудины и сопровождаются диспептическими явлениями (тошнота, рвота, метеоризм), а в ряде случаев развивается парез желудочно-кишечного тракта. При пальпации живота отмечаются болезненность и напряжение брюшной стенки. Чаще наблюдается при диафрагмальном инфаркте.

Аритмический вариант инфаркта миокарда начинается с впервые возникших нарушений ритма и проводимости – пароксизма наджелудочковой, желудочковой или узловой тахикардии, мерцательной аритмии, частой экстрасистолии, внутрижелудочковой или атриовентрикулярной блокады (обморок, внезапная смерть, синдром Морганьи – Адамса – Стокса). При этом болевой синдром может отсутствовать или может быть выражен незначительно. Отсюда положение: человек с впервые возникшим нарушением ритма должен быть госпитализирован для выяснения причины появления синдрома.

Цереброваскулярный (церебральный, апоплексiformный) вариант инфаркта миокарда начинается обмороком или преходящим нарушением мозгового кровообращения, вызванным острым снижением минутного объема сердца. Различают общемозговые симптомы, связанные с диффузной ишемией головного мозга (головокружение, тошнота, рвота, помрачение сознания), и очаговые симптомы, вызванные локальной ишемией мозга. Сравнительно редко наблюдается коматозное состояние. Заболевание может начаться с обморока, и лишь потом, когда больной приходит в сознание, появляются боли за грудиной или в области сердца. В отдельных случаях боли могут от-

существовать. В ряде случаев недостаточность кровоснабжения мозга проявляется нарушениями психики – апатией, ослаблением памяти, снижением критичности в оценке своего состояния и т. п., вплоть до психозов. Эта форма ИМ чаще встречается у пожилых и лиц, злоупотребляющих алкоголем.

Безболевого инфаркта миокарда чаще развивается у лиц пожилого и старческого возраста. Клиническими проявлениями данного варианта ОИМ являются ощущение дискомфорта или слабых нетипичных болей за грудиной, приступы сердечной астмы, ухудшение самочувствия, немотивированная общая слабость, ухудшение настроения.

Малосимптомная форма безболевого инфаркта миокарда протекает без клинического выражения и диагностируется ретроспективно по рубцовым изменениям ЭКГ.

Отёчный вариант начинается с изолированной правожелудочковой недостаточности (одышка, гепатомегалия, отёки на ногах, набухание шейных вен, асцит). Эта форма встречается редко, в основном при инфаркте миокарда правого желудочка, а также при обширных и повторных инфарктах.

3.1.1. Инфаркт миокарда с зубцом Q

Диагностические критерии

1. Анамнез.
2. Наследственная отягощённость (родители страдали ИБС, АГ, СД и пр.).
3. Клинические проявления:
 - а) жалобы – см. выше;
 - б) физикальное обследование:
 - бледность кожных покровов, видимых слизистых оболочек;
 - акроцианоз (появление симптома зависит от площади поражения и насосной функции сердца);
 - повышенная потливость (гипергидроз);

- бради-, нормо- или тахикардия и (или) нарушения ритма;
- ослабление первого тона над верхушкой, может определяться ритм галопа (III тон);
- лихорадка (до 37-38° в течение 3-7 дней).

4. Лабораторное обследование:

- лейкоцитоз (до $10-12 \times 10^9 / \text{л}$, с первых часов заболевания и в течение 1 нед, снижается к концу 1-й нед) с нейтрофильным сдвигом лейкоцитарной формулы, анэозинофилия;
- ускорение СОЭ (начинается с конца 1-й – начала 2-й нед болезни);
- энзимодиагностика: повышение и/или последующее снижение уровня биологических маркеров некроза миокарда – тропонина I или T (через 3-10 часов – до 10 – I или 14 – T сут., через 1 час – при использовании высокочувствительных методов определения) или активности и массы МВ-КФК (через 3-4 часа от начала заболевания и до 2-3 сут.) (рис 42);
- возможные неспецифичные изменения: гипергликемия, гипоальбуминемия, гиперглобулинемия, гиперфибриногенемия, положительная реакция на С-реактивный белок (на 2-е – 3-и сут. заболевания), повышение содержания серомукоида.

5. Инструментальное обследование:

- а) ЭКГ (рис. 43) – диагностика глубины поражения миокарда, стадии и локализации приведены выше;
- б) Эхокардиография: признаки очагового поражения миокарда и дисфункции левого желудочка – зоны гипо- и акинезии, снижение систолической экскурсии межжелудочковой перегородки, уменьшение сократительной способности миокарда, а также своевременная диагностика осложнений острого периода заболевания (формирование аневризм, разрывы папиллярных мышц, межжелудочковой и межпредсердной перегородки);

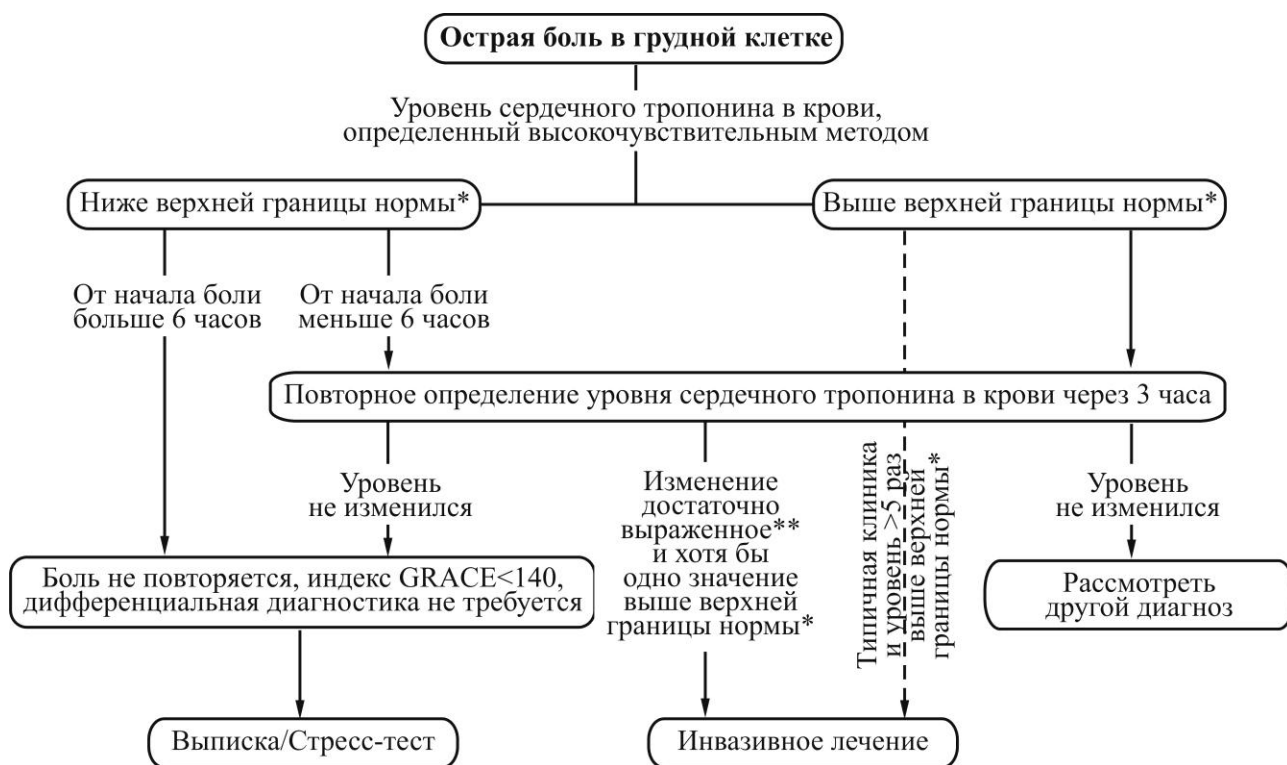

Рис. 42. Алгоритм принятия решений с учётом уровней сердечного тропонина в крови, определённого высокочувствительными методами, оценённых при госпитализации и через 3 часа [9]

*, ** Диагностически значимым повышением уровня сердечных тропонинов (I и T) в плазме крови считают уровень, превышающий 99-й перцентиль значений этого показателя у здоровых лиц, определенный лабораторным методом, у которого коэффициент вариации определений не превышает 10%. Величины 99-го перцентиля нормальных значений могут быть на веб-сайте Международной федерации клинической химии. Повышенный уровень сердечных тропонинов сохраняется в плазме крови до 7-14 дней после возникновения ИМ (www.studfiles.ru – Острый коронарный синдром с подъёмом сегмента ST).

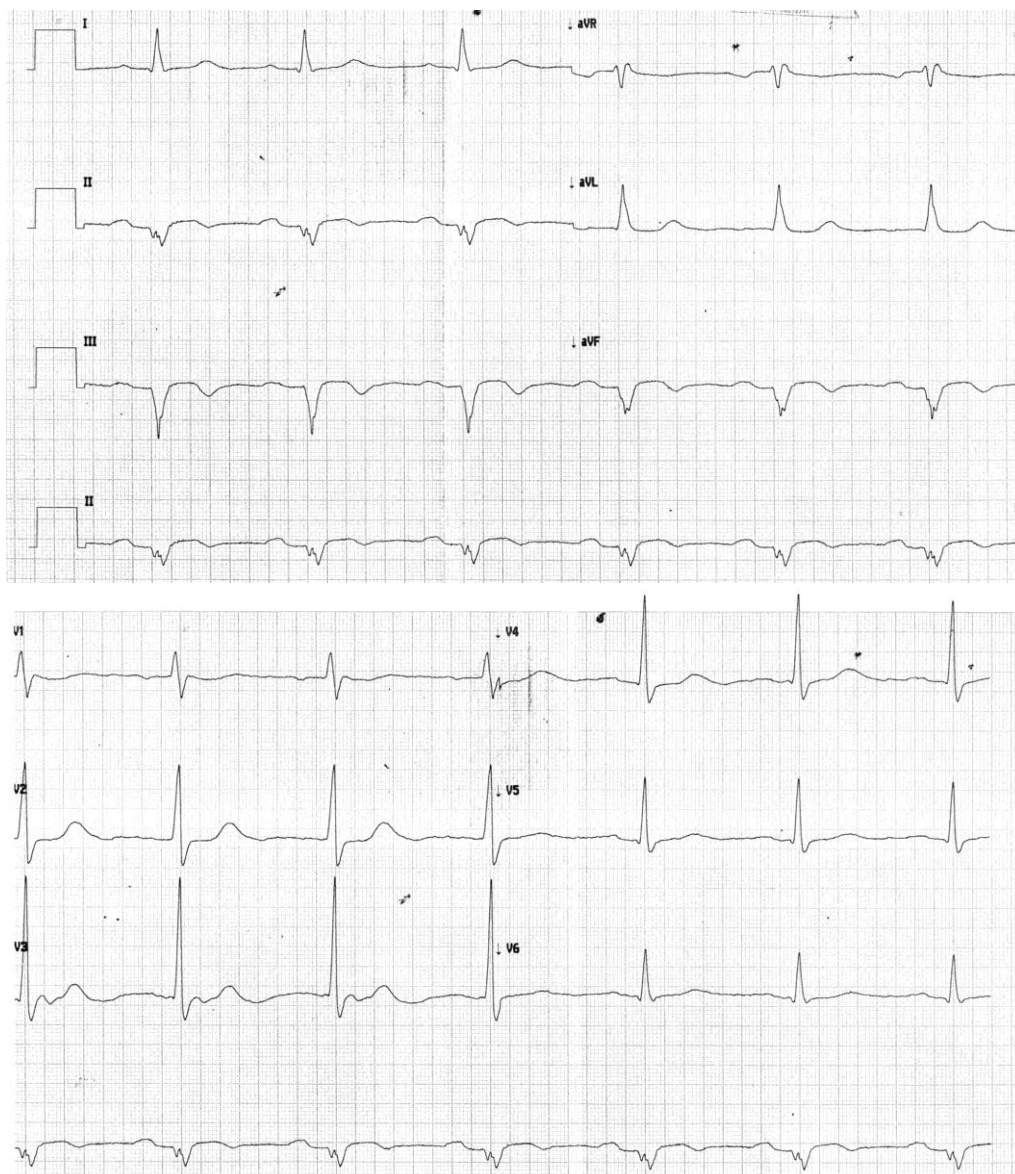


Рис. 43. Инфаркт миокарда с зубцом Q нижней локализации

Норма тропонина I в сыворотке крови менее 0,5 мкг/л, тропонина T < 0,4 мкг/л. Необходимо помнить, что уровень сердечных тропонинов может быть повышен не только при ОИМ, но и при следующих заболеваниях и состояниях [9]:

- острая и хроническая застойная сердечная недостаточность;
- травма сердца;
- воспалительные заболевания (миокардит, вовлечение миокарда при эндокардите или перикардите);
- патология аортального клапана;
- гипертрофическая кардиомиопатия;

- тахи- или брадиаритмии, блокада сердца;
- синдром баллонирования верхушки сердца;
- рабдомиолиз при операции на сердце;
- острое расслоение аорты;
- ТЭЛА;
- тяжёлая лёгочная гипертензия;
- почечная недостаточность;
- острое неврологическое заболевание;
- инфильтративное заболевание (амилоидоз, саркоидоз и пр.);
- кардиотоксическое воздействие лекарств и токсинов;
- крайне тяжёлое состояние, включая дыхательную недостаточность и сепсис;
- ожоги (особенно с поражением более 30% поверхности тела);
- очень интенсивная физическая нагрузка.

В связи с этим, диагностика ОИМ основывается на анализе комплекса данных – сочетание динамики биохимических маркёров некроза миокарда с одним из следующих признаков [9]:

- клиническая картина ОКС;
- появление патологических зубцов Q на ЭКГ;
- изменения ЭКГ, указывающие на появление ишемии миокарда (подъём или депрессия сегмента ST, блокада левой ножки пучка Гиса)*;

* Остро развившаяся блокада левой ножки Гиса (ЛНПГ) расценивается как свежие очаговые изменения и свидетельствуют пользу острого инфаркта миокарда (ИМ).

Критериями диагностики ИМ на фоне блокады ЛНПГ служат:

1. Динамика сегмента ST в первые 5 суток ИМ;
2. Подъём сегмента ST (>2 мм, конкордантного комплексу QRS, либо >7мм дискордантно комплексу QRS);
3. Патологические зубцы Q в отведениях I, aVL, V₆ или III, aVF.
4. Зазубрина на восходящем колене зубца S в отведениях V₃ или V₄ (признак Кабреры).
5. Наличие патологического зубца Q и подъём сегмента ST в желудочковых экстрасистолах.
6. Неадекватный прирост зубцов R в грудных отведениях.
7. Полифазность зубцов R в грудных отведениях.

- появление признаков потери жизнеспособности миокарда или нарушений локальной сократимости при использовании методик, позволяющих визуализировать сердце.

Наиболее информативным индексом для прогнозирования течения ОИМ с ПСТ является шкала GRACE (табл 15). Эта шкала позволяет оценить риск смерти пациента или суммы случаев смерти и повторного ИМ в период госпитализации и на протяжении в ближайшие 6 месяцев на основании данных, полученных при поступлении в стационар, а также риск смерти или суммы случаев смерти и повторного ИМ в ближайшие 6 месяцев при использовании данных, доступных при выписке (с учётом проведённого лечения) [9].

Таблица 15

Оценка риска смерти в стационаре с использованием шкалы GRACE [9]

Фактор риска	Число баллов
<i>Возраст (лет)</i>	
≤30	0
30-39	8
40-49	25
50-59	41
60-69	58
70-79	75
80-89	91
≥90	100
<i>ЧСС (ударов в минуту)</i>	
≤50	0
50-69	3
70-89	9
90-109	15
110-149	24
150-199	38
≥200	46
<i>Систолическое АД (мм рт. ст.)</i>	
≤80	58
80-99	53
100-119	43
120-139	34
140-159	24
160-199	10
≥200	0

Продолжение *таблицы 15*

Фактор риска	Число баллов
<i>Класс по Killip</i>	
I	0
II	20
III	39
IV	59
<i>Уровень креатинина в крови (мг/дл)</i>	
0-0,39	1
0,40-0,79	4
0,80-1,19	7
1,20-1,59	10
1,60-1,99	13
2,0-3,99	21
≥4,0	28
<i>Другие факторы</i>	
Остановка сердца при поступлении	39
Смещения сегмента ST, инверсии зубца T	28
Повышенный уровень маркёров некроза миокарда в крови	14
Риск смерти в стационаре	Сумма баллов
Низкий (<1%)	≤125
Умеренный (1-3%)	126-154
Высокий (>3%)	≥155

Лечение:

Экстренная госпитализация в блок (палату) интенсивной терапии отделений для лечения больных с острым инфарктом миокарда независимо от наличия изменений на ЭКГ.

На догоспитальном этапе:

1. Физический и эмоциональный покой, доступ свежего воздуха.
2. Адекватное обезболивание.
3. Нитроглицерин (таблетки или аэрозоль по 0,5 – 0,4 мг под язык повторно) под контролем АД, при необходимости и адекватном АД – инфузии нитроглицерина.
4. Ацетилсалициловая кислота 0,250 – 0,325 г (разжевать)

5. Тикагрелор 180 мг (противопоказан при тромбозисе) или Клопидогрел 300 мг, при планируемом первичном ЧКВ – 600 мг (лицам старше 75 лет – 75 мг).
6. Бригада «скорой помощи» вводит наркотики, тромболитики или гепарин (показания, дозы и способ введения см. ниже), бета-блокаторы:
 - i. при планируемом первичном ЧКВ – гепарин (болюсом 4000-5000 ЕД); или эноксапарин в/в болюсом в дозе 0,5 мг/кг или отложить начало его применения до поступления в стационар.
 - ii. При планируемой ТЛТ – фондапаринукс или эноксапарин
 - iii. При почечной недостаточности, высоком риске кровотечений или предполагаемом срочном коронарном шунтировании - гепарин

В стационаре:

1. Физический и эмоциональный покой.
2. Инсуффляция увлажнённого кислорода со скоростью 2-8 л/мин (термин «инсуффляция» означает вдвухание дыхательной смеси в дыхательные пути без непосредственного контакта больного с дыхательным контуром).
3. Кардиомониторный контроль с суточным мониторингом артериального давления, сердечного ритма и проводимости, пульсоксиметрия.
4. Морфин до 10 мг (1% раствор 1 мл) или промедол 10-20 мг (1-2% раствор 1 мл) – до полного купирования боли, фентанил 0,05-0,1 мг + дроперидол 2,5-10 мг (в зависимости от уровня АД).
5. Нитроглицерин внутривенно в дозе 5-10 мкг/мин с увеличением дозы каждые 15 мин на 5-10 мкг/мин (до 200 мкг/мин) до исчезновения боли и под контролем АД(!) во избежание появления побочного эффекта в виде артериальной гипотонии. Через 24 часа в случае сохранения ангинозных болей – перевод

на пероральные нитраты (изосорбида динитраты или изосорбида-5-мононитраты 20-60 мг/сут).

6. Выбор метода реперфузионного лечения осуществляется в соответствии с алгоритмом (рис.44)

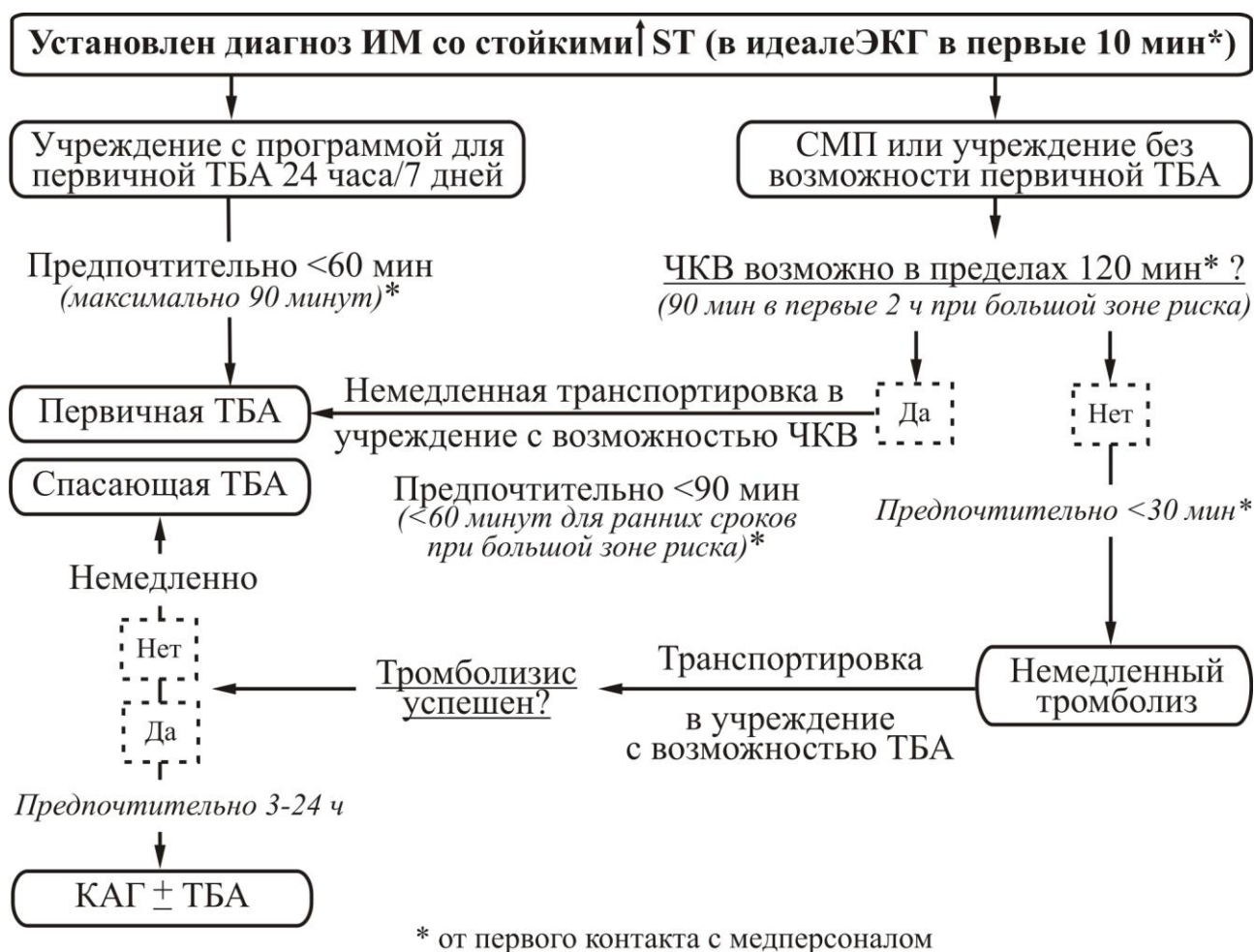


Рис. 44. Выбор реперфузионного лечения при ОИМ с подъемом сегмента ST (КАГ – коронарная ангиография; ТБА – трансстенокардиальная баллонная ангиопластика) [10]

Выбор метода реперфузионной терапии [10]

В первые 3 часа инфаркта миокарда с подъемом сегмента ST и ТЛТ, и ТБА (ангиопластика) одинаково эффективны.

Ситуации, в которых ТЛТ предпочтительнее (рис.45):

- больной госпитализирован в первые 3 часа ОИМ с подъемом ST и нет возможности быстро выполнить ТБА;

- проведение ТБА невозможно (отсутствие оборудования, бригады опытных операторов, а также организационные и технические причины);
- ТБА не может быть проведена в первые 90 мин контакта пациента с медицинским персоналом;
- ожидаемое время задержки между первым раздуванием баллона в коронарной артерии и началом ТЛТ превышает 60 мин;
- отказ пациента от ЧКВ;
- у пациента аллергическая реакция на йод.

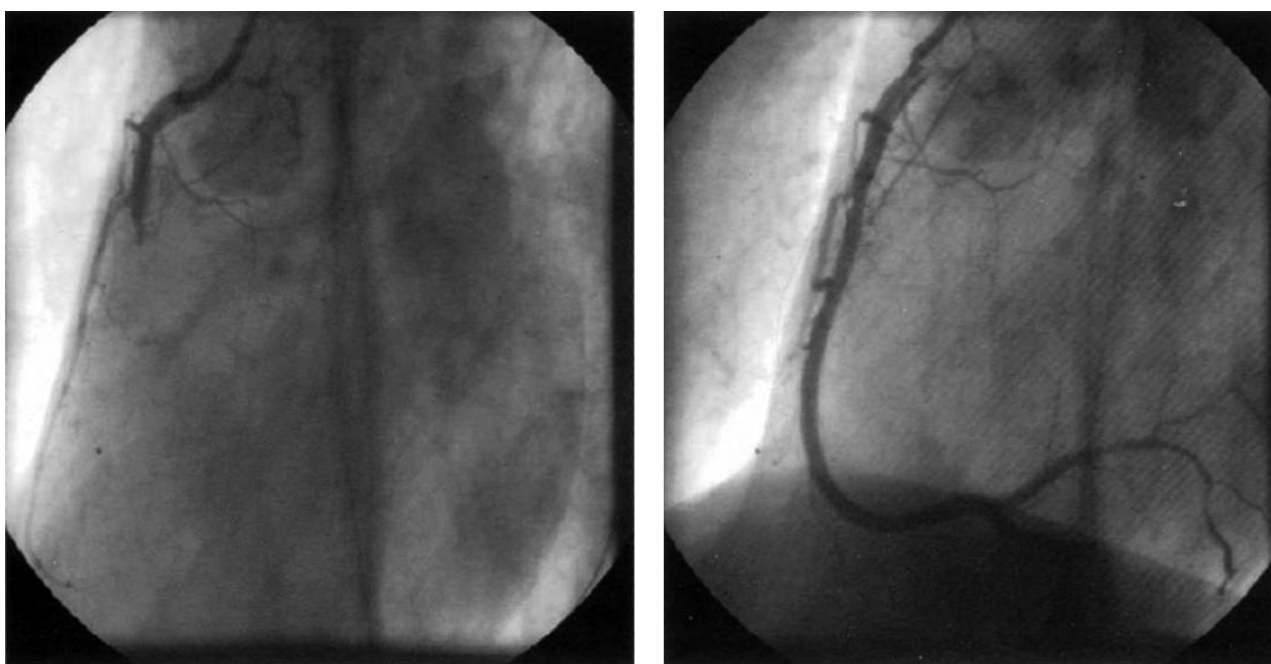


Рис. 45. Коронароангиограмма больного с ОКС с подъёмом ST. Слева: окклюзия и последующий «обрыв» правой коронарной артерии больного ОИМ; справа: через 30 мин после введения пулолазы – восстановление проходимости артерии

Ситуации, в которых предпочтительнее инвазивная стратегия (первичная ТБА):

- имеются ангиографическая лаборатория и опытный исследователь, выполняющий не менее 75 первичных ТБА в год, а время от первого контакта с медицинским персоналом до раздувания в коронарной артерии не превышает 90 мин.;

- у больного тяжёлые осложнения ИМ (кардиогенный шок, острая сердечная недостаточность, угрожающие жизни нарушения ритма);
- ТЛТ противопоказана;
- поздняя госпитализация больного (более 3 часов от начала заболевания);
- диагноз ОИМ сомнителен или предполагается нетромботический механизм прекращения венозного кровоснабжения.

Помимо перечисленного выше, ТБА может быть проведена после неуспешной ТЛТ, а также после ТЛТ при возникновении рецидива ИМ и наличии признаков выраженной ишемии миокарда.

Показания для хирургической реваскуляризации миокарда (коронарное шунтирование):

- продолжающийся ангинозный приступ или нестабильность гемодинамики у больного ОИМ после неудачной ТБА;
- продолжающиеся или повторяющиеся ангинозные приступы у пациента с противопоказаниями к ТЛТ и ТБА;
- острая митральная регургитация, разрыв межжелудочковой перегородки или другие «механические» осложнения ИМ, развившиеся во время хирургического вмешательства;
- кардиогенный шок, развившийся в течение 36 ч от начала ОИМ у пациента с диагностированным поражением ствола левой коронарной артерии (или эквивалентным поражением) – в случае, если операция может быть проведена в ближайшие 18 ч от развития шока;
- угрожающие жизни желудочковые нарушения ритма на фоне стеноза общего ствола левой коронарной артерии $\geq 50\%$ (или эквивалентном поражении);
- невозможность проведения ТЛТ и ТБА, особенно если обнаружено поражение общего ствола левой коронарной артерии или эквивалентное поражение.

Антитромботическая терапия при различных подходах к реперфузионному лечению ИМпСТ [9, с дополнениями авторов]

Способ реперфузионного лечения	Антитромботическое лечение
Тромболитическая терапия стрептокиназой	АСК + клопидогрел + парентеральное введение антикоагулянта: - <i>оптимально</i> : подкожные инъекции фондапаринукса или эноксапарина до 8 суток, более ранней выписки из стационара или успешного ЧКВ; - <i>при существенно нарушенной функции почек, высоком риске кровотечения</i> : в/в инфузия НФГ 24-48 час с подбором дозы под контролем АЧТВ или отказ от использования антикоагулянтов
Тромболитическая терапия фибринспецифичным тромболитиком	АСК + клопидогрел + парентеральное введение антикоагулянта: - <i>оптимально</i> : подкожные инъекции эноксапарина до 8 суток, более ранней выписки из стационара или успешного ЧКВ; - <i>при существенно нарушенной функции почек, высоком риске кровотечения</i> : в/в инфузия НФГ 24-48 час с подбором дозы под контролем АЧТВ
Тромболитическая терапия проурокиназой рекомбинантной	АСК + клопидогрел + в/в инфузия НФГ 24-48 час с подбором дозы под контролем АЧТВ

Продолжение *таблицы 16*

Способ реперфузионного лечения	Антитромботическое лечение
ЧКВ вскоре после тромболитической терапии	<p>(1) Продолжить АСК</p> <p>(2) Продолжить клопидогрел</p> <ul style="list-style-type: none"> - в первые 24 ч от введения тромболитика не получившим нагрузочной дозы клопидогрела принять 300 мг - после 24 ч от введения тромболитика не получившим нагрузочной дозы клопидогрела принять 600 мг, получившим нагрузочную дозу 300 мг в первые сутки принять еще 300 мг <p>(3) Продолжить начатое парентерального введение того же антикоагулянта во время ЧКВ (после неосложнённого ЧКВ парентеральный антикоагулянт можно отменить):</p> <ul style="list-style-type: none"> - если начата в/в инфузия НФГ, во время процедуры использовать обычные в/в болюсы НФГ под контролем активированного времени свёртывания крови; - если начато подкожное введение эноксапарина, в пределах 8 ч после подкожной инъекции при ЧКВ дополнительных антикоагулянтов не вводить; в пределах 8-12 ч после подкожной инъекции или если была сделана только одна подкожная инъекция эноксапарина – перед процедурой ввести в/в болюсом 0,3 мг/кг; после 12 ч от последней инъекции во время ЧКВ можно использовать любой антикоагулянт; - если начато подкожное введение фондапаринукса, во время процедуры использовать стандартные в/в болюсы НФГ.
Первичное ЧКВ	<p>АСК + прасугрел (при коронарном стентировании у больных моложе 75 лет, без инсульта/ТИА в анамнезе, не получивших клопидогрел), тикагрелор или клопидогрел (при невозможности использовать прасугрел или тикагрелор)</p> <p>+ во время процедуры в/в инфузия бивалирудина или в/в болюс(ы) эноксапарина или в/в болюс(ы) НФГ под контролем активированного времени свёртывания крови (при невозможности использовать бивалирудин или эноксапарин)</p> <p>± в отдельных случаях в/в введение блокатора ГП IIb/IIIa тромбоцитов</p>

Продолжение *таблицы 16*

Способ реперфузионного лечения	Антитромботическое лечение
Отсутствие реперфузионного лечения	АСК + клопидогрел + подкожные инъекции фондапаринукса до 8 суток, более ранней выписки из стационара или успешного ЧКВ, если нет существенно нарушенной функции почек, высокого риска кровотечения. При недоступности фондапаринукса – эноксапарин.

Примечания: 1) Бивалириудин назначают при возникновении у пациента гепарининдуцированной тромбоцитопении;
 2) во время ЧКВ использование фондапаринукса не рекомендуется!!
 3) контроль АЧТВ проводят только при введении гепарина, применение других антикоагулянтов на показатели АЧТВ не влияют.

Дозировки и правила применения антитромботических препаратов при ОИМ с ПСТ [9]

Препарат	Рекомендации по применению
Антиагреганты	
АСК	Внутри; у ранее регулярно не принимавших первая доза 250 мг (разжевать и проглотить), со 2-х суток по 75-100 мг 1 раз/сут.
Клопидогрел	<p>Сопровождение первичного ЧКВ: внутри; первая доза 600 мг (как можно быстрее), затем 75 мг 1 раз/сут (после стентирования у больных без высокого риска кровотечений на 2-7-е сутки возможно применение в дозе 150 мг 1 раз/сут).</p> <p>Сопровождение ТЛТ: внутри; первая доза 300 мг или 75 мг у больных старше 75 лет¹, со 2-х суток по 75 мг 1 раз/сут.</p> <p>Сопровождение ЧКВ вскоре после ТЛТ: в первые 24 ч от введения тромболитика не получившим нагрузочной дозы клопидогрела принять 300 мг; после 24 ч от введения тромболитика не получившим нагрузочной дозы клопидогрела принять 600 мг, получившим нагрузочную дозу 300 мг в первые сутки принять еще 300 мг</p> <p>Отсутствие реперфузионного лечения: внутри; 75 мг 1 раз/сут; перед ТБА в более поздние сроки заболевания нагрузочная доза 600 мг.</p>
Тикагрелор	Сопровождение первичного ЧКВ: внутри; первая доза 180 мг, через 12 часов по 90 мг 2 раза/сут (можно использовать у получивших нагрузочную дозу клопидогрела).

Продолжение *таблицы 17*

Препарат	Рекомендации по применению
Антикоагулянты для парентерального введения²	
НФГ (гепарин)	<p>Сопровождение ТЛТ и другие показания к использованию лечебных доз антикоагулянтов: внутривенно; болюсом 60 ЕД/кг (максимально 4000 ЕД) сразу вслед за этим постоянная инфузия 12 ЕД/кг/ч (максимально 1000 ЕД/ч), в последующем подбор дозы, обеспечивающей увеличение АЧТВ до 50-70 секунд или в 1,5–2 раза выше контрольной величины для конкретной лаборатории (верхняя граница нормы или среднее нормальное значение у здоровых лиц); при сочетании с ТЛТ АЧТВ следует определить через 3, 6, 12 и 24 часа после начала инфузии НФГ, длительность инфузии 24-48 часов.</p> <p>Сопровождение ЧКВ: в/в болюсом 70-100 ЕД/кг, при необходимости повторно с целью поддерживать активированное время свёртывания крови 250-350 сек; в сочетании с блокаторами гликопротеина IIb/IIIa тромбоцитов первый болюс 50-60 ЕД/кг, при необходимости повторно с целью поддерживать активированное время свёртывания крови 200-250 (лучше – 250-300) сек. Первое определение АЧТВ через 2-5 мин после болюса НФГ, затем каждые 20-30 мин на протяжении всей процедуры ЧКВ. При необходимости дополнительные болюсные введения НФГ 20 МЕ/кг. Применение НФГ прекращается после успешного окончания процедуры. Устройство для введения катетеров может быть удалено из бедренной артерии через 4-6 ч при значениях АЧТВ ≤ 150 с или раньше, если используется доступ через лучевую артерию.</p> <p>Профилактика венозного тромбоза и ТЭЛА: под кожу живота 5000 ЕД 2-3 раз/сут, если нет необходимости в более высоких дозах антикоагулянтов (контроль АЧТВ не требуется).</p>
Бивалирудин	<p>Сопровождение первичного ЧКВ: в/в болюсом 0,75 мг/кг с последующей инфузией 1,75 мг/кг/ч во время процедуры (при необходимости инфузию можно продолжить в той же дозе в течение 4 ч, а затем в дозе 0,25 мг/кг/ч вплоть до 12 ч); при сниженном клиренсе креатинина скорость инфузии следует уменьшить в соответствии с инструкцией к препарату. У больных с клиренсом креатинина 30-59 мл/мин размер болюса остаётся прежним, а скорость инфузии следует уменьшить до 1,4 мг/кг/ч; у больных с клиренсом креатинина < 30 мл/мин или находящихся на диализе, бивалирудин противопоказан.</p>

Продолжение *таблицы 17*

Препарат	Рекомендации по применению
Эноксапарин	<p>Сопровождение ТЛТ (у мужчин с уровнем креатинина в крови <2,5 мг/дл (221 мкмоль/л) и женщин с уровнем креатинина в крови <2,0 мг/дл (177 мкмоль/л): в/в болюс 30 мг; через 15 мин п/к живота в дозе 1 мг/кг 2 раза/сут до 8-го дня болезни или выписки из стационара, если она произошла раньше (первые 2 дозы для п/к введения не должны превышать 100 мг). У лиц ≥ 75 лет первоначальная в/в доза препарата не вводится, а поддерживающая уменьшается до 0,75 мг/кг (первые 2 дозы не должны превышать 75 мг). При сниженной функции почек (клиренс креатинина <30 мл/мин) препарат вводится п/к в дозе 1 мг/кг один раз/сут вне зависимости от возраста.</p> <p>Сопровождение первичного ЧКВ: в/в болюсом 0,5 мг/кг, при процедуре длительностью более 2 часов дополнительный болюс 0,25 мг/кг.</p> <p>ЧКВ на фоне начатого введения лечебных доз эноксапарина: если после п/к инъекции препарата прошло не более 8 ч, дополнительного введения антикоагулянтов не требуется (если была сделана только одна подкожная инъекция эноксапарина – перед процедурой ввести в/в болюсом 0,3 мг/кг), после 12 ч от последней инъекции во время ЧКВ можно использовать любой антикоагулянт (в том числе эноксапарин в/в болюсом в дозе 0,5-0,75 мг/кг). Устройство для введения катетеров может быть удалено из бедренной артерии через 6-8 ч после последней п/к инъекции эноксапарина и через 4 ч после в/в введения препарата.</p> <p>Профилактика венозного тромбоза и ТЭЛА: под кожу живота, 40 мг 1 раз/сут (если нет необходимости в более высоких дозах антикоагулянтов).</p>
Фондапаринукс	<p>Сопровождение ТЛТ стрептокиназой или отсутствие реперфузионного лечения (у больных с уровнем креатинина в крови <3,0 мг/дл или 265 мкмоль/л): в/в болюсом 2,5 мг; со 2-х суток п/к живота в дозе 2,5 мг 1 раз/сут до 8-го дня болезни или выписки из стационара, если она произошла раньше. Противопоказан при клиренсе креатинина <20 мл/мин.</p> <p>Профилактика венозного тромбоза и ТЭЛА: под кожу живота 2,5 мг 1 раз/сут (если нет необходимости в более высоких дозах антикоагулянтов).</p>

Продолжение *таблицы 17*

Препарат	Рекомендации по применению
Тромболитики (фибринолитики)	
Алтеплаза	В/в 1 мг/кг МТ (но не более 100 мг): болюс 15 мг; последующая инфузия 0,75 мг/кг МТ за 30 мин (но не более 50 мг), затем 0,5 мг/кг (но не более 35 мг) за 60 мин (общая продолжительность инфузии 1,5 ч). Применяется в сочетании с АСК, клопидогрелом и парентеральным введением антикоагулянта.
Проурокиназа рекомбинантная (Пуролаза [®]) ³	В/в: болюс 2000000 МЕ и последующая инфузия 6000000 МЕ в течение 30-60 мин. Применяется в сочетании с АСК, клопидогрелом и в/в введением НФГ.
Стрептокиназа	В/в инфузионно 1500000 МЕ за 30-60 мин. Применяется в сочетании с АСК, клопидогрелом и парентеральным введением антикоагулянта, включая фондапаринукс.
Тенектеплаза	В/в болюсом за 5-10 сек: 30 мг при МТ <60 кг, 35 мг при МТ от 60 до <70 кг, 40 мг при МТ от 70 до <80 кг, 45 мг при МТ от 80 до <90 кг, 50 мг при МТ ≥90 кг. Применяется в сочетании с АСК, клопидогрелом и парентеральным введением антикоагулянта.

Примечания: ¹ - оправданность применения нагрузочной дозы у лиц >75 лет, которым не предполагается проведение первичного ЧКВ, пока не установлена (рекомендуемая величина первой дозы клопидогрела в этих случаях 75 мг);

² в качестве средства профилактики венозного тромбоза и ТЭЛА предпочтительнее эноксапарин или фондапаринукс; гепарин - лишь при сниженной скорости клубочковой фильтрации; для профилактики венозного тромбоза и ТЭЛА могут использоваться также далтепарин под кожу живота в дозе 5000 МЕ 1 раз в сутки или надропарин под кожу живота в дозе 0,4 мл у больных с высоким риском венозного тромбоза и МТ ≤70 кг и 0,6 мл у больных с МТ >70 кг;

³ - используется в Российской Федерации.

Примечание

1. Показания для тромболитической терапии – ОИМ с зубцом Q в первые 6-12 ч, сопровождающейся:

- подъемом сегмента ST более 1 мм в 2 и более смежных отведениях ЭКГ от конечностей;
- подъемом сегмента ST более 2 мм в 2 и более грудных отведениях ЭКГ;

- появлением новой, не зарегистрированной ранее, блокады левой ножки пучка Гиса на фоне боли или дискомфорта за грудиной.

2. Противопоказания для тромболитической терапии [9]:

а) абсолютные:

- ранее перенесённый геморрагический инсульт или нарушение мозгового кровообращения неизвестной этиологии;
- ишемический инсульт, перенесённый в течение последних 3 месяцев;
- опухоль мозга, первично и метастазы;
- подозрение на расслоение аорты;
- наличие признаков кровотечения или геморрагического диатеза (за исключением менструации);
- существенные закрытые травмы головы в последние 3 месяца;
- изменение структуры мозговых сосудов (например, артерио-венозная мальформация, артериальные аневризмы).

б) относительные:

- устойчивая, высокая, плохо контролируемая АГ в анамнезе;
- наличие плохо контролируемой АГ (в момент госпитализации – САД > 180 мм рт.ст., ДАД > 110 мм рт.ст.);
- ишемический инсульт давностью > 3 месяцев;
- деменция или внутричерепная патология, не указанная в «Абсолютных противопоказаниях»;
- травматичная или длительная (>10 мин) СЛР или обширное оперативное вмешательство, перенесённое в течение последних 3 недель;
- недавнее (в течение предыдущих 2-4 недель) внутреннее кровотечение;
- пункция сосуда, не поддающаяся прижатию;
- для стрептокиназы – введение стрептокиназы, в т.ч. модифицированной, более 5 суток назад или известная аллергия на неё;
- беременность;

- обострение язвенной болезни;
- приём антикоагулянтов непрямого действия (чем выше значения МНО, тем выше риск кровотечения).

В связи с выраженной анафилактичностью *стрептокиназы* больным, получавшим этот препарат в течение предыдущего года, показан другой препарат – тканевой активатор плазминогена – *альтеплаза*.

При повышенном риске развития аллергических осложнений перед назначением *стрептокиназы* необходимо ввести внутривенно 30 мг преднизолона.

При лечении *стрептокиназой* для контроля поддержания терапевтической концентрации определяют концентрацию плазминогена и фибриногена, время свёртывания крови, протромбиновое время.

Успешная реперфузия почти в 90% случаев сопровождается желудочковыми нарушениями ритма («синдром «оглушённого» сердца», прим. авторов), для предупреждения которых показано применение 25% раствора сульфата магния (5-10 мл болюсом); необходимо обеспечить контроль за сердечным ритмом, основными показателями гемодинамики и быть готовым к проведению дефибрилляции.

При подкожном введении биодоступность и эффективность *гепарина* уменьшается на 2/3.

Основными преимуществами низкомолекулярных гепаринов (*эноксапарин, надропарин, дальтепарин*) перед нефракционированными (*гепарин*) является отсутствие необходимости частого контроля за АЧТВ, возможность подкожного введения и обеспечение более равномерного терапевтического эффекта. Вопрос применения других низкомолекулярных гепаринов (*надропарин, дальтепарин* и др.) в лечении больных ОКС обсуждается.

Исключение для гепаринотерапии составляют следующие пациенты:

- после хирургических вмешательств в течение последних 2 нед;

- с язвенной болезнью или желудочно-кишечным кровотечением, а также с кровотечением из мочевыводящих путей в анамнезе;
- с тромбоцитопенией (менее 100.000 в 1 мкл);
- с повышенным риском кровотечения (печеночная или почечная недостаточность).

Противопоказания для назначения гепарина (нефракционированного или низкомолекулярного):

- геморрагический синдром любой этиологии;
- неконтролируемая тяжёлая артериальная гипертония;
- язвенная болезнь или опухоль желудочно-кишечного тракта с высоким риском развития кровотечения;
- инфекционный эндокардит;
- ретиноангиопатия;
- тромбоцитопения (менее 100.000 в 1 мкл);
- заболевания, сопровождающиеся нарушениями процессов свёртывания крови;
- операции на головном мозге и позвоночнике;
- известная гиперчувствительность к гепарину.

Нагрузочная доза клопидогрела в большинстве ситуаций составляет 300 мг, при планирующейся первичной ТБА – 600 мг, для пациентов старше 75 лет – 75 мг; поддерживающая доза – 75 мг/сут. Длительность комбинированного применения клопидогрела и ацетилсалициловой кислоты составляет в среднем около 4 недель (есть рекомендации и до 1 года), после перенесённой ТБА со стентированием – до 1 года; при этом необходимо оценивать риск развития геморрагических осложнений. Перед проведением крупных хирургических вмешательств (включая коронарное шунтирование) клопидогрел отменяют за 5-7 сут. При непереносимости или противопоказаниях к применению ацетилсалициловой кислоты рекомендовано использование клопидогрела в монотерапии в дозе 75 мг/сут.

Медикаментозное лечение ОИМ с подъёмом сегмента ST [9, с дополнениями авторов]

Препарат	Доза*
Блокаторы β -адренергических рецепторов	
Лечение с 1-х суток заболевания	
Метопролол	В/в медленно под контролем ЭКГ и АД по 5 мг 2-3 раза с интервалом как минимум 2 мин; через 15 мин после в/в введения внутрь до 50 мг каждые 6 ч в течение 48 ч, затем 2-3 раза/сут при применении метопролола сукцината или 1 раз/сут для пролонгированных лекарственных форм.
Пропранолол	В/в медленно под контролем АД и ЭКГ в дозе 0,1 мг/кг за 2-3 приёма с интервалами как минимум 2-3 мин; через 4 часа после в/в введения внутрь, обычная поддерживающая доза до 160 мг/сут за 4 приёма.
Эсмолол	В/в инфузия под контролем ЭКГ и АД; нагрузочная доза 0,5 мг/кг в течение 1 мин, затем 0,05 мг/кг/мин в течение 4 мин, при недостаточном эффекте увеличение скорости инфузии на 0,05 мг/кг/мин каждые 4 мин вплоть до 0,3 мг/кг/мин; если необходим более быстрый эффект, перед 2-м и 3-м увеличением дозы можно ввести дополнительные болюсы по 0,5 мг/кг. Гемодинамический эффект сохраняется 20–30 мин после прекращения введения. При переходе на приём других бета-адреноблокаторов внутрь через 1 ч после их первого назначения необходимо снизить дозу эсмолола на 50%; обычно эсмолол отменяют после перорального приёма второй дозы бета-адреноблокатора, если за это время поддерживались надлежащие ЧСС и АД.
Лечение на более отдалённых сроках заболевания** &	
Карведилол [#]	Внутрь; начальная доза 3,125-6,25 мг 2 раза/сут, при хорошей переносимости - увеличение дозы с интервалом 3–10 суток до 25 мг 2 раза/сут.
Метопролол	Внутрь; обычная поддерживающая доза до 200 мг за 2-3 приёма (та же доза однократно при использовании пролонгированных лекарственных форм).
Пропранолол	Внутрь; обычная поддерживающая доза до 160 мг/сут за 4 приёма, при хорошей переносимости может быть увеличена.
Препарат	Доза*
ИАПФ: лечение с 1-х суток заболевания	
Каптоприл ¹	Внутрь; первая доза 6,25 мг, через 2 часа 12,5 мг, через 10-12 часов 25 мг; целевая доза 50 мг 2-3 раза/сут.
Лизиноприл	Внутрь; первая доза 5 мг, через 24 ч – 5 мг; целевая доза 10 мг 1 раз в сутки.

Продолжение *таблицы 18*

Препарат	Доза*
Блокаторы β-адренергических рецепторов	
Зофеноприл	Внутрь; первая доза 7,5 мг, через 12 ч еще 7,5 мг, затем при систолическом АД >100 мм рт.ст. удвоение дозы каждые 12 ч до 30 мг 2 раза/сут; возможен более медленный режим титрования дозы – 7,5 мг 2 раза/сут в 1–2-е сутки, 15 мг 2 раза/сут на 3–4-е сутки, затем 30 мг 2 раза/сут.
ИАПФ: лечение на более отдалённых сроках заболевания	
Каптоприл**	Внутрь; целевая доза 50 мг 3 раза в сутки.
Периндоприл ^{&}	Внутрь; 8 мг 1 раз/сут.
Рамиприл** &	Внутрь; начальная доза 1,25-2,5 мг; целевая доза 5 мг 2 раза/сут.
Трандолаприл**	Внутрь; начальная доза 0,5-1 мг; целевая доза 4 мг 1 раз/сут.
Эналаприл**	Внутрь; начальная доза per os 2,5 мг; целевая доза 10 мг 2 раза/сут.
Блокаторы рецептора ангиотензина II	
Валсартан	Внутрь; первая доза 20 мг с постепенным увеличением до 160 мг 2 раза/сут.
Антагонисты альдостерона	
Эплеренон [#]	Внутрь при уровне креатинина в крови у мужчин <2,5 мг/дл (220 мкмоль/л), <2,0 мг/дл (177 мкмоль/л) у женщин и уровне калия в крови <5 ммоль/л; первая доза 25 мг 1 раз/сут, при хорошей переносимости у больных, не принимающих амиодарон, дилтиазем или верапамил, в ближайшие 4 недели увеличение дозы до 50 мг 1 раз/сут.
Статины	
Аторвастатин	в дозе 80 мг 1 раз/сут рекомендуется назначать в ранние сроки госпитализации всем больным, не имеющим противопоказаний Если не удастся достичь целевого уровня ХС ЛНП (≤ 70 мг/дл=1,8 ммоль/л) – присоединение эзетимиба
Антагонисты кальция	
Верапамил или дилтиазем	можно использовать для устранения ишемии миокарда (приступов стенокардии), а также контроля частоты желудочковых сокращений при ФП или ТП в случаях, когда β-адреноблокаторы недостаточно эффективны или противопоказаны (например, при очевидном бронхоспазме)

Примечания к разделу «бета-блокаторы»: в пределах одной группы лекарственные средства перечислены по алфавиту; лечение β-адреноблокаторами, начатое

в первые сутки заболевания, при отсутствии противопоказаний должно продолжаться неопределённо долго;

*указаны ориентировочные дозы, которые могут быть меньше или несколько выше в зависимости от индивидуальной переносимости и клинического эффекта у конкретного больного;

**могут использоваться и другие препараты в надлежащих дозах, не обладающие внутренней симпатомиметической активностью;

#свидетельство положительного влияния на выживаемость получено у больных с существенно нарушенной сократительной функцией ЛЖ (ФВ $\leq 40\%$);

&положительное влияние на выживаемость больных с ХСН при существенно нарушенной сократительной функции ЛЖ выявлено для бисопролола в целевой дозе 10 мг 1 раз в сутки, карведилола - в целевой дозе 25 мг 2 раза в сутки и метопролола сукцината пролонгированного действия в целевой дозе 200 мг 1 раз в сутки.

Примечания к разделу «иАПФ»: в пределах одной группы лекарственные средства перечислены по алфавиту; лечение иАПФ следует начать как можно раньше (с первых часов заболевания), как только стабилизируется гемодинамика (в частности, САД станет не < 100 мм рт.ст.) и при отсутствии противопоказаний продолжать неопределённо долго;

* особенности подбора дозы у конкретного больного зависят от реакции АД, уровня креатинина и калия в крови; если достичь целевой дозы препарата не удастся, следует использовать максимально переносимую дозу;

** доказательства пользы получены у больных с существенной сократительной дисфункцией ЛЖ (СН и/или ФВ $< 40\%$);

& доказательства пользы получены у больных без выраженного снижения сократительной способности ЛЖ*

при недоступности эплеренона можно использовать спиронолактон в тех же дозах.

¹ известна определенная чувствительность к ИАПФ. Так, если целевая доза капотена/катоприла у афроамериканцев определяется от 50 мг 2-3 раза/сут., то на юго-востоке Азии всего лишь 37,5 мг, а у европеоидов суточная доза не превышает 75 мг.

3.2. Острый коронарный синдром без стойкого подъёма сегмента ST на ЭКГ

Острый коронарный синдром без стойкого подъёма сегмента ST – термин, объединяющий, как правило, нестабильную стенокардию и инфаркт миокарда без зубца Q.

Нестабильная стенокардия

Стенокардия (*angina pectoris*) – приступообразная боль за грудиной, являющаяся одной из клинических форм ИБС и вызванная проходящей ишемией миокарда.

Клиника

Диагностические критерии болевого синдрома при стенокардии (ВОЗ, 1959):

- характер боли сжимающий или давящий;
- локализация боли за грудиной или в предсердечной области по левому краю грудины;
- чёткая связь возникновения болей с физической нагрузкой;
- длительность болей не более 10 мин;
- быстрый и полный эффект нитроглицерина.

Нестабильная стенокардия (НС) – стадия течения ИБС, при которой риск развития острого инфаркта миокарда и внезапной смерти выше, чем при стабильной стенокардии, в связи с неустойчивым течением заболевания из-за «флюктуирующей» (подверженной надрыву или разрыву) тромбогенной части атеросклеротической бляшки.

Нестабильная стенокардия включает в себя следующие *формы*:

- впервые возникшая стенокардия (*de novo*) – появление вновь наступившей стенокардии в течение последних 28-30 дней;
- прогрессирующая стенокардия (*crescendo*) – внезапное увеличение частоты, тяжести, продолжительности приступов стенокардии при ослаблении действия нитроглицерина в ответ на обычную для данного больного физическую нагрузку;

- стенокардия покоя, возникшая в течение последней недели;
- ранняя постинфарктная стенокардия – развитие приступов стенокардии покоя либо незначительных физических нагрузок в первые 14 дней после перенесённого ОИМ, но не ранее, чем через 48 ч после госпитализации. Для данного вида стенокардии характерен неблагоприятный прогноз в связи с повышенным риском возникновения рецидива или повторного инфаркта миокарда.

Диагностические критерии нестабильной стенокардии

1. Анамнез.
2. Наследственная отягощённость (родители страдали ИБС, АГ).
3. Клинические проявления:
 - а) жалобы – изменение привычного стереотипа болей:
 - учащение, увеличение силы и продолжительности болевого приступа;
 - изменение характера болей;
 - изменение локализации болей;
 - возникновение болей при меньших физических нагрузках или в покое;
 - появление новых областей иррадиации;
 - быстрое нарастание частоты и тяжести приступа в течение часа или дней;
 - значительное снижение эффективности нитроглицерина и других антиангинальных средств;
 - б) физикальное обследование (малоинформативно, в основном для исключения несердечных причин боли).
4. Лабораторное обследование: биохимические маркеры (в ряде случаев незначительное повышение МВ-изофермента креатинфосфокиназы, отрицательный тест на тропонин Т, I).
5. Инструментальное обследование:

а) ЭКГ: во время приступа стенокардии возможно появление остроконечного положительного или отрицательного зубца T , депрессии сегмента ST , нарушений ритма и проводимости, которые носят преходящий характер (сохраняются от нескольких часов до нескольких дней). Изменения на ЭКГ, даже на высоте приступа, могут быть неопределёнными или отсутствовать!

б) суточное мониторирование ЭКГ (позволяет зарегистрировать динамику ЭКГ во время приступа стенокардии, эпизоды безболевого ишемии миокарда, клинически не выраженные нарушения ритма или преходящие блокады ножек пучка Гиса);

в) после стабилизации состояния (перед выпиской из стационара) рекомендовано проведение нагрузочных (ВЭМ), фармакологических проб, стресс-эхокардиографии – для оценки риска последующих коронарных осложнений;

г) коронарография рекомендуется только в случае планируемого чрескожного коронарного вмешательства.

Инфаркт миокарда без зубца Q

Клиника – см. в разделе «Инфаркт миокарда с зубцом Q ».

Диагностические критерии

Пп. 1 – 4 – см. в разд. «Инфаркт миокарда с зубцом Q »;

5. Инструментальная диагностика:

а) ЭКГ:

– комплекс QRS обычно не изменяется, лишь в некоторых случаях уменьшается амплитуда зубца R , сегмент ST может смещаться книзу от изолинии, зубец T становится отрицательным, «коронарным», в некоторых случаях двухфазным (до 1-2 мес), а затем – положительным или уменьшается его отрицательная фаза (рис. 46);

– топическая диагностика ОИМ: см. в разд. «Инфаркт миокарда с зубцом Q »

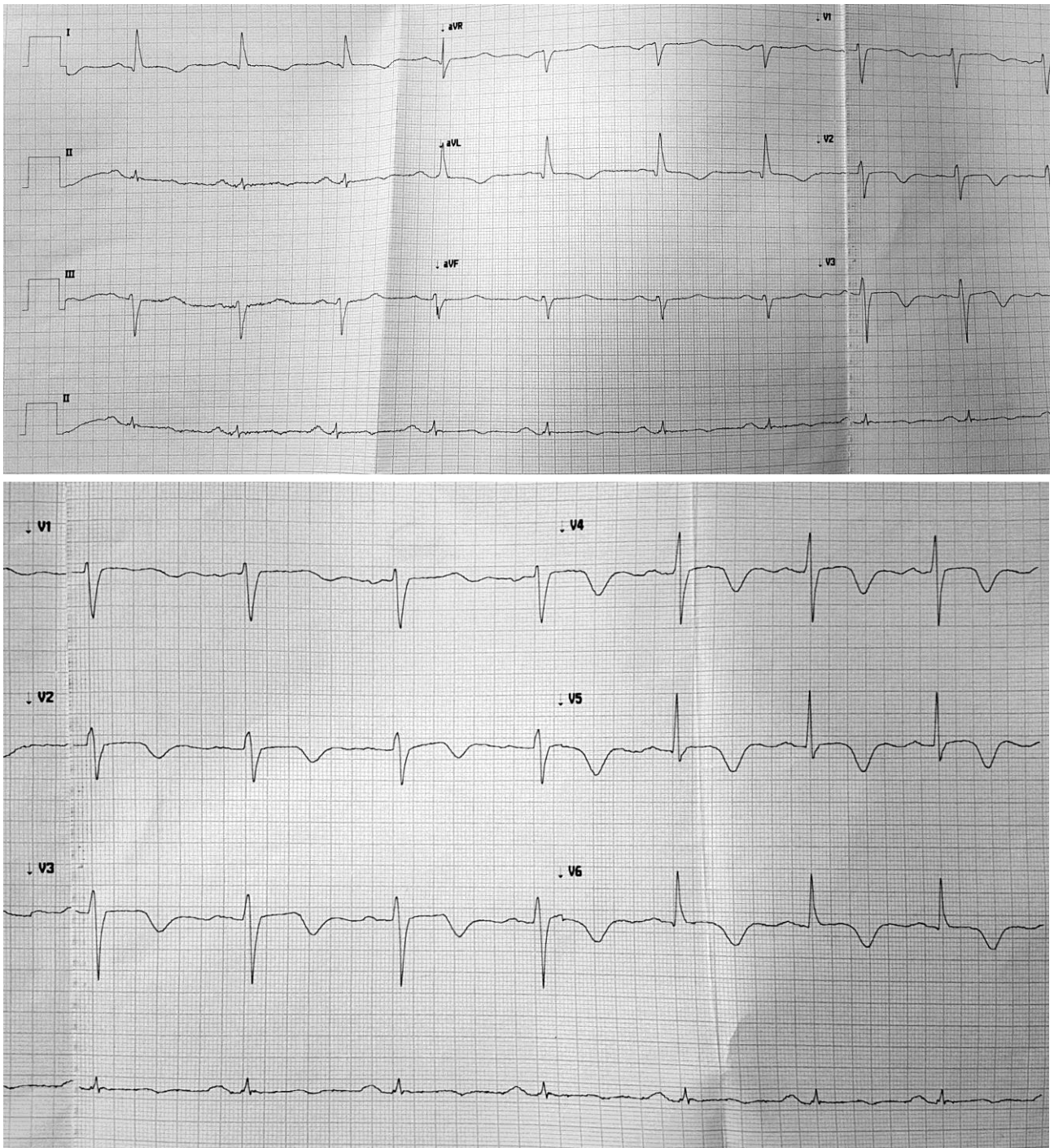


Рис. 46. ЭКГ-картина инфаркта миокарда без зубца Q
(объяснение в тесте)

б) эхокардиография – обнаружение признаков очагового поражения миокарда и дисфункции левого желудочка (зоны гипо- и акинезии, снижение систолической экскурсии межжелудочковой перегородки, уменьшение сократительной способности миокарда),

а также своевременная диагностика осложнений острого периода заболевания.

Лечение:

Тактика ведения больного с инфарктом миокарда без зубца Q должна быть такой же интенсивной, как ИМ с зубцом Q.

Экстренная госпитализация в отделение для лечения больных с острым инфарктом миокарда независимо от наличия изменений на ЭКГ.

Таблица 19

Рекомендации по инвазивной коронарной ангиографии и реваскуляризации при ОКСБПСТ [11]

Рекомендации	Класс рекомендации	Уровень рекомендации
<p>Немедленная инвазивная стратегия (КАГ < 2ч) рекомендуется у больных минимум как с одним из следующих <u>критериев очень высокого риска</u>:</p> <ul style="list-style-type: none"> – Гемодинамическая нестабильность или кардиогенный шок – Повторяющаяся или продолжающаяся боль в грудной клетке, рефрактерная к медикаментозному лечению – Угрожающие жизни желудочковые аритмии или остановка кровообращения – Острая сердечная недостаточность с сохраняющимися стенокардией или смещениями сегмента ST на ЭКГ – Повторные динамические изменения сегмента ST или зубца T, особенно переходящие подъемы ST 	I	C

Продолжение *таблицы 19*

Рекомендации	Класс рекомендации	Уровень рекомендации
<p>Ранняя инвазивная стратегия (КАГ в пределах от 2 до 24 часов) рекомендуется больным минимум как с одним из следующих <u>критериев высокого риска</u></p> <ul style="list-style-type: none"> – Подъём или снижение уровня сердечного тропонина, соответствующие ИМ – Динамические изменения сегмента ST или зубца Т (с симптомами или без) – Риск по шкале GRACE выше 140 баллов 	I	A
<p>Инвазивная стратегия (КАГ в пределах от 24 до 72 часов) рекомендуется больным минимум как с одним из следующих <u>критериев промежуточного риска</u></p> <ul style="list-style-type: none"> – Сахарный диабет – Почечная недостаточность (СКФ ниже 60 мл/мин/1,73 м²) – ФВ ЛЖ менее 40% или застойная сердечная недостаточность – Ранняя постинфарктная стенокардия – Недавнее ЧКВ – АКШ в прошлом – Риск по шкале GRACE от 109 до 140 баллов или повторение симптомов, или ишемии при неинвазивном обследовании 	I	A
<p>У больных <u>без перечисленных критериев риска</u> и без повторения симптомов, до решения о выполнении КАГ рекомендуется неинвазивное обследование для выявления ишемии (предпочтительно с визуализацией)</p>	I	A
<p>В учреждениях с достаточным опытом применения лучевого доступа рекомендуются выполнения КАГ и ЧКВ</p>	I	A
<p>У больных, подвергаемых ЧКВ, рекомендуются использовать выделяющие лекарства стенты нового поколения</p>	I	A

Продолжение *таблицы 19*

Рекомендации	Класс рекомендации	Уровень рекомендации
У больных с многососудистым поражением для выбора стратегии реваскуляризации (например, ЧКВ только "виновного" стеноза сразу после диагностической КАГ или многососудистое ЧКВ, АКШ) рекомендуется исходить из клинического состояния больного, сопутствующих болезней и тяжести поражения коронарных артерий (включая распределение, ангиографические характеристики и индекс SYNTAX), исходя из локального протокола для Кардиокоманды (Heart Team)	I	C
У больных с планируемой из-за высокого риска кровотечений непродолжительной ДАТТ* (30 дней), выделяющие лекарства стенты нового поколения следует использовать вместо голометаллических	IIb	B

Примечание: * ДАТТ – двойная антитромбоцитарная терапия.

Таблица 20

Дозы антикоагулянтов для парентерального введения [11]

Препарат	Дозы
НФГ	<p>Внутривенно, болюсом 60–70 ЕД/кг (максимально 5000 ЕД), сразу вслед за этим инфузия с начальной скоростью 12–15 ЕД/кг/ч (максимально 1000 ЕД/ч), в последующем подбор дозы, обеспечивающей увеличение АЧТВ в 1,5–2,5 раза выше контрольной величины для конкретной лаборатории (верхняя граница нормы или среднее нормальное значение у здоровых лиц).</p> <p><i>При ЧКВ на фоне начатой внутривенной инфузии нефракционированного гепарина:</i> внутривенно болюсом 2000–5000 ЕД, при необходимости повторно с целью поддерживать активированное время свёртывания крови 250–350 сек или 200–250 сек при планируемом применении блокатора гликопротеиновых рецепторов IIb/IIIa тромбоцитов.</p> <p><i>При ЧКВ у больных, до этого не получавших антикоагулянтов:</i> внутривенно болюсом 70–100 ЕД/кг, при необходимости повторно с целью поддерживать активированное время свёртывания крови 250–350 сек; в сочетании с блокаторами рецепторов IIb/IIIa тромбоцитов первый болюс 50–70 ЕД/кг, при необходимости повторно с целью поддерживать активированное время свёртывания крови 200–250 сек.</p>

Продолжение *таблицы 20*

Препарат	Дозы
Фондапаринукс	<p>Подкожно; 2,5 мг 1 раз/сут; перед ЧКВ на фоне применения фондапаринукса ввести нефракционированный гепарин внутривенно болюсом 85 ЕД/кг, при необходимости повторно с целью поддерживать активированное время свёртывания крови 250-350 сек; в сочетании с блокаторами рецепторов Пб/Ша тромбоцитов первый болюс 60 ЕД/кг, при необходимости повторно с целью поддерживать активированное время свёртывания крови 200-250 сек.</p> <p><i>Особенности при почечной недостаточности:</i> противопоказан при скорости клубочковой фильтрации <20 мл/мин/1,73 м².</p>
Эноксапарин	<p>Подкожно 1 мг/кг 2 р/сут.</p> <p><i>Особенности при почечной недостаточности:</i> у больных со скоростью клубочковой фильтрации <30 мл/мин/1,73 м² подкожно 1 мг/кг 1 р/сут, при скорости клубочковой фильтрации <15 мл/мин/1,73 м² не рекомендуется.</p> <p><i>При ЧКВ на фоне подкожного введения эноксапарина:</i> если до ЧКВ было сделано как минимум 2 подкожных инъекции эноксапарина, в первые 8 часов после очередной инъекции дополнительного антикоагулянта не требуется; если до ЧКВ была сделана только одна подкожная инъекция эноксапарина или ЧКВ выполняется через 8-12 часов после подкожной инъекции – ввести внутривенно болюсом 0,3 мг/кг эноксапарина; если ЧКВ выполняется через >12 часов после подкожной инъекции – возможно применение любого антикоагулянта.</p> <p><i>При ЧКВ у больных, до этого не получавших антикоагулянтов:</i> внутривенно болюсом 0,5–0,75 мг/кг.</p>
Бивалирудин	<p><i>При начале введения за некоторое время до ЧКВ:</i> внутривенно, болюсом 0,1 мг/кг с последующей инфузией 0,25 мг/кг/ч продолжительностью ≤72 ч; перед ЧКВ дополнительно болюсом 0,5 мг/кг с последующей инфузией 1,75 мг/кг/ч до окончания процедуры (при необходимости инфузию можно продолжить в той же дозе в течение 4 ч).</p> <p><i>При начале введения непосредственно перед ЧКВ:</i> внутривенно, болюсом 0,75 мг/кг с последующей инфузией 1,75 мг/кг/ч до окончания процедуры (при необходимости инфузию можно продолжить в той же дозе в течение 4 ч). Если до ЧКВ проводилась внутривенная инфузия нефракционированного гепарина, её следует прекратить и начать вводить бивалирудин через 30 минут.</p> <p><i>Особенности при почечной недостаточности:</i> у больных со скоростью клубочковой фильтрации <30 мл/мин/1,73 м² уменьшить скорость инфузии до 1 мкг/кг/ч, у больных со скоростью клубочковой фильтрации <15 мл/мин/1,73 м² или на диализе – до 0,25 мкг/кг/ч.</p>

Медикаменты лечение ОКСбпСТ [11]

Препарат	Рекомендуемая доза
Антиагреганты	
Аспирин	Внутрь; у ранее регулярно не принимавших первая доза 150-325 мг (разжевать и проглотить), со 2-х суток 75-100 мг 1 раз/сут.
Клопидогрел	Внутрь; первая доза 300 мг, со 2-х суток по 75 мг 1 раз/сут. <i>При планируемом ЧКВ:</i> внутрь; нагрузочная доза 600 мг (одномоментно или в совокупности), затем 75 мг 1 раз/сут.
Тикагрелор	Внутрь; первая доза 180 мг, через 12 часов по 90 мг 2 раза/сут. <i>Особенности при почечной недостаточности:</i> не рекомендуется при скорости клубочковой фильтрации <15 мл/мин/1,73 м ² .
Руциромаб (Монафрам)	Внутривенно; 0,25 мг/кг в течение 3-5 мин за 10-30 мин до ЧКВ.
Эптифибатид	<i>При начале введения до ЧКВ:</i> внутривенно, болюсом 180 мкг/кг, затем инфузия 2 мкг/кг/мин в течение 72–96 ч (после ЧКВ продолжать в течение 18–24 ч). <i>При начале введения непосредственно перед ЧКВ:</i> внутривенно; болюсом 180 мкг/кг с последующей инфузией 2 мкг/кг/мин, через 10 мин 2-й болюс 180 мкг/кг; начать до процедуры, продолжать во время неё и в последующие 18–24 ч. <i>Особенности при почечной недостаточности:</i> у больных со скоростью клубочковой фильтрации <50 мл/мин/1,73 м ² уменьшить скорость инфузии до 1 мкг/кг/мин; не рекомендуется при скорости клубочковой фильтрации <30 мл/мин/1,73 м ² .

Продолжение *таблицы 21*

Препарат	Рекомендуемая доза
Парентеральные антикоагулянты	
Бивалирудин	<p><i>При начале введения за некоторое время до ЧКВ:</i> внутривенно, болюсом 0,1 мг/кг с последующей инфузией 0,25 мг/кг/ч продолжительностью ≤ 72 ч; перед ЧКВ дополнительно болюсом 0,5 мг/кг с последующей инфузией 1,75 мг/кг/ч до окончания процедуры (при необходимости инфузию можно продолжить в той же дозе в течение 4 ч).</p> <p><i>При начале введения непосредственно перед ЧКВ:</i> внутривенно, болюсом 0,75 мг/кг с последующей инфузией 1,75 мг/кг/ч до окончания процедуры (при необходимости инфузию можно продолжить в той же дозе в течение 4 ч). Если до ЧКВ проводилась внутривенная инфузия нефракционированного гепарина, её следует прекратить и начать вводить бивалирудин через 30 минут.</p> <p><i>Особенности при почечной недостаточности:</i> у больных со скоростью клубочковой фильтрации < 30 мл/мин/1,73 м² уменьшить скорость инфузии до 1 мкг/кг/ч, у больных со скоростью клубочковой фильтрации < 15 мл/мин/1,73 м² или на диализе – до 0,25 мкг/кг/ч.</p>
Нефракционированный гепарин	<p>Внутривенно, болюсом 60-70 ЕД/кг (максимально 5000 ЕД), сразу вслед за этим инфузия с начальной скоростью 12-15 ЕД/кг/ч (максимально 1000 ЕД/ч), в последующем подбор дозы, обеспечивающей увеличение АЧТВ в 1,5-2,5 раза выше контрольной величины для конкретной лаборатории (верхняя граница нормы или среднее нормальное значение у здоровых лиц).</p> <p><i>При ЧКВ на фоне начатой внутривенной инфузии нефракционированного гепарина:</i> внутривенно болюсом 2000-5000 ЕД, при необходимости повторно с целью поддерживать активированное время свёртывания крови 250-350 сек или 200-250 сек при планируемом применении блокатора гликопротеиновых рецепторов П_в/Ш_а тромбоцитов.</p> <p><i>При ЧКВ у больных, до этого не получавших антикоагулянтов:</i> внутривенно болюсом 70-100 ЕД/кг, при необходимости повторно с целью поддерживать активированное время свёртывания крови 250-350 сек; в сочетании с блокаторами рецепторов П_в/Ш_а тромбоцитов первый болюс 50-70 ЕД/кг, при необходимости повторно с целью поддерживать активированное время свёртывания крови 200-250 сек.</p>

Продолжение *таблицы 21*

Препарат	Рекомендуемая доза
Парентеральные антикоагулянты	
Фондапаринукс	<p>Подкожно; 2,5 мг 1 раз/сут; перед ЧКВ на фоне применения фондапаринукса ввести нефракционированный гепарин внутривенно болюсом 85 ЕД/кг, при необходимости повторно с целью поддерживать активированное время свёртывания крови 250-350 сек; в сочетании с блокаторами рецепторов Пв/Ша тромбоцитов первый болюс 60 ЕД/кг, при необходимости повторно с целью поддерживать активированное время свёртывания крови 200-250 сек.</p> <p><i>Особенности при почечной недостаточности:</i> противопоказан при скорости клубочковой фильтрации <20 мл/мин/1,73 м² противопоказан.</p>
Эноксапарин	<p>Подкожно 1 мг/кг 2 р/сут.</p> <p><i>Особенности при почечной недостаточности:</i> у больных со скоростью клубочковой фильтрации <30 мл/мин/1,73 м² подкожно 1 мг/кг 1 р/сут, при скорости клубочковой фильтрации <15 мл/мин/1,73 м² не рекомендуется.</p> <p><i>При ЧКВ на фоне подкожного введения эноксапарина:</i> если до ЧКВ было сделано как минимум 2 подкожных инъекции эноксапарина, в первые 8 часов после очередной инъекции дополнительного антикоагулянта не требуется; если до ЧКВ была сделана только одна подкожная инъекция эноксапарина или ЧКВ выполняется через 8-12 часов после подкожной инъекции – ввести внутривенно болюсом 0,3 мг/кг эноксапарина; если ЧКВ выполняется через >12 часов после подкожной инъекции – возможно применение любого антикоагулянта.</p> <p><i>При ЧКВ у больных, до этого не получавших антикоагулянтов:</i> внутривенно болюсом 0,5-0,75 мг/кг.</p>
Пероральные антикоагулянты	
Антагонисты витамина К	<p>Внутрь; доза подбирается индивидуально для поддержания МНО в границах целевого диапазона (в зависимости от ситуации 2,0-2,5, 2,0-3,0 или 2,5-3,5). Полное антитромботическое действие проявляется через 5 суток после начала подбора дозы, дозу можно считать условно подобранной, если два последовательных дня МНО находится в границах целевого диапазона (в последующем может потребоваться её дальнейшая коррекция, чтобы добиться минимальных колебаний МНО в границах целевого диапазона).</p>
Ривароксабан	Внутрь; 2,5 мг 2 раза/сут.

Продолжение *таблицы 21*

Препарат	Рекомендуемая доза
Бета-адреноблокаторы *·**	
Карведилол***	Внутрь; начальная доза 3,125-6,25 мг 2 раза/сут., при хорошей переносимости дозу увеличивают с интервалом 3-10 суток до 25 мг 2 раза/сут.
Метопролол	(1) Внутривенно медленно под контролем ЭКГ и АД по 5 мг каждые 2 мин до максимальной дозы 15 мг; при хорошей переносимости через 15 мин после последнего внутривенного введения внутрь 25-50 мг каждые 6 ч в течение 48 ч, затем 2-3 раза/сутки при применении метопролола сукцината или 1 раз/сут для пролонгированных лекарственных форм. (2) Внутрь; обычная поддерживающая доза до 200 мг за 2-3 приёма (или однократно при использовании пролонгированных лекарственных форм).
Эсмолол	Внутривенная инфузия под контролем ЭКГ и АД; нагрузочная доза 0,5 мг/кг в течение 1 мин, затем 0,05 мг/кг/мин в течение 4 мин, при недостаточном эффекте увеличение скорости инфузии на 0,05 мг/кг/мин каждые 4 мин вплоть до 0,3 мг/кг/мин; если необходим более быстрый эффект, перед 2-м и 3-м увеличением дозы можно ввести дополнительные болюсы по 0,5 мг/кг. Гемодинамический эффект сохраняется 20-30 мин после прекращения введения. При переходе на приём других бета-адреноблокаторов внутрь через 1 ч после их первого назначения необходимо снизить дозу эсмолола на 50%; обычно эсмолол отменяют после перорального приёма второй дозы бета-адреноблокатора, если за это время поддерживались надлежащие ЧСС и АД.
ИАПФ: лечение с 1-х суток заболевания #	
Каптоприл	Внутрь; первая доза 6,25 мг, через 2 часа 12,5 мг, через 10-12 часов 25 мг; целевая доза 50 мг 2-3 раза/сут. – но осторожно!
Лизиноприл	Внутрь; первая доза 5 мг, через 24 ч – 5 мг; целевая доза 10 мг 1 раз в сутки.
Зофеноприл	Внутрь; первая доза 7,5 мг, через 12 ч еще 7,5 мг, затем при систолическом АД >100 мм рт. ст. удвоение дозы каждые 12 ч до 30 мг 2 раза/сут; возможен более медленный режим титрования дозы – 7,5 мг 2 раза/сут в 1 – 2-е сутки, 15 мг 2 раза/сут на 3-4-е сутки, затем 30 мг 2 раза/сут.

Продолжение *таблицы 21*

Препарат	Рекомендуемая доза
ИАПФ: лечение на более отдаленных сроках заболевания #	
Каптоприл ^{&}	Внутрь; целевая доза 50 мг 3 раза в сутки – осторожно!
ИАПФ: лечение на более отдаленных сроках заболевания #	
Периндоприл ^{&&}	Внутрь; 8 мг 1 раз/сут.
Рамиприл ^{&,&&}	Внутрь; начальная доза 1,25-2,5 мг; целевая доза 5 мг 2 раза/сут.
Трандолаприл ^{&}	Внутрь; начальная доза 0,5-1 мг; целевая доза 4 мг 1 раз/сут.
Эналаприл ^{&}	Внутрь; начальная доза 2,5 мг; целевая доза 10 мг 2 раза/сут.
Блокаторы рецептора ангиотензина #	
Валсартан	Внутрь; первая доза 20 мг с постепенным увеличением до 160 мг 2 раза/сут.
Антагонисты альдостерона #	
Эплеренон ^{&&&}	Внутрь; первая доза 25 мг 1 раз/сут, при хорошей переносимости у больных, не принимающих амиодарон, дилтиазем или верапамил, в ближайшие 4 недели увеличение дозы до 50 мг 1 раз/сут. (но лучше ~25 мг – прим. авторов).
Нитраты	
Нитроглицерин	Внутривенная инфузия 5-200 мкг/мин; обычно сначала инфузия 10-20 мкг/мин с возможным увеличением на 5-10 мкг/мин каждые 5-10 мин до уменьшения симптомов и/или снижения систолического АД на 10-15% при исходно нормальном АД и на 25-30% при артериальной гипертензии (но не ниже 95 мм рт. ст.).

Примечания:

* могут использоваться и другие препараты в надлежащих дозах, не обладающие внутренней симпатомиметической активностью;

** в каждом конкретном случае дозы бета-адреноблокаторов могут быть меньше или несколько выше в зависимости от индивидуальной переносимости и клинического эффекта у конкретного больного; у больных с ХСН при существенно нарушенной сократительной функции ЛЖ положительное влияние на выживаемость показано для бисопролола в целевой дозе 10 мг 1 раз в сутки, карведилола в целевой дозе 25 мг 2 раза в сутки и метопролола сукцината пролонгированного действия в целевой дозе 200 мг 1 раз в сутки.

*** у больных с ИМ и существенно нарушенной сократительной функцией ЛЖ (ФВ ≤40%) показано положительное влияние на выживаемость;

указаны препараты с положительным влиянием на выживаемость после ИМ; особенности подбора дозы у конкретного больного зависят от реакции АД, уровня креатинина и калия в крови; если достичь целевой дозы препарата не удается, следует использовать максимально переносимую дозу;

& доказательства положительного влияния на прогноз получены у больных с СН (в том числе переходящей в ранние сроки ИМ) и/или ФВ ЛЖ <40%;

&& доказательства положительного влияния на прогноз получены у больных без выраженного снижения сократительной способности ЛЖ;

&&& при недоступности эплеренона можно использовать спиронолактон в тех же дозах. При назначении эплеренона необходимо мониторировать уровень калия через 1 и 4 недели. Последующее повышение дозы до 50 мг через 4-8 недель, при отсутствии гиперкалиемии и ухудшения функции почек (Ю.Н. Беленков и соавт. Сердечная недостаточность. – 2011. – №12 (2). – С.1-4).

Таблица 22

Рекомендации по длительности двойной антитромбоцитарной терапии (ДАТТ)[11]

У больных с ОКСбпСТ длительность ДАТТ составляет 1 год, но при высоком риске кровотечения длительность ДАТТ может быть сокращена до 3–6 месяцев (класс IIb, уровень А).
У ряда больных с высоким риском ишемических событий и низким риском кровотечения может быть рассмотрен вопрос о продлении ДАТТ до 30 месяцев (класс IIb, уровень А).
У больных, получающих ДАТТ с высоким риском желудочно-кишечного кровотечения (кровотечение или язва ЖКТ в анамнезе, приём НПВС, антикоагулянтов, кортикостероидов, а также имеющих как минимум два из нижеперечисленных факторов риска: возраст ≥ 65 лет, диспепсия, гастро-эзофагальный рефлюкс, <i>Helicobacter pylori</i> , хроническое употребление алкоголя), рекомендуется назначение ингибиторов протонного насоса (класс I, уровень В).

3.3. Инфаркт миокарда правого желудочка

Изолированный инфаркт миокарда правого желудочка встречается крайне редко (2-3 %), чаще же сочетается с поражением левого желудочка (распространяется с задней стенки левого желудочка на заднюю, боковую или переднюю стенки правого)

Диагностические критерии

1. Анамнез.
2. Наследственная отягощённость (родители страдали ИБС, АГ, СД и пр.).
3. Клинические проявления:
 - остро появившиеся признаки правожелудочковой (увеличение печени, отёки и т.д.) или бивентрикулярной недостаточности;
 - иногда могут быть гипотония и олигурия.
4. Инструментальное обследование:
 - а) ЭКГ:
 - подъём сегмента ST в V_1-V_4 (может быть только в V_1) с отрицательными зубцами T в сочетании с признаками заднедиафрагмального или обширного заднего инфаркта миокарда. ОИМ правого желудочка может не отражаться в обычных 12 отведениях ЭКГ!
 - в грудных отведениях с правой половины грудной клетки $V_{3R}-V_{4R}$ регистрируется патологический зубец Q или комплекс типа QS , подъём сегмента ST , отрицательный зубец T при отсутствии аналогичных изменений в V_1-V_2 . Решающее значение имеет динамичность сегмента ST и зубца T ;
 - возможно реципрокное снижение сегмента ST в отведениях V_7-V_9 (дополнительные боковые отведения ЭКГ в пятом межреберье слева по заднеподмышечной, лопаточной и паравертебральной линиям);

б) Эхокардиография/скопия: обнаружение признаков очагового поражения миокарда и дисфункции правого или обоих желудочков (зоны гипо- и акинезии, снижение систолической экскурсии межжелудочковой перегородки, уменьшение сократительной способности миокарда), а также своевременная диагностика осложнений острого периода заболевания.

5. Лабораторная диагностика – см. разд. «Диагностика острого инфаркта миокарда».

Лечение – см. разд. «Лечение острого инфаркта миокарда с зубцом Q».

Особенностями терапевтической тактики при инфаркте миокарда правого желудочка являются:

- отказ от использования нитроглицерина (так как препарат увеличивает венозный возврат);
- раннее применение добутамина (250 мг внутривенно капельно на 200 мл 0,9% раствора натрия хлорида или 5% раствора глюкозы);
- раннее применение диуретиков в малых дозах (таблетированные формы) для купирования признаков недостаточности кровообращения.

4. ОСТРАЯ СЕРДЕЧНАЯ НЕДОСТАТОЧНОСТЬ [12]

Острая сердечная недостаточность – это внезапное развитие недостаточности кровообращения, которая, в зависимости от степени выраженности, приводит к функциональным и органическим изменениям в органах и системах и представляет угрозу жизни пациента.

Классы тяжести по Killip и Kimball (1967) [12]

Класс I – без признаков недостаточности кровообращения; смертность 2 – 6 %.

Класс II – признаки недостаточности кровообращения выражены умеренно (выслушивается ритм галопа, влажные хрипы не более чем над 50% лёгких, может присутствовать тахикардия, III-й тон сердца.); смертность – 10-20 %.

Класс III – острая левожелудочковая недостаточность (отёк лёгких, влажные хрипы выслушиваются более, чем над 50% области лёгких); смертность – 30-40%.

Класс IV – кардиогенный шок; смертность более 50%.

4.1. Отёк лёгких

Отёк лёгких – угрожающая жизни трансудация серозной жидкости, богатой белком, в интерстициальные пространства и альвеолы, приводящая к резкому снижению функциональной способности лёгких и острой дыхательной недостаточности.

Классификация

По основному патофизиологическому механизму [12]:

- 1) гидростатический: кардиогенный (острая левожелудочковая недостаточность, митральный стеноз, аритмии);
- 2) некардиогенный (трансфузионная гиперволемия, окклюзия лёгочных вен, гипопотеинемия при почечной и печеночной недостаточности, кровопотере, гипергидратации, истощении, нарушение лимфооттока, неправильный режим ИВЛ, резкое сни-

жение атмосферного давления, обструкция ВДП, утопление в солёной воде);

3) отёк вследствие повышения проницаемости альвеолярных и капиллярных стенок:

- респираторный дистресс-синдром взрослых;
- токсический отёк лёгких.

По течению:

- молниеносное (смерть в течение нескольких минут);
- острое (продолжительность приступа от 0,5 до 2-3 ч);
- затяжное (до суток и более).

4.1.1. Кардиогенный отёк лёгких

Кардиогенным называется отёк лёгких, обусловленный:

- первичной острой левожелудочковой недостаточностью (ИБС, гипертонический криз, и т.д.);
- острыми проявлениями хронической левожелудочковой недостаточности (митральный или аортальный пороки, хронические аневризмы сердца, хронические формы ИБС и т.д.).

Сердечная астма – интерстициальная фаза кардиогенного отёка лёгких, вызванная инфильтрацией жидкостью периваскулярных и перибронхиальных пространств. При прогрессировании клинических проявлений может трансформироваться в альвеолярный отёк лёгких. Чаще развивается у больных хронической сердечной недостаточностью, хроническими формами ИБС. Продолжительность от нескольких минут до нескольких часов.

Диагностические критерии сердечной астмы

1. Анамнез (перенесённый ранее инфаркт миокарда, порок клапанного аппарата, артериальная гипертензия, хроническая сердечная недостаточность).
2. Наследственная отягощенность (родители страдали ИБС, АГ).
3. Клинические проявления:

а) жалобы:

- инспираторная одышка или удушье с кашлем, свистящим дыханием, усиливающиеся при небольшой физической нагрузке или при переходе в горизонтальное положение;
- одышка и кашель могут купироваться или несколько ослабевать при приёме нитроглицерина, а также при переходе в вертикальное (ортостатическое) положение;

б) физикальное обследование:

- ортопноэ;
- форсированное учащенное дыхание;
- цианоз;
- возбуждение, страх смерти;
- набухание шейных вен;
- холодный пот;
- иногда – участие в акте дыхания вспомогательной мускулатуры.
- тахикардия (нередко – альтернирующий пульс – такая форма аритмии, при которой в первую очередь нарушается сократительная функция миокарда);
- часто – повышение артериального давления;
- иногда – ритм галопа на верхушке и акцент II тона над лёгочной артерией;
- дыхание жёсткое с рассеянными сухими, нередко скудными мелкопузырчатыми хрипами (симметрично с обеих сторон в нижних отделах лёгких).

4. Лабораторная диагностика – малоинформативна.

5. Инструментальная диагностика:

а) ЭКГ: признаки систолической перегрузки или гипертрофии левых отделов сердца, могут быть рубцовые изменения.

б) Рентгенограмма: усиление лёгочного рисунка (особенно выражено в прикорневых зонах), мозаичное снижение пневматизации с преобладанием в базальных отделах, линии Керли

(отёчность междольковых перегородок), субплевральный отёк (уплотнение по ходу междольговых щелей).

в) Эхокардиография: увеличение КДО (диастолический объём) левого желудочка, снижение сократимости левого желудочка (фракция выброса $\leq 45\%$), увеличение давления в лёгочной артерии.

Лечение.

На догоспитальном этапе:

1. Физический и эмоциональный покой.
2. Оксигенация.
3. Усадить больного с опущенными вниз ногами.
4. Наложить «венные» жгуты на нижние конечности.
5. Нитроглицерин (таблетки или аэрозоль по 0,5-0,4 мг под язык, повторно через 5 мин, но не более 3 раз) под контролем АД.
6. Диуретики (лазикс до 40 мг внутривенно – под контролем АД!).
7. Экстренная госпитализация в блок (палату) интенсивной терапии и реанимации.

В стационаре:

Пп. 1-3 – см. «Лечение на догоспитальном этапе».

4. Постоянный контроль АД, ЧСС, сердечного ритма, диуреза.

5. Морфин 5-10 мг (1% раствор 0,5-1 мл) или промедол (1-2% раствор 0,5 мл) 5 – 10 мг подкожно или внутривенно;

6. При нормальном АД:

- нитроглицерин (таблетки или аэрозоль по 0,5-0,4 мг под язык, повторно через 5 мин, но не более 3 раз) или внутривенно в дозе 5-10 мкг/мин с увеличением дозы каждые 15 мин на 5-10 мкг/мин (до 200 мкг/мин) под контролем АД во избежание появления побочного эффекта в виде артериальной гипотонии;
- фуросемид (лазикс) 20-40 мг внутривенно под контролем АД.

При артериальной гипертензии:

- нитроглицерин внутривенно в дозе 5-10 мкг/мин с увеличением дозы каждые 15 мин на 5-10 мкг/мин (до 200 мкг/мин) под контролем АД во избежание появления побочного эффекта в виде артериальной гипотонии;
- фуросемид (лазикс) 40-80 мг внутривенно под контролем АД.

При артериальной гипотензии:

- уложить больного, приподняв изголовье;
- допамин 200 мг в 400 мл 5% раствора глюкозы внутривенно капельно, увеличивая скорость вливания от 5 мкг/(кг x мин) до стабилизации артериального давления на минимально достаточном уровне под контролем ЧСС;
- при невозможности стабилизации артериального давления – дополнительно норадреналина гидротартрат 4 мг в 200 мл 5-10% раствора глюкозы внутривенно капельно, увеличивая скорость вливания от 0,5 мкг/мин до стабилизации артериального давления на минимально достаточном уровне;
- при повышении артериального давления, сопровождающемся нарастающим отёком лёгких, – дополнительно нитроглицерин внутривенно капельно (*см. выше*);
- после стабилизации артериального давления и под его контролем – фуросемид (лазикс) 20-40 мг внутривенно;
- при тахисистолической форме фибрилляции (трепетания) предсердий:

- сердечные гликозиды (дигоксин) – противопоказаны у больных нестабильной стенокардией и в остром периоде инфаркта миокарда!

1. После купирования сердечной астмы – лечение основного заболевания по общепринятым программам.

Альвеолярный отёк лёгких (АОЛ) представляет собой пропотевание трансудата, содержащего белки плазмы и форменные элемен-

ты крови, в полость альвеол, разрушение сурфактанта, спадение альвеол, что приводит к резко выраженной гипоксемии. Без оказания врачебной помощи АОЛ практически необратим и быстро приводит к летальному исходу. Чаще развивается на фоне гипертонического криза, острого инфаркта миокарда (являясь вариантом его начала или осложнением) и т.д., т.е. острой левожелудочковой недостаточности, либо в результате нарастания тяжести сердечной астмы.

Диагностические критерии

1. Анамнез (АГ, ИБС, эпизоды сердечной астмы и пр.).
2. Наследственная отягощённость (родители страдали ИБС, АГ).
3. Клинические проявления:
 - а) жалобы:
 - проявления основного заболевания (гипертонического криза при АГ, гломерулонефрите; острого инфаркта миокарда и др.) – см. в соответствующих разделах;
 - инспираторная одышка (или удушье);
 - кашель;
 - свистящее форсированное учащенное дыхание;
 - возбуждение, страх смерти;
 - б) физикальное обследование:
 - ортопноэ;
 - акроцианоз;
 - набухание шейных вен;
 - участие в акте дыхания вспомогательной мускулатуры;
 - холодный пот;
 - тахикардия;
 - аускультативно:
 - на фоне ослабленного дыхания сухие, нередко скудные мелкопузырчатые хрипы (симметрично с обеих сторон в нижних отделах лёгких) – I стадия;

- появляются обильные мелко- и среднепузырчатые хрипы, распространяющиеся на передневерхние отделы лёгких – II стадия;
- появление пенистой, обычно розовой мокроты, хрипы отчётливо слышны на расстоянии – III стадия;
- тяжёлое ортопноэ, клокочущее дыхание, обилие разнокалиберных влажных хрипов (преимущественно средне- и крупнопузырчатых) над всей поверхностью лёгких, обильная пенистая розовая мокрота, участие в акте дыхания вспомогательной мускулатуры, может быть заторможенность и помрачение сознания, выраженный цианоз, холодный пот – IV стадия;
- при прогрессировании состояния – асфиксия и летальный исход.

4. Лабораторная диагностика – малоинформативна.

5. Инструментальное обследование:

а) ЭКГ: проявления основного заболевания (АГ, ОИМ, ХСН);

б) Рентгенограмма: выраженное затемнение лёгочных полей, интенсивность затемнения нарастает в нижних отделах лёгких. Реже (преимущественно на III-IV стадии) – множественные мелкие очаговые тени;

в) Эхокардиография: проявления основного заболевания – гипертрофия миокарда левого желудочка (при артериальной гипертензии), зоны гипо-, акинезии (при остром инфаркте миокарда), снижение фракции выброса $\leq 45\%$ (при сердечной недостаточности).

Лечение.

На догоспитальном этапе:

1. Физический и эмоциональный покой.
2. Оксигенация (ингаляция «оспиртованным» кислородом).
3. Усадить больного с опущенными вниз ногами.
4. Наложить венозные жгуты (турникеты) на конечности (попеременно по 15 мин).

5. Нитроглицерин (таблетки или аэрозоль по 0,5-0,4 мг под язык, повторно через 5 мин, но не более 3 раз).

6. Экстренная госпитализация в блок (палату) интенсивной терапии и реанимации.

В стационаре:

Пп. 1-5 – см. «Лечение на догоспитальном этапе».

6. При отёке лёгких IV степени – дыхание под повышенным давлением (ИВЛ, наркозный аппарат).

7. Постоянный контроль АД, ЧСС, сердечного ритма, диуреза.

8. Морфин 10 мг (1% раствор 1 мл) или промедол 10-20 мг (1-2% раствор 1-2 мл) внутривенно.

9. При нормальном или повышенном АД:

- нитроглицерин внутривенно в дозе 5-10 мкг/мин с увеличением дозы каждые 15 мин на 5-10 мкг/мин (до 200 мкг/мин) под контролем АД во избежание появления побочного эффекта в виде артериальной гипотонии;
- фуросемид (лазикс) 40-80 мг внутривенно под контролем АД.

При артериальной гипотензии:

- уложить больного, опустив изголовье;
- допамин 200 мг в 400 мл 5% раствора глюкозы внутривенно капельно, увеличивая скорость вливания от 5 мкг/(кг x мин) до стабилизации артериального давления на минимально достаточном уровне;
- при невозможности стабилизации артериального давления – дополнительно назначить норадреналина гидро-тарtrat 4 мг в 200 мл 5-10% раствора глюкозы, увеличивая скорость вливания от 0,5 мкг/мин до стабилизации артериального давления на минимально достаточном уровне;

- при повышении артериального давления, сопровождающемся нарастающим отёком лёгких – дополнительно нитроглицерин внутривенно капельно (*см. выше*); может быть средством выбора!
 - после стабилизации артериального давления и под его контролем – фуросемид (лазикс) 40-80 мг внутривенно.
10. При тахисистолической форме фибрилляции (трепетания) предсердий – сердечные гликозиды (дигоксин) – противопоказаны у больных нестабильной стенокардией и в остром периоде инфаркта миокарда!
 11. После купирования отёка лёгких обязательно назначение антибиотиков широкого спектра действия в профилактических дозах.
 12. Дальнейшая терапевтическая тактика зависит от заболевания, вызвавшего отёк лёгких.

Примечание.

Под минимально достаточным артериальным давлением следует понимать систолическое давление около 90 мм рт. ст. при условии, что повышение артериального давления сопровождается клиническими признаками улучшения перфузии органов и тканей.

Эуфиллин при кардиогенном отёке лёгких является вспомогательным средством и может быть применён при бронхоспазме или выраженной брадикардии (нежелательно при ОИМ, ИБС, НР).

При аортальном стенозе, гипертрофической кардиомиопатии, тампонаде сердца и ОИМ правого желудочка нитроглицерин и другие периферические вазодилататоры относительно противопоказаны.

Эффективно создание положительного давления в конце выдоха (больной осуществляет выдох через трубку, опущенную на 6-8 см под воду).

4.2. Шок

Шок (острая сердечно-сосудистая недостаточность) – критическое состояние, характеризующееся внезапным падением АД и гипоперфузией органов и тканей.

Основные причины:

- тяжёлая кровопотеря (геморрагический шок);
- травма (травматический);
- интоксикации;
- инфекционные заболевания (инфекционно-токсический);
- острый инфаркт миокарда (кардиогенный);
- аллергические реакции (анафилактический);
- уменьшение объёма циркулирующей крови (диарея, истощающая рвота, обширные ожоги, острый панкреатит, перитонит, кишечная непроходимость – гиповолемический шок) и т.д.

Классификация по степени тяжести

I степень (средней тяжести): систолическое АД < 80 мм.рт.ст., ЧСС 100-110 в 1 мин.

II степень (тяжёлая форма): систолическое АД < 70 мм.рт.ст., ЧСС 110-120 в 1 мин.

III степень (ареактивный шок): систолическое АД < 50 мм.рт.ст., ЧСС более 120 в 1 мин.

4.2.1. Кардиогенный шок

Кардиогенный шок – крайняя степень левожелудочковой недостаточности, развивающаяся в первые часы острого инфаркта миокарда. Чаще всего возникновению шока предшествует выраженный болевой синдром.

Формы кардиогенного шока:

- рефлекторный кардиогенный шок (шок-коллапс);
- истинный кардиогенный шок;

- аритмический кардиогенный шок;
- ареактивный шок.

Рефлекторный кардиогенный шок является наиболее лёгкой, «доброкачественной» формой. Интенсивный болевой синдром вызывает рефлекторные нарушения, которые обуславливают изменения сосудистого тонуса, нарушение общего и регионарного кровообращения.

Истинный кардиогенный шок обусловлен резким снижением сократительной способности миокарда с критическим снижением сердечного выброса. Такой вариант шока свидетельствует о тяжёлой дисфункции миокарда и развивается при обширном ишемическом поражении миокарда или повторных инфарктах иной, чем первичная, локализации.

Аритмический шок встречается наиболее редко, вызван нарушениями ритма и проводимости (чаще – желудочковая пароксизмальная тахикардия, дистальные варианты полной атриовентрикулярной блокады). С восстановлением ритма восстанавливается и насосная функция левого желудочка, признаки шока купируются.

Ареактивный шок – крайне тяжёлая форма шока, связанная с несвоевременным (поздним) оказанием помощи. Комплекс терапевтических мероприятий оказывается неэффективным; прогноз у таких пациентов наиболее трагичен.

Диагностические критерии

Пп.1-2 – см. «Диагностические критерии ОИМ»

3. Клинические проявления:

- выраженное снижение артериального давления (систолическое ниже 90 мм рт. ст., пульсовое — ниже 20 мм рт.ст.);
- тахикардия (компенсаторная реакция на гипотонию);
- олиго-(анурия) (централизация кровообращения в пользу головного мозга с развитием ишемии почек);

- нарушение сознания (от лёгкой заторможенности до появления очаговой неврологической симптоматики и развития комы);
- бледность (возможна с цианотичным оттенком) кожных покровов и видимых слизистых оболочек;
- холодный пот;
- спавшиеся периферические вены;
- снижение температуры кожи кистей и стоп;
- уменьшение скорости кровотока (время исчезновения белого пятна после надавливания на ногтевое ложе или ладонь — более 2 с);
- клинические проявления ОИМ – см. «Диагностические критерии ОИМ».

Данные лабораторно-инструментального обследования приведены в разделе «Диагностические критерии ОИМ».

Лечение.

На догоспитальном этапе:

1. Уложить больного с приподнятыми под углом 20° нижними конечностями.
2. Оксигенотерапия.
3. При ангинозной боли провести полноценное обезболивание (см. «Лечение острого инфаркта миокарда»).
4. Ацетилсалициловая кислота 0,325 г (разжевать).
5. При остром нарушении ритма и проводимости – коррекция ЧСС (см. соответствующие разделы).
6. Мониторирование жизненно важных функций (АД, ЧСС, ЦВД – центральное венозное давление).
7. Экстренная госпитализация в палаты или отделения интенсивной терапии и реанимации.

В стационаре:

П.п.1-6 – см. «Лечение на догоспитальном этапе».

7. По показаниям – ТЛТ (см. «Лечение ОИМ», «Показания и противопоказания к проведению ТЛТ»);

8. При отсутствии отёка лёгких – 200 мл 0,9% раствора натрия хлорида, 5% раствора глюкозы или реополиглюкин внутривенно капельно в течение 10 мин под контролем АД, ЧД, ЧСС, аускультативной картины лёгких и сердца.

9. Допамин 200 мг в 400 мл 5% раствора глюкозы (начальная скорость 5 мкг/кг/мин, при необходимости её увеличивают на 5-10 мкг/кг/мин с 10-30 мин интервалами до 20-50 мкг/кг/мин) или добутамин 250 мг в 400 мл 5% раствора глюкозы (начальная скорость 4 мкг/кг/мин, при необходимости её увеличивают на 5-10 мкг/кг/мин с 10-30 мин интервалами до 40 мкг/кг/мин) под контролем АД, ЧД, ЧСС, аускультативной картины лёгких и сердца.

10. Возможна одновременная инфузия допамина и добутамина (дозы см. выше).

11. При сохраняющейся артериальной гипотонии – норадреналин гидротартрат 4 мг в 200 мл 5% раствора глюкозы внутривенно капельно, повышая скорость инфузии с 0,5 мкг/мин до 2 – 10 мкг/мин, до достижения минимально достаточного артериального давления (в качестве дополнительного препарата к допамину или добутамину).

12. При застойных явлениях в лёгких на фоне инфузии перечисленных препаратов могут применяться нитроглицерин внутривенно капельно, диуретики (дозы, способ введения и предосторожности см. выше).

13. При ОИМ правого желудочка препаратом выбора является добутамин (дозы см. выше).

14. После стабилизации гемодинамики – дальнейшая терапия, объём которой зависит от выявленных изменений ЭКГ (см. «Лечение острого инфаркта миокарда с зубцом Q», «Лечение острого коронарного синдрома»).

15. Баллонная контрпульсация.

Примечание

При рефлекторной форме кардиогенного шока достаточное и быстрое обезболивание даёт обычно хорошие результаты.

При аритмическом шоке для стабилизации гемодинамики бывает достаточно адекватной антиаритмической терапии (в случае нарушения ритма) или электрокардиостимуляции (в случае нарушения проводимости). Если же устранение нарушений ритма и проводимости заметно не влияет на гемодинамику – у больного истинный кардиогенный шок, осложнённый аритмиями. В этом случае необходимо продолжать коррекцию сердечного ритма на фоне инфузии прессорных аминов (см. «Лечение нарушений ритма и проводимости»).

При отсутствии положительной реакции на антиангинальную и антиаритмическую терапию следует предполагать развитие истинного кардиогенного шока. В этом случае эффективным является лишь инфузия прессорных аминов (препаратов, улучшающих сократительную способность миокарда) – дофамин, допамин, добутамин (последний – при инфаркте миокарда правого желудочка).

Под минимально достаточным артериальным давлением следует понимать систолическое давление около 90 мм рт. ст. при появлении признаков улучшения перфузии органов и тканей.

Проводимую терапию можно считать эффективной, если у больного при стабильном систолическом АД 90-100 мм рт.ст. происходит порозовение и потепление кожных покровов, начинается мочеотделение со скоростью более 20 мл/ч.

Глюкокортикоидные гормоны и сердечные гликозиды при кардиогенном шоке не показаны!

ДОПОЛНИТЕЛЬНО! Возможен патогенетический подход к лечению острой сердечной недостаточности препаратом Реасанз (серелаксин – концентрат для приготовления раствора для инфузий 3,5 мг/3,5 мл. Показания к применению: острая сердечная недостаточность у

пациентов с нормальным или повышенным АД одновременно со стандартной терапией острой сердечной недостаточности, в том числе с петлевыми диуретиками. Противопоказания: шок различной этиологии, повышенная чувствительность к серелаксину или любым другим компонентам, входящим в состав препарата. Не рекомендуется детям до 18 лет (нет данных по эффективности). Способ применения: дозу препарата реасанз рассчитывают исходя из массы тела пациента и разводят в 250 мл 5% стерильного раствора декстрозы (глюкозы) для проведения двух последовательных внутривенных инфузий по 24 часа каждая при постоянной скорости введения 10 мл/ч. Если уровень САД снижается более чем на 40 мм рт. ст. от исходного значения, но при этом остаётся на уровне выше 100 мм рт. ст., скорость в/в следует уменьшить на 50%. Если САД снижается до уровня ниже 100 мм рт. ст. инфузию препарата следует прекратить. Препарат обеспечивает: снижение риска смерти на 37%, защиту органов-мишеней от повреждения, снижение выраженности симптомов и клинических признаков сердечной недостаточности, имеет высокий уровень безопасности и переносимости. Примечание для врача: прежде, чем назначить препарат, пожалуйста, прочитайте полную инструкцию по медицинскому применению (Новартис Фарма АГ, Швейцария)*.

Можно вспомнить и о левосимендане – кардиотоническое средство, повышает чувствительность сократительных белков к Ca^{2+} путём связывания с тропонином С миокарда в кальциево-зависимой фазе, увеличивает силу сердечных сокращений, не влияет на расслабление желудочков. Открывает АТФ-чувствительные K^+ -каналы в гладких мышцах сосудов, и т.о. вызывает расслабление системных и коронарных артерий и вен.

* Литература: Teerlink et.al.Serelaxin,recombinant human relaxin-2,for treatment of acute failure (RELAX-AHF): a randomised, placebo-controlled trial // Lancet 2013;381:29-39. Косицына И.В., Терещенко С.Н., Ускач Т.М.и соавт. Новые возможности в лечении острой декомпенсированной сердечной недостаточности// Кардиологический вестник,2014;2(9):68-74. Рег. удоств. ЛП-002410 от 31.03.2014 г.

Является селективным ингибитором ФДЭЗ *in vitro*. Инфузии препарата увеличивают коронарный кровоток у пациентов, перенёвших операции на сердце, и улучшают перфузию миокарда у пациентов с ХСН. Эти положительные эффекты достигаются без значительного увеличения потребления миокардом кислорода. *Показания*: краткосрочное лечение острой декомпенсации тяжёлой ХСН*.

* Государственный реестр лекарственных средств. Официальное издание: в 2 т. – М.: Медицинский совет, 2009. – Т.2, ч.1 – 568 с.; ч.2 – 560 с.

5. ОСТРОЕ РАССЛОЕНИЕ АОРТЫ

Острое расслоение аорты (ОРА) – угрожающее жизни состояние, при котором надрыв интимы аорты сопровождается разделением сосудистой стенки с последующим формированием истинного и ложного просвета сосуда – сообщающихся между собой или нет. Воспалительный ответ на тромбообразование в меди и инициирует дальнейший некроз и апоптоз (гибель) гладкомышечных клеток аорты и дегенерацию эластичной ткани, что может привести к разрыву стенки сосуда.

Диссекция может быть либо антеградной, либо ретроградной. Расслоение может распространяться на боковые ветви аорты, обуславливая появление специфических клинических симптомов. Другие осложнения острого расслоения аорты включают тампонаду сердца, недостаточность аортального клапана, синдром проксимальной или дистальной мальперфузии [13]. Рекомендации ESC [13] отражают взгляды ESC и основаны на тщательном анализе научных данных, доступных во время подготовки данных рекомендаций. Медицинским работникам следует придерживаться данных рекомендаций в процессе принятия клинических решений. В то же время, рекомендации не могут заменить личную ответственность медицинских работников при принятии клинических решений с учетом индивидуальных особенностей и предпочтений пациентов и, при необходимости, предпочтений их опекунов и попечителя [14].

«Расслоение аорты развивается остро, и типичная клиническая картина складывается из болевого синдрома, синдрома сердечно-сосудистой недостаточности и клиники нарушения кровообращения по магистральным ветвям аорты [2, 4]. Выявление факторов риска расслоения аорты и тщательный сбор анамнеза оказывают неоценимую помощь в постановке диагноза [4, 13, 14]. Болевой синдром, как правило, имеет острое интенсивное начало. При расслоении проксимального отдела аорты боль обычно локализуется за грудиной, тогда как дистальное расслоение характеризуется болью в спине или в

межлопаточном пространстве. Классическое расслоение первого типа начинается с боли в грудной клетке, которая со временем спускается в межлопаточное пространство и далее по ходу аорты. Нужно отметить, что у части пациентов боль может отсутствовать либо имеет атипичный характер [4, 15]. Примерно у 20% больных начало заболевания характеризуется развитием синкопального состояния без болевого синдрома. Причиной синкоп могут являться активация аортальных барорецепторов, острый коронарогенный синдром, тампонада сердечной сорочки, нарушение кровообращения в головном мозге либо развитие острой гиповолемии вследствие кровотечения и/или депонирования крови в ложном просвете [4, 13, 15]. Как правило, вслед за внезапным началом заболевания возникает синдром острой сердечной недостаточности и/или синдром мальперфузии того или иного артериального бассейна, который выходит на первый план. Острая сердечная недостаточность является следствием развития выраженной аортальной регургитации, распространения расслоения на коронарные артерии с ишемией миокарда либо возникновение тампонады сердечной сорочки [7, 11, 13]» – цит. Ищенко, В.Н. Эволюция диагностики и хирургической тактики лечения расслоения аорты [Текст] / В.Н. Ищенко, В.А. Сорокин // Тихоокеанский мед. ж. (Pacific Medical Journal). – 2007. – № 3. – С.16–20.

Основные причины:

- атеросклероз;
- сифилис;
- неспецифический аортоартериит;
- травмы;
- микотические процессы;
- артериальная гипертензия;
- наследственные аномалии соединительной ткани (синдром Марфана, синдром Элерса-Данлоса);

- врожденные аномалии сердечно-сосудистой системы (коарктация аорты, открытый боталлов проток, одностворчатый и двустворчатый аортальный клапан, стеноз аортального клапана и т.д.);
- врачебные манипуляции (катетеризация камер сердца, кардиохирургические вмешательства, выполнения баллонной контрпульсации через бедренную артерию или баллонной ангиопластики коарктации аорты, кардиоваскулярные вмешательства).

Классификация (рис. 47, 48)

1. Анатомическая классификация Стенфорда:

Тип А – в процесс вовлечён восходящий отдел аорты независимо от места разрыва и дистального расширения.

Тип В – в процесс вовлечены поперечный и (или) нисходящий отдела аорты без вовлечения восходящего отдела аорты.

Вовлечение восходящего отдела аорты является наиболее опасной формой с максимальным риском летального исхода.

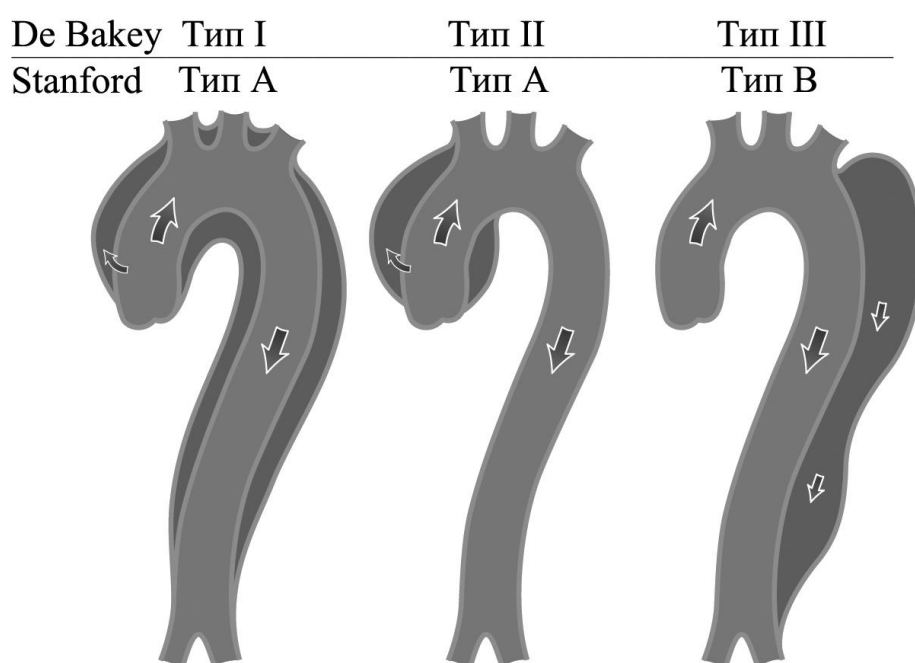


Рис. 47. Классификация диссекций аорты по локализации (Стенфорд (Stanford) и Де Бейки (DeBakey)) [13]

2. Анатомическая классификация Де Бейки:

I тип – поражена аорта от восходящего к нисходящему отделу (верхняя, левая).

II тип ограничен восходящим или поперечным отделами аорты без вовлечения нисходящего отдела аорты (верхняя центральная + верхняя правая).

III тип – вовлечён лишь нисходящий отдел аорты (нижняя, левая).

3. Существует классификация острого аортального синдрома по классам (рис. 48):

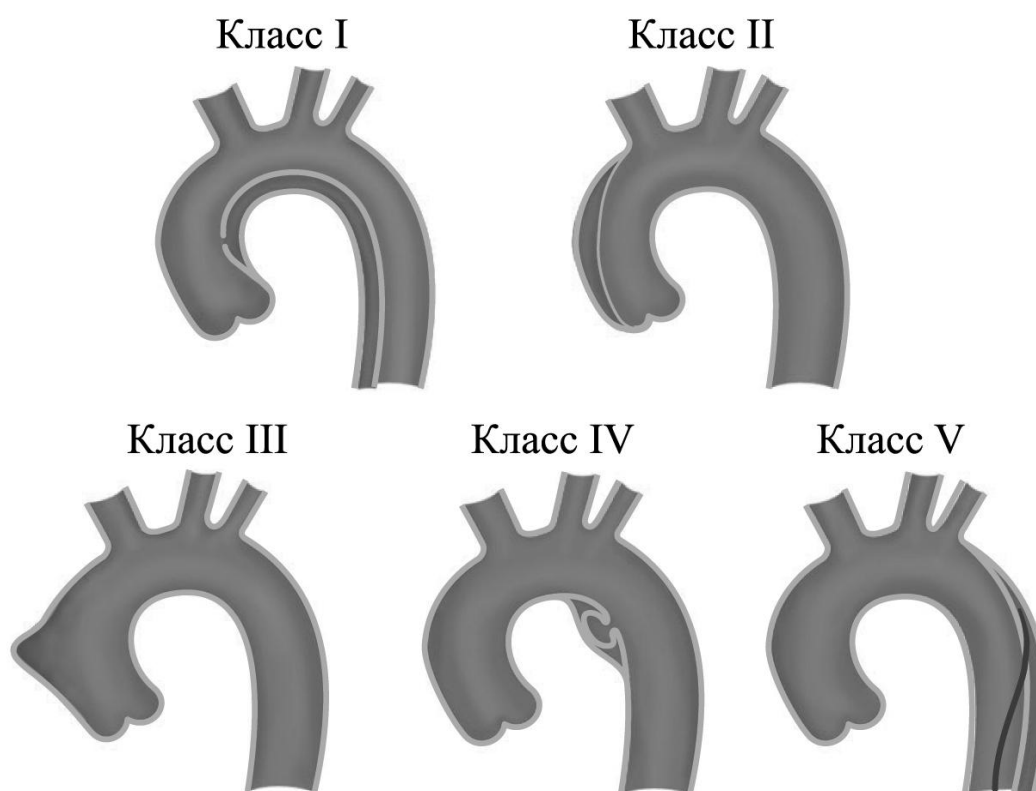


Рис. 48. Классификация острого аортального синдрома (диссекция аорты) [13]. Класс I: Классическое ОРА с истинным и ложным просветом с или без сообщения между двумя просветами. Класс II: Внутрстеночная (интрамуральная) гематома. Класс III: Тонкая или дискретная диссекция аорты с выпячиванием стенки аорты. Класс IV: Изъязвление бляшки аорты с последующим её разрывом. Класс V: Ятрогенное или травматическое ОРА, катетер-индуцированная сепарация интимы

4. По течению:

- острая – давность расслоения менее 14 дней;
- подострая (15-90 дней);
- хроническая – давность расслоения более 90 дней [13].

5. По течению (Покровский А.А.):

- острая – развитие летального исхода в течение 1-2 сут.;
- подострая – заболевание протекает дни или 2-4 нед до развития летального исхода;
- хроническая – длительность заболевания более 1 мес.

Клинические проявления: внезапное возникновение сильной («кинжальной») боли в передней или задней областях грудной клетки, усиливающейся при повышении АД. Позже могут присоединиться одышка (вследствие острой аортальной регургитации), признаки обструкции ветвей аорты (инсульт, ИМ).

Диагностические критерии

1. Анамнез (указания на АГ, патологию соединительной ткани, врождённые заболевания сердечно-сосудистой системы; неопределённые боли высокой интенсивности в грудной клетке, иррадиирующие в поясницу и паховую область; симптомы, обусловленные сдавлением трахеи, пищевода, бронха, левого возвратного нерва и симпатических нервов аневризматическим выпячиванием).
2. Наследственная отягощённость.
3. Клинические проявления (во многом зависят от локализации поражения):
 - а) жалобы:
 - внезапно возникшая жесточайшая мучительная “разрывающая” боль;
 - локализация боли за грудиной, в межлопаточной области, в пояснице;
 - характерна миграция боли по мере прогрессирования расслоения;
 - иногда – потеря сознания.

б) физикальное обследование:

- синусовая тахикардия;
- гипертония или гипотония;
- возможно появление симптомов ишемии миокарда, головного и спинного мозга, конечностей, органов брюшной полости;
- ослабление или исчезновение пульса на крупной артерии, вовлечённой в процесс расслоения;
- снижение АД на артерии, вовлечённой в процесс расслоения;
- аускультативная картина аортальной недостаточности (при надклапанной локализации поражения);
- при острой массивной аортальной регургитации – левосторонний гидро(гемо)тораки;
- при прорыве расслаивающей аневризмы в полость перикарда – клиническая картина тампонады сердца (см. разд. «Тампонада сердца»);
- асимметричный пульс на сонных или плечевых артериях;
- неврологические нарушения, вызванные нарушением кровотока в сонной артерии.

4. Лабораторное обследование:

- лейкоцитоз;
- анемия (возможно развитие острой постгеморрагической анемии при кровотечении из аорты, гемолитической анемии при гемолизе крови в ложном ходе аорты);
- активность АСТ, ЛДГ, КФК нормальная или умеренно повышенная;
- содержание миоглобина в пределах нормы.

Основные клинические проявления и осложнения пациентов
с острым расслоением аорты [13]

	Тип А	Тип В
Боль в груди	80%	70%
Боль в спине	40%	70%
Резкое начало боли	85%	85%
Мигрирующие боли	<15%	20%
Аортальная регургитация	40–75%	N/A
Тампонада сердца	<20%	N/A
Ишемия миокарда или инфаркт	10–15%	10%
Сердечная недостаточность	<10%	<5%
Плевральный выпот	15%	20%
Синкоп	15%	<5%
Большой неврологический дефицит (кома/инсульт)	<10%	<5%
Повреждение спинного мозга	<1%	NR
Брыжеечная ишемия	<5%	NR
Острая почечная недостаточность	<20%	10%
Ишемия нижних конечностей	<10%	<10%

– Примечание: NR – не сообщается; NA – не применимо. Процентные показатели округляются.

5. Инструментальное обследование:

а) рентгенография органов грудной клетки (рис. 49)

- возможно расширение тени аорты (иногда с наличием характерного выпячивания в месте расслоения), реже средостения;
- может быть левосторонний гемоторакс. Нормальная рентгенограмма диагноза не исключает!

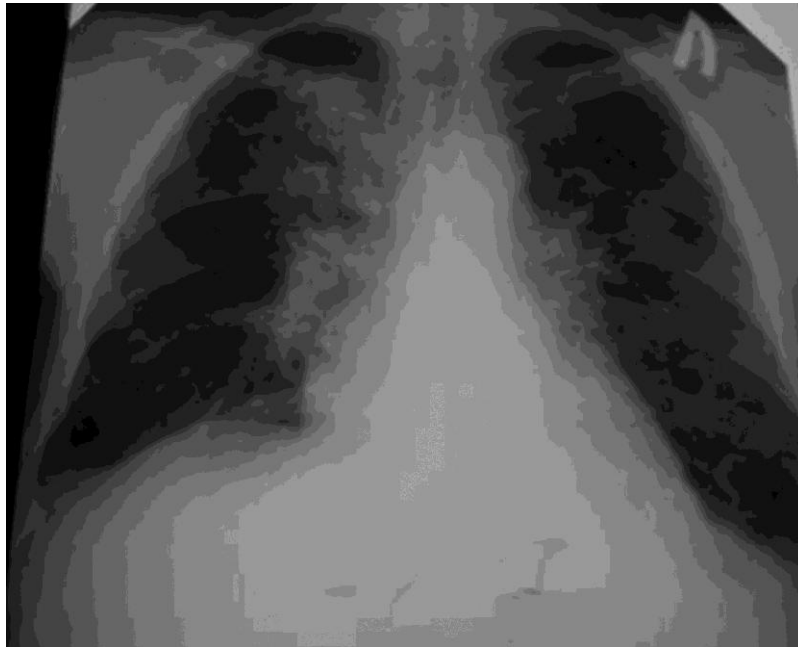


Рис. 49. Рентгенограмма органов грудной клетки больного с ОРА

б) ЭКГ (малоинформативна, в основном для исключения острого инфаркта миокарда):

- снижение сегмента *ST* и изменения зубца *T*;
- при распространении гематомы в направлении сердца, при разрыве интимы над аортальными клапанами может произойти сдавление устья венечной артерии с развитием ИМ и появлением типичной для него электрокардиографической картины (рис. 50);

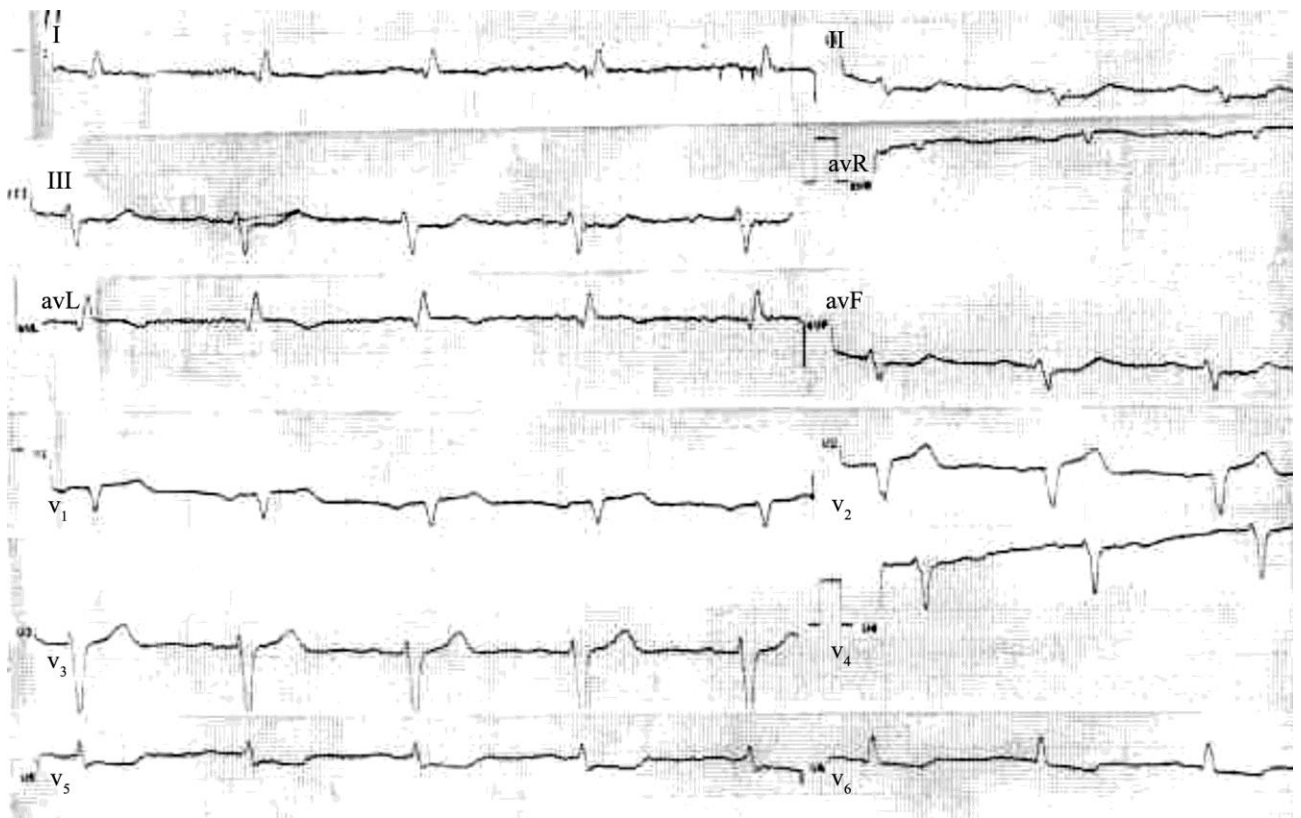


Рис. 50. Возможные изменения ЭКГ у больного с острым расслоением грудного отдела аорты (отведение I, avL, грудные)

- наличие изменений, характерных для инфаркта миокарда (чаще нижней локализации), не исключает острого расслоения аорты! (рис. 49)
- в) эхокардиография/скопия:
 - расширение корня аорты более 42 мм;
 - сепарация структур передней стенки аорты (16-21 мм) и задней стенки (10-13 мм);
 - параллельное движение сепарированных аортальных стенок;
 - толщина наружной стенки аорты превышает толщину внутренней;
 - отслоившаяся интима визуализируется в виде тонкой структуры латеральнее аортальных створок;
 - аортальная недостаточность;

- нормальная амплитуда открытия аортального клапана;
- может быть обнаружен перикардиальный выпот (вплоть до тампонады перикарда);
- г) чреспищеводная эхокардиография (визуализация расслоения нисходящего отдела аорты);
- д) компьютерная томография с введением контрастного вещества (рис. 51);
- е) магнитно-резонансная томография;

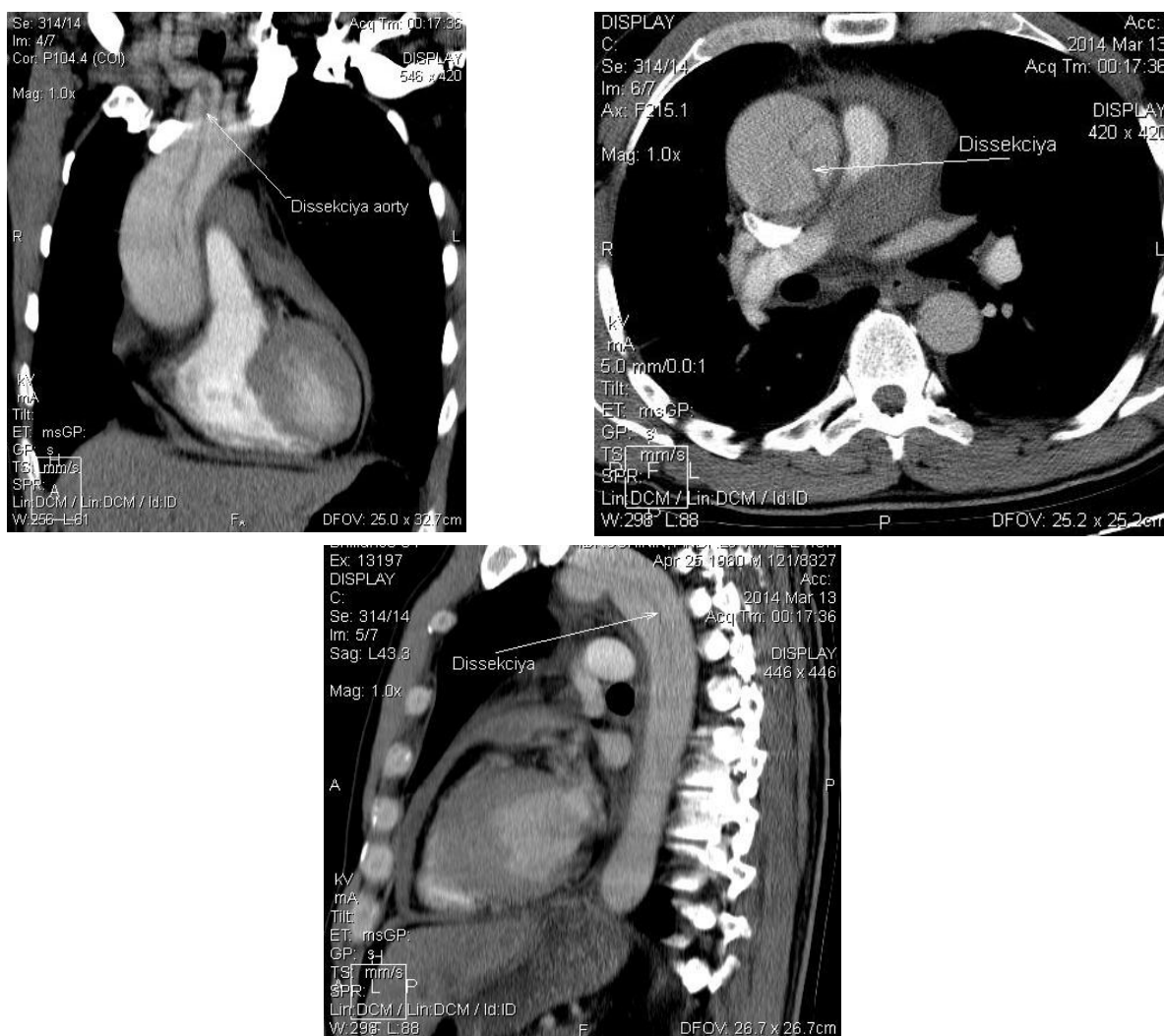

Рис. 51. Томограмма пациента с острым расслоением грудного отдела аорты. Рентгенокомпьютерная томография с контрастным усилением сигнала: выявлено расширение грудного отдела аорты в восходящей части до 54-51 мм, в области дуги до 26 мм, в нисходящей части до 27 мм в диаметре, с признаками расслоения стенки аорты от уровня аортального клапана до нисходящего отдела с признаками перехода

на брахиоцефальный ствол

ж) контрастная аортография:

- попадание контрастного вещества из просвета аорты в толщу её стенки;
- выявление двойного контура аорты (узкий, медиально расположенный истинный просвет и неравномерно расширенный ложный просвет).

Диагностическое обследование для подтверждения или исключения ОРА во многом зависит от вероятности развития этого заболевания. В 2010 году в руководстве АСС / АНА были изложены принципы оценки риска развития ОРА на основании анализа предрасполагающих факторов, особенностей боли, результатов клинического обследования пациента. В данной оценке предполагается следующая система подсчета баллов – от 0 (нет признака) до 3 (таблица 23).

Таблица 23

Клинические данные, полезные для оценки *a priori* вероятности острого расслоения аорты [14]

Предрасполагающие факторы, свидетельствующие о высоком риске ОРА	Особенности болевого синдрома, свидетельствующие о высоком риске ОРА	Особенности обследования, свидетельствующие о высоком риске ОРА
<ul style="list-style-type: none"> – Синдром Марфана (или другие заболевания соединительной ткани) – семейный анамнез заболеваний аорты – известная патология аортального клапана – диагностированная ранее аневризма грудного отдела аорты – предшествующие манипуляции на аорте (в том числе кардиохирургические) 	<p>Боль в груди, спине или в животе с любой из следующих характеристик:</p> <ul style="list-style-type: none"> – резкое начало – очень высокой интенсивности – разрывающий характер 	<ul style="list-style-type: none"> • Признаки нарушения перфузии: <ul style="list-style-type: none"> – дефицит пульса – систолическое давление – разница на верхних и нижних конечностях; на руках – в зависимости от локализации расслоения – фокальный неврологический дефицит (в сочетании с болью) • аортальный диастолический шум (новый и связанный с появлением боли) • гипотензия или шок

Предтестовая вероятность развития ОРА возрастает с увеличением количества суммированных баллов. Результаты оценки должны быть приняты во внимание при проведении диагностического поиска у пациента с подозрением на ОРА (рис. 52).

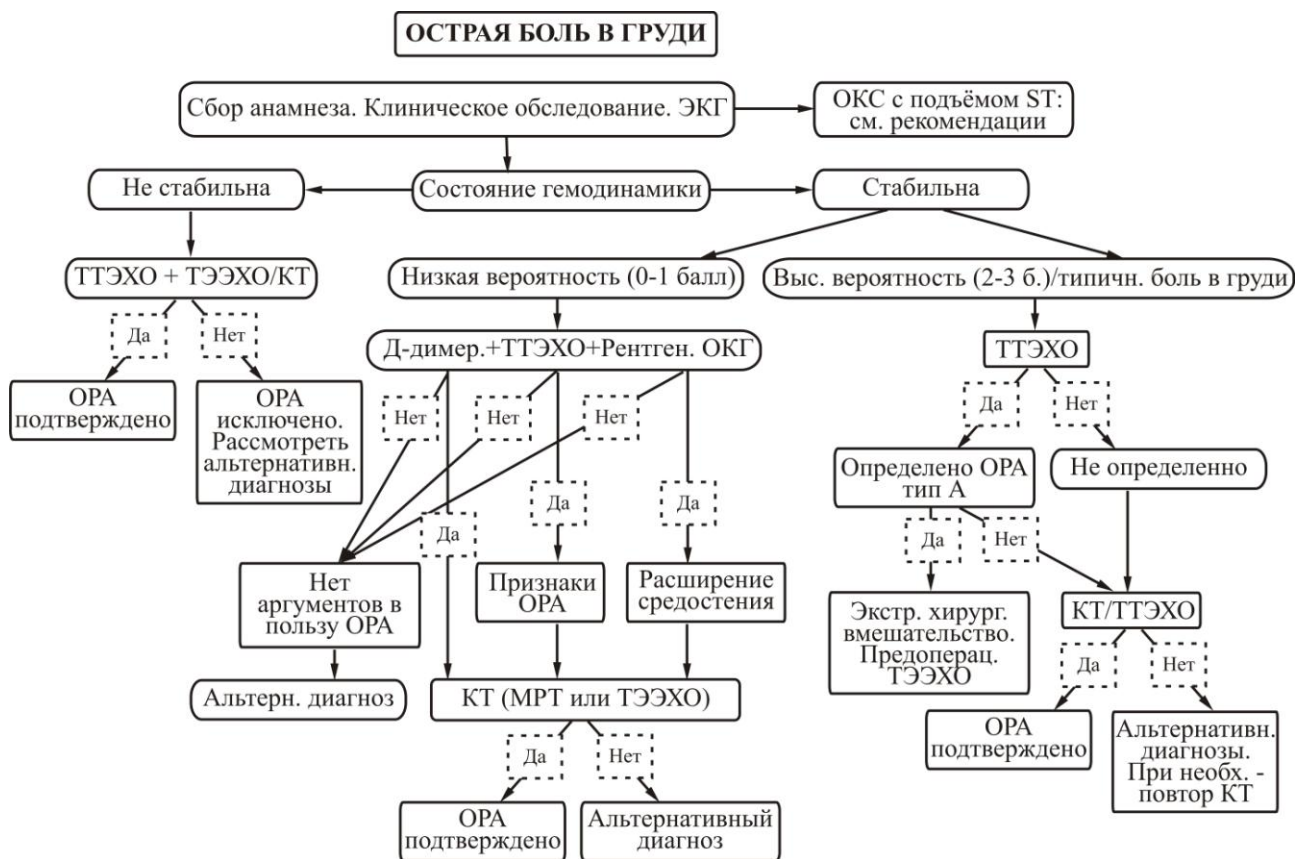


Рис. 52. Блок-схема принятия решений, основанная на предварительной оценке вероятности развития острого аортального синдрома (согласно табл. 23). ОРА – острое расслоение аорты; КТ – компьютерная томография; МРТ – магнитно-резонансная томография; ТТЭХО – трансторакальная эхокардиография; ТЭЭХО – транс-эзофагеальная эхокардиоскопия [13]

Лечение. Независимо от того, подлежит ли пациент какому-либо виду вмешательства (эндоваскулярное или хирургическое), очень важное значение имеет медикаментозная терапия, направленная на обезболивание и контроль гемодинамики.

На догоспитальном этапе:

1. Физический и эмоциональный покой.
2. Уложить больного, обеспечить доступ свежего воздуха.
3. Морфин до 10 мг внутривенно дробно (до купирования боли, неоднократно).
4. Коррекция АД (не выше 100-120 мм рт. ст.) и сердечного ритма.
5. Экстренная госпитализация в блок (палату) интенсивной терапии кардиохирургического отделения.

В стационаре:

Пп. 1-3 см. «Лечение на догоспитальном этапе».

4. Для быстрого снижения высокого АД – внутривенная инфузия нитропруссид натрия (20-400 мкг/мин) или нитроглицерина (от 5-10 до 200 мкг/мин) при обязательном одновременном применении β -блокатора.
5. β -блокатор внутривенно в возрастающей дозе до ЧСС 50-60 в 1 мин (пропранолол – по 1 мг через 3-5 мин до достижения эффекта или до общей дозы 0,15 мг/кг с повторением через 4-6 ч по 2-6 мг; эсмолол – болюсом 30 мг, далее инфузионно 3-12 мг/мин).
6. Вместо комбинации нитратов с β -блокаторами можно использовать лабетолол (10 мг внутривенно в течение 2 мин, далее 20-80 мг каждые 10-15 мин до максимальной дозы 300 мг, в качестве поддерживающей меры – инфузии 2-20 мг/мин).
7. При противопоказаниях для применения β -блокаторов – антагонисты кальция (верапамил 0,05-0,1 мг/ч внутривенно, дилтиазем 90-180 мг); приём короткодействующего нифедипина внутрь или под язык может привести к возникновению рефлекторной тахикардии, поэтому его необходимо сочетать с β -блокатором.
8. При вовлечении в расслоение артерий почек для снижения АД наиболее эффективным может быть внутривенное введение иАПФ (например, эналаприл 0,625-5 мг каждые 4-6 ч).

9. При клинически значимой гипотонии необходимо быстрое внутривенное (но аккуратное! – следить!) введение жидкости или инфузия прессорных аминов (норадреналин или низкие дозы допамина).

10. Хирургическое лечение.

Примечание

Основная цель лечения – снижение АД и сократимости миокарда.

Оптимальный уровень систолического АД – 100-120 мм рт. ст.

Прямые вазодилататоры (гидралазин, диазоксид) противопоказаны, так как могут усилить процесс расслоения.

Необходима срочная консультация кардиохирурга.

При продолжающейся боли или усилении расслоения – немедленное оперативное лечение.

6. ГИПЕРТОНИЧЕСКИЕ КРИЗЫ [15]

Гипертонический криз – состояние выраженного повышения АД, сопровождающееся появлением или усугублением клинических симптомов и требующее быстрого контролируемого снижения АД для предупреждения или ограничения повреждения органов-мишеней (JNC VI, 1997; ВОЗ-МОГ, 1999; ДАГ 1, 2000; JNC 7, 2003). Осложнениями гипертонического криза могут быть: ухудшение мозгового кровообращения или выраженная вегетативная симптоматика (транзиторная ишемия головного мозга, эмболия, ишемия, тромбоз, инфаркт, «немой» инсульт); со стороны сердечно-сосудистой системы – острая левожелудочковая недостаточность (отёк лёгких), обострение стенокардии, инфаркт миокарда, повреждения аорты, острое расслоение аорты; со стороны почек – развитие острой почечной недостаточности.

Классификация

Клиническая классификация (JNC V, 1993):

1. Осложнённые (жизнеугрожающие состояния) – сопровождаются развитием острого клинически значимого и потенциально фатального повреждения органов-мишеней:

- острая гипертоническая энцефалопатия;
- инсульт;
- инфаркт миокарда;
- нестабильная стенокардия;
- острая левожелудочковая недостаточность (ОЛЖН) и отёк лёгких;
- быстро прогрессирующая почечная недостаточность;
- травма головы;
- тяжёлые артериальные кровотечения.

2. Неосложнённые (неотложные состояния) – случаи малосимптомной тяжёлой АГ:

- тяжёлая АГ III степени;

- злокачественная АГ с прогрессирующим поражением органов-мишеней;
- обширные ожоги*;
- острый гломерулонефрит с тяжёлой АГ*;
- криз при склеродермии;
- острый системный васкулит с тяжёлой АГ*;
- периоперационная гипертензия;
- лекарственно-индуцированная АГ*.

Диагностические критерии

1. Анамнез (стаж ГБ, резкое прекращение приёма гипотензивных средств; заболевания, способствующие развитию симптоматической гипертензии; ГК может быть первым проявлением ГБ).
2. Наследственная отягощённость.
3. Клинические проявления:
 - а) жалобы:
 - сильная головная боль;
 - «мушки» или пелена перед глазами;
 - выраженное головокружение;
 - парестезии, ощущение «ползания мурашек»;
 - тошнота, рвота;
 - слабость в конечностях;
 - могут быть преходящие гемипарезы и афазия;
 - диплопия;
 - б) физикальные данные:
 - подъём АД выше $>220/120$ мм рт. ст. – **условно!**
 - иногда – акцент II тона в точке аускультации аортального клапана;

* При развитии острого поражения органов-мишеней ГК следует классифицировать как осложнённый.

- могут быть выявлены признаки поражения органов-мишеней: – сердце (гипертрофия левого желудочка, нарушения ритма, недостаточность кровообращения);
- сосуды (ангиопатия сетчатки, аневризма аорты);
- почки (хроническая почечная недостаточность);
- головной мозг (дисциркуляторная энцефалопатия, нарушения мозгового кровообращения).

4. Инструментальное обследование:

ЭКГ: возможны признаки гипертрофии левого желудочка ($RV_6 > RV_5 > RV_4$) и его систолической перегрузки (снижение сегмента ST и отрицательный зубец T в отведениях V_5 - V_6).

Лечение.

1. Осложнённые гипертонические кризы (состояния, угрожающие жизни)

При состояниях, угрожающих жизни, необходима госпитализация в терапевтический или кардиологический стационар и применение парентеральных гипотензивных препаратов.

Скорость снижения АД при ГК – не более чем на 25% от исходного уровня в течение 60-120 мин (festina lente! – лат. – поспешай медленно!).

Терапия осложнённых гипертонических кризов [15, 16]

Препарат	Доза (внутривенная инфузия)	Начало/ продолжительность действия	Примечания*	Побочные эффекты
Нитропруссид натрия	0,25-10 мкг/кг/мин	Немедленно/1-2 мин	Только при отсутствии других препаратов и сохранной функции печени и почек. Возможна резкая гипотензия (!), необходим постоянный контроль АД, желательна внутриартериальное измерение. Противопоказан при ОИМ. В дозах выше 4 мкг/кг/мин неизбежно развитие цианидной интоксикации (примерно через 2-3 ч), для её профилактики и лечения применяются тиосульфат и гидроксикобаламин (цианокобаламин – витамин В ₁₂ неэффективен)	Гипотензия, рвота, цианотоксичность
Нитроглицерин	5-100 мкг/мин	1-3 мин/5-15 мин	Особенно показан при стенокардии, ОИМ, ОЛЖН, ОЛ	Головная боль, рвота
Эналаприлат	1,25-50 мг	15-30 мин/6-12 ч	Медленное введение в течение 5 мин в начальной дозе 1,25 мг, повторное введение через 6 ч с увеличением дозы на 1,25 мг до 5 мг. Показан при ОЛЖН. Противопоказан при двустороннем стенозе почечных артерий	Гипотензия, ХПН, ангионевротический отёк

Продолжение *таблицы 24*

Препарат	Доза (внутри- венная инфузия)	Начало/ продол- житель- ность действия	Примечания*	Побочные эффекты
Эсмолол	250-500 мкг в/в инфузия в течение 1 мин, затем 50-100 мкг/кг/мин	15-30/до 12 ч	Показан при синусо- вой, суправентрику- лярной тахикардии и тахикардии (в т.ч. во время и после опера- ций), ОИМ, неста- бильной стенокардии, тиреотоксическом кризе, феохромоцито- ме.	Бронхос- пазм, АВ- блокада
Фуросемид	40-100 мг	5 мин/2-3 ч	Показан при ОЛЖН и отёке лёгких (в ком- бинации с нитратами); в остальных случаях применять с осторож- ностью из-за опасно- сти усугубления гипо- волемии	Гипотензия
Гидралазин	10-20 мг болюсом	10 мин/до 10 ч	С осторожностью – при аневризме аорты, цереброваскулярной недостаточности	Рефлектор- ная тахи- кардия
Фентоламин	5-10 мг/мин	1-2 мин/3- 5 мин	Особенно показан при катехоламиновых кри- зах, феохромоцитоме. Возможно развитие тахикардии и стено- кардии	Рефлектор- ная тахи- кардия
Урапидил	25-50 мг болюсно	3-4 мин/4- 6 ч	Применяется при реф- рактерной гипертен- зии, управляемой ар- териальной гипотен- зии во время и/или по- сле хирургической операции	Седатация Тошнота Протеин - урия

Продолжение *таблицы 24*

Препарат	Доза (внутривенная инфузия)	Начало/ продолжительность действия	Примечания*	Побочные эффекты
Сульфат магния	1-6 г	15-20 мин/2-4 ч	5-10 мл 25% раствора вводится внутримышечно или медленно внутривенно струйно, после чего налаживают непрерывную капельную инфузию со скоростью 1-2 г/ч под контролем диуреза и глубоких сухожильных рефлексов. Показан при преэклампсии. Специфический антидот при передозировке – глюконат кальция 1 г внутривенно	Брадикардия, диплопия, прилив крови к лицу, потливость
Верапамил	5-10 мг	1-5 мин/30-60 мин	Может вводиться инфузионно со скоростью 3-5 мг/ч. Побочное действие – угнетение миокарда, брадикардия, особенно при сопутствующем лечении β -блокаторами, сердечными гликозидами. Противопоказан при значительном снижении сократительной способности миокарда	АВ-блокада Гипотензия Брадикардия
Бендазол (дибазол)	40-60 мг (можно внутримышечно)	15 мин/более 1 часа	Возможно уменьшение сердечного выброса и ухудшение показателей ЭКГ	Редко – головокружение, кожные аллергические реакции

* Относительно всех препаратов: при повышении дозы или скорости введения возможно развитие гипотонии. Для пожилых пациентов рекомендовано уменьшение дозы вдвое.

Неосложнённые гипертонические кризы (неотложные состояния)

При неотложных состояниях госпитализация не требуется. Возможно снижение АД в течение нескольких часов применением пероральных или парентеральных препаратов.

Таблица 25

Терапия неосложнённых гипертонических кризов [15, 16]

Препарат	Доза	Начало/ продолжи- тельность действия	Примечания*	Противопо- казания
Клонидин	0,075- 0,150 мг <i>per os</i>	30-60 мин/8-16 ч	При необходимости – повторный приём каждый час до суммарной дозы 0,6 мг. Выраженные побочные эффекты – вялость, сухость во рту	Тахикардия, гипотония
Каптоприл	12,5- 25,0 мг <i>per os</i> или под язык	<i>per os</i> : 15-60 мин/6-8 ч под язык: 15-30 мин/2-6 ч	Возможно выраженное снижение АД при гиповолемии, развитие почечной недостаточности при двустороннем стенозе почечных артерий (!)	Стеноз почечной артерии, ХПН
Фуросемид	40-80 мг <i>per os</i>	30-60 мин/4-8 ч	Применяется в основном при застойной сердечной недостаточности, возможно назначение в дополнение к другим препаратам	Тахикардия
Нифедипин	10-20	15-30/4-6 ч	С осторожностью – при стенозе митрального клапана и ГКМП, ОНМК, ОИМ с левожелудочковой недостаточностью	Тахикардия, гипотония

Продолжение *таблицы 25*

Препарат	Доза	Начало/ продолжи- тельность действия	Примечания*	Противопо- казания
Метопро- лол	25- 100	30-45/4-6 ч	Применяется у больных с нарушениями ритма, ОИМ, ГКМП, мигренью, тиреотоксикозом	Бронхоспазм, АВ-блокада
Пропра- нолол	10-20	15-30/до 10 ч	Применяется у больных с нарушениями ритма, ОИМ, ГКМП, мигренью, тиреотоксикозом	Бронхоспазм, АВ-блокада
Моксони- дин	0,4	30-60/более 12 ч	Уменьшает инсулиноре- зистентность	Сонливость, головокру- жение

* Относительно всех препаратов: при повышении дозы возможно развитие гипотонии.

Таблица 26

Рекомендации по лечению состояний, требующих снижения АД
в течение 1 часа [15]

Нозология	Рекомендуется	Не рекоменду- ется
Гипертоническая эн- цефалопатия	Нитропруссид натрия 0,25-10 мкг/кг/мин внутривенно. Лабеталола гидрохлорид 20-80 мг болюсом в вену каждые 10 мин, 0,5- 2,0 мг/мин капельно. Диазоксид 50-100 мг в вену болю- сом или 15-30 мг/мин.	Клонидин, метилдофа, резерпин
Субарахноидальное кровоизлияние	Нимодипин 1-2 мг внутривенно ка- пельно в течение 2 часов. Нитропруссид натрия 0,25-10 мкг/кг/мин внутривенно. Лабеталола гидрохлорид 20-80 мг болюсом в вену каждые 10 мин, 0,5- 2,0 мг/мин капельно.	Клонидин, ме- тилдофа, резер- пин, диазоксид, гидралазин

Продолжение *таблицы 26*

Нозология	Рекомендуется	Не рекоменду- ется
Ишемический инсульт	Нитропруссид натрия 0,25-10 мкг/кг/мин внутривенно. Лабеталола гидрохлорид 20-80 мг болюсом в вену каждые 10 мин, 0,5-2,0 мг/мин капельно.	Клонидин, метилдофа, резерпин, диазоксид, гидралазин
Инфаркт миокарда	Нитроглицерин 5-100 мкг/мин внутривенно капельно. Нитропруссид натрия 0,25-10 мкг/кг/мин внутривенно. Лабеталола гидрохлорид 20-80 мг болюсом в вену каждые 10 мин, 0,5-2,0 мг/мин капельно.	Гидралазин, Диазоксид
Острая левожелудочковая недостаточность (отёк лёгких)	Нитропруссид натрия 0,25-10 мкг/кг/мин внутривенно. Нитроглицерин 5-100 мкг/мин внутривенно капельно.	Лабеталол, Гидралазин
Расслаивающая аневризма аорты	β-адреноблокатор + нитропруссид натрия 0,25-10 мкг/кг/мин внутривенно. Лабеталола гидрохлорид 20-80 мг болюсом в вену каждые 10 мин, 0,5-2,0 мг/мин капельно.	Гидралазин, Диазоксид
Острая почечная недостаточность	Нитропруссид натрия 0,25-10 мкг/кг/мин внутривенно. Лабеталола гидрохлорид 20-80 мг болюсом в вену каждые 10 мин, 0,5-2,0 мг/мин капельно. Никардипина гидрохлорид 5-15 мг/час внутривенно.	β-адреноблокаторы
Эклампсия	Сульфат магния 25% раствор 6-12 мл внутривенно (медленно). Гидралазина гидрохлорид 10-20 мг внутривенно. Лабеталола гидрохлорид 20-80 мг болюсом в вену каждые 10 мин, 0,5 – 2,0 мг/мин капельно. Антагонисты кальция	Ингибиторы АПФ, диуретики нитропруссид

Продолжение *таблицы 26*

Нозология	Рекомендуется	Не рекоменду- ется
Гиперадренергические состояния*	Фентоламин 5-15 мг внутривенно. Лабеталола гидрохлорид 20-80 мг болюсом в вену каждые 10 мин, 0,5-2,0 мг/мин капельно. Нитропруссид натрия 0,25-10 мкг/кг/мин внутривенно. Клонидин** 0,075-0,150 мг внутривенно медленно.	β-адреноблокаторы без α-блокирующего эффекта
Послеоперационный криз	Лабеталола гидрохлорид 20-80 мг болюсом в вену каждые 10 мин, 0,5-2,0 мг/мин капельно. Нитроглицерин 5-100 мкг/мин внутривенно капельно. Никардипина гидрохлорид 5-15 мг/час внутривенно. Нитропруссид натрия 0,25-10 мкг/кг/мин внутривенно.	

* Феохромоцитома, отмена клонидина, приём кокаина, амфетаминов.

** При синдроме отмены клонидина.

7. ТРОМБОЭМБОЛИЯ ЛЁГОЧНОЙ АРТЕРИИ [17]

Тромбоэмболия лёгочной артерии (ТЭЛА) – угрожающее, а иногда критическое состояние, связанное с острой окклюзией лёгочного ствола, лёгочных артерий или их ветвей тромбоемболами.

Основные причины:

- длительный постельный режим в послеоперационном или послеродовом периоде;
- венозный тромбоз любой локализации;
- хроническая сердечная недостаточность;
- злокачественная опухоль;
- приём оральных контрацептивов;
- применение венозных катетеров;
- нарушения ритма (фибрилляция предсердий).

Провоцирующим фактором является нагрузка – физическая и др. (переход в вертикальное положение, расширение физической активности, кашель, натуживание, интенсивный массаж нижних конечностей).

Классификация

1. По тяжести и скорости развития клинической картины:

1. Молниеносная форма ТЭЛА – продолжительность жизни больного 10-15 мин от момента эмболизации.
2. Острая форма ТЭЛА – продолжительность жизни больного от 1-3 ч до 1 сут.
3. Подострая форма ТЭЛА – продолжительность нарушений жизненно важных функций от 24-48 ч до нескольких суток.
4. Рецидивирующая форма ТЭЛА – цепь эпизодов подострой ТЭЛА, один из которых может закончиться летально или привести к развитию вторичной лёгочной гипертензии.

2. По тяжести течения заболевания:

1. Массивная ТЭЛА – у пациента развиваются явления шока или гипотонии (относительное снижение давления на 40 мм

рт.ст. в течение 15 мин и более, не связанное с развитием аритмии, гиповолемии или сепсиса).

2. Немассивная ТЭЛА – у больных со стабильной гемодинамикой и не имеющих проявлений правожелудочковой недостаточности по данным ЭхоКГ.
3. Субмассивная ТЭЛА – у больных с явлениями острой правожелудочковой недостаточности, подтверждённой данными ЭхоКГ.

Диагностические критерии

1. Анамнез: оценивается предположительный источник ТЭЛА.
2. Клинические проявления:
 - а) жалобы:
 - внезапное ухудшение общего состояния;
 - внезапная острая кинжальная боль за грудиной или без типичной локализации в каком-либо отделе грудной клетки;
 - внезапное появление выраженной инспираторной одышки в покое (до 40-50 в 1 мин);
 - при развитии инфаркта лёгкого – боль в груди усиливается при дыхании и кашле; кровохарканье; лихорадка.

Клинические характеристики пациентов с подозрением на ТЭЛА в
клинике неотложной помощи [17]

Симптом	ЛЭ подтверждена (n=1880)	ЛЭ не подтверждена (n=528)
Одышка	50%	51%
Боль в груди, подобная плевриту	39%	28%
Кашель	23%	23%
Загрудинная боль	15%	17%
Лихорадка	10%	10%
Кровохарканье	8%	4%
Обморок	6%	6%
Односторонняя боль в ноге	6%	5%
Признаки ТГВ (односторонний отёк конечности)	24%	18%

ТГВ = тромбоз глубоких вен.

*Адаптировано из Pollack et all. J.Am.Coll.Cardiol. 2011.

б) физикальное обследование:

- нарастающий интенсивный центральный цианоз;
- набухание шейных вен;
- укорочение перкуторного звука, ослабленное дыхание, влажные мелкопузырчатые хрипы над поражённой зоной;
- иногда – умеренно выраженный бронхоспастический синдром (сухие свистящие и жужжащие хрипы);
- акцент II тона над лёгочной артерией, расширение правой границы сердца, ритм галопа, положительный симптом Плеша (набухание шейных вен при надавливании на болезненную печень) – признаки острого лёгочного сердца;
- при массивной ТЭЛА вследствие гипоксии головного мозга могут наблюдаться церебральные нарушения (обморок, судороги, рвота, кома);

- у большинства пациентов появляются признаки шока (см. соответствующий раздел);
- при инфаркте лёгкого – укорочение перкуторного звука, мелкопузырчатые хрипы, крепитация, шум трения плевры над зоной поражения.

3. Лабораторное обследование:

- лейкоцитоз с регенеративным нейтрофильным сдвигом, ускорение СОЭ;
- определение уровня *D*-димера в крови (не имеет существенной прогностической ценности).

4. Инструментальное обследование:

а) ЭКГ. Проводится только для исключения ОИМ. Могут быть выявлены следующие признаки:

- отклонение электрической оси сердца вправо,
- появление «*p-pulmonale*» в отведениях II, III, *aVF*, V_{1-2} ,
- нарушения проводимости в системе правой ножки пучка Гиса,
- появление глубокого зубца *S* в I отведении, выраженного зубца Q_{II} и отрицательного зубца T_{III} , *aVF*, отрицательного *T* в V_{1-3} (выявляются при массивных тромбоэмболиях).
Отсутствие изменений на ЭКГ не может служить поводом для исключения диагноза ТЭЛА!! (рис. 53)

б) Рентгенография органов грудной клетки: у небольшого числа больных – симптом Вестермарка (локальное обеднение, «просветление» лёгочного рисунка на стороне поражения), высокое стояние купола диафрагмы, признаки острого лёгочного сердца, расширение корня лёгкого, плевральный выпот, дисковидные ателектазы, инфаркт-пневмония.

в) Эхокардиография: расширение и гипокинез правого желудочка, изменение отношения объёмов правого и левого желудочков, расширение проксимальной части лёгочной артерии, увеличение скорости трикуспидальной регургитации,

нарушение спектральных характеристик потока в выходном тракте правого желудочка, расширение нижней полой вены и её коллабирование на вдохе менее чем на 50% (специалист УЗИ должен быть очень внимательным!).

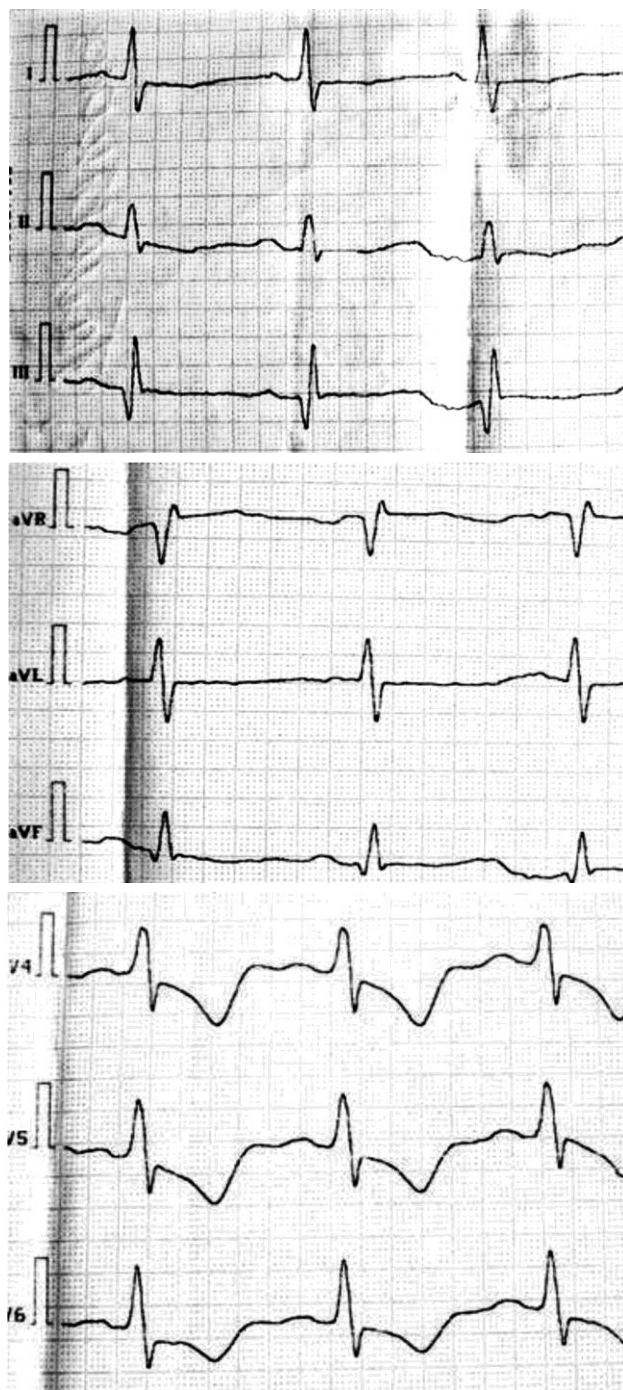


Рис. 53. Возможные изменения ЭКГ у больного с ТЭЛА

г) Вентиляционно-перфузионная сцинтиграфия лёгких (внутривенное введение макрофер альбумина, меченных технецием-99m): клиновидные краевые (сегментарные и долевые) дефекты при сохранной вентиляции.

д) Ангиопульмонография: внезапный обрыв ветви лёгочной артерии, может визуализироваться контур тромба (рис. 54).

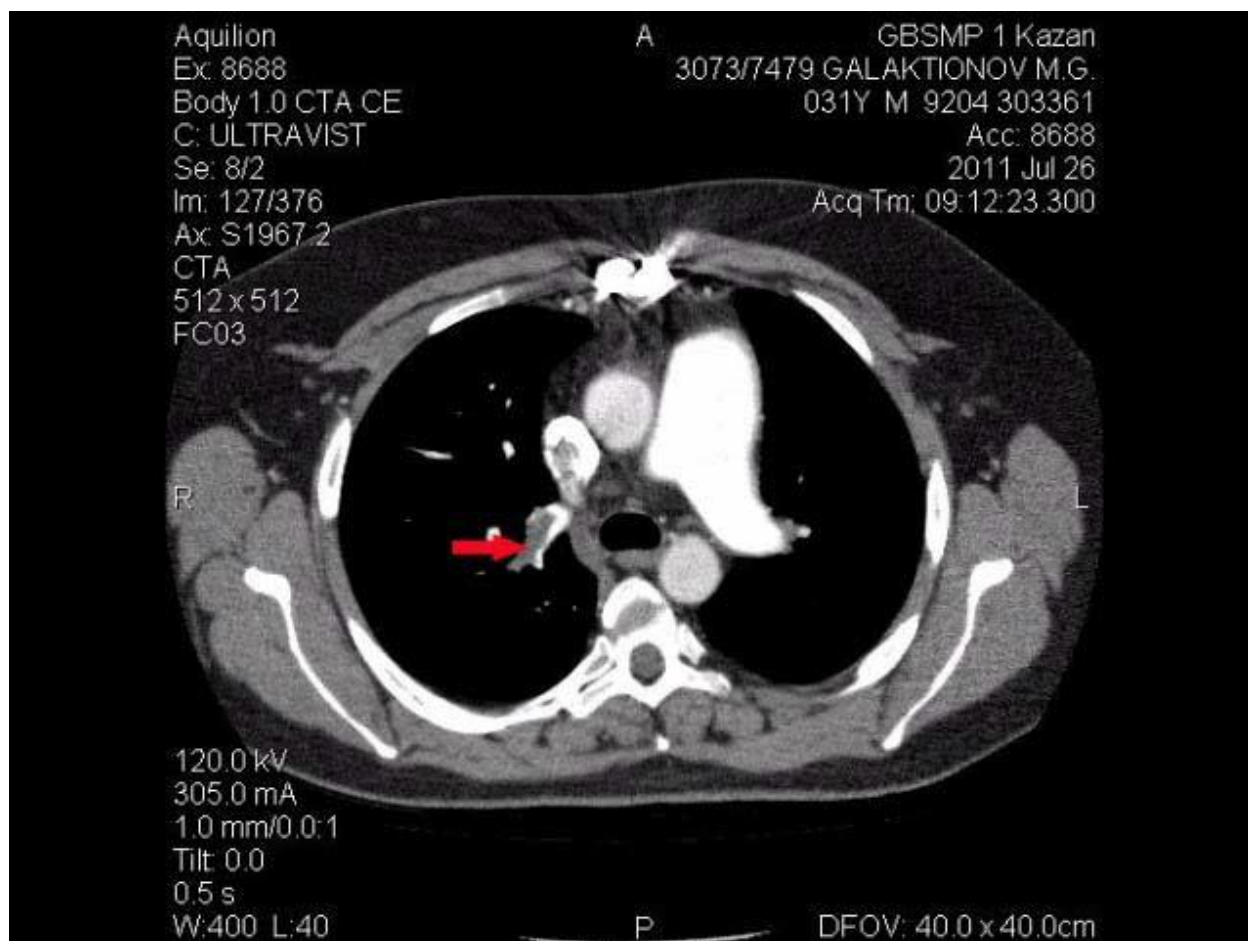


Рис. 54. Рентгенокомпьютерная томограмма органов грудной клетки (с контрастированием лёгочных артерий) больного с ТЭЛА (стрелкой указан тромб в лёгочной артерии)

Диагностический алгоритм ТЭЛА (рис. 55, 56) основывается на классифицировании пациентов с подозрением на лёгочную эмболию (ЛЭ) на категории по клинической («дотестовой») вероятности ЛЭ. Для комплексной оценки отдельных симптомов, признаков и результатов обследований используют следующие шкалы (табл. 28 и 29)

Таблица 28

Шкала Уэллса (Wells P.S. et al., 2000) [17]

Алгоритм Wells	Баллы	
	Полная Версия	Упрощённая версия
ЛЭ или ТГВ в анамнезе	1,5	1
Частота сердечных сокращений ≥ 100 в минуту	1,5	1
Хирургия или иммобилизация в последние 4 недели	1,5	1
Кровохарканье	1	1
Злокачественная опухоль в активной стадии	1	1
Клинические признаки ТГВ	3	1
Альтернативный диагноз менее вероятен, чем ЛЭ	3	1
Клиническая вероятность		
<i>Трёхуровневая шкала</i>		
Низкий риск	0-1	не опр.
Промежуточный риск	2-6	не опр.
Высокий риск	≥ 7	не опр.
<i>Двухуровневая шкала</i>		
ЛЭ маловероятна	0-4	0-1
ЛЭ вероятна	≥ 5	≥ 2

Женевская шкала клинической вероятности ТЭЛА

(Wicki J. et al., 2001) [17]

Пересмотренная шкала Geneva	Баллы	
	Оригинальная	Упрощённая
Тромбоз глубоких вен (ТГВ) или ЛЭ в анамнезе	3	1
Частота сердечных сокращений		
75-94 в минуту	3	1
≥95 в минуту	5	2
Хирургия или перелом в течение 1 мес.	2	1
Кровохарканье	2	1
Злокачественная опухоль в активной стадии	2	1
Односторонняя боль в конечности	3	1
Боль в ноге при пальпации или односторонний отёк (исключить кисту Бейкера - прим.авторов)	4	1
Возраст >65 лет	1	1
Клиническая вероятность		
<i>Трёхуровневая шкала</i>		
Низкий риск	0-3	0-1
Промежуточный риск	4-10	2-4
Высокий риск	≥11	≥5
<i>Двухуровневая шкала</i>		
ЛЭ маловероятна	0-5	0-2
ЛЭ вероятна	≥6	≥3

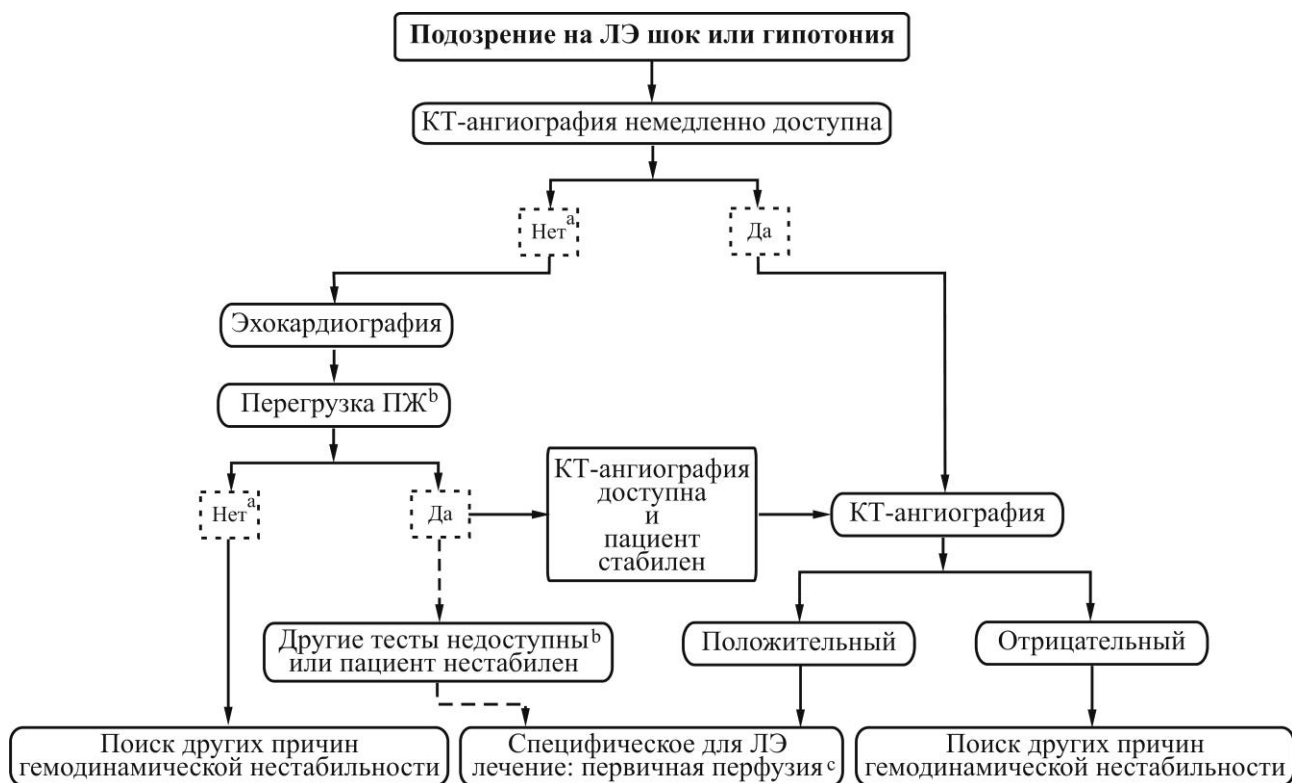

Рис. 55. Предполагаемый диагностический алгоритм для пациентов с подозрением на ЛЭ высокого риска, т.е. с шоком или гипотонией [17].

Примечание: **а** – включает случаи, когда состояние пациента настолько тяжёлое, что позволяет проводить исследования только в пределах отделения; **в** – не считая диагноза дисфункции ПЖ, трансторакальная эхокардиография «у постели» может, в некоторых случаях, прямо подтвердить ЛЭ, визуализируя подвижные тромбы в камерах правых отделов сердца. Дополнительные способы визуализации "у постели" включают чреспищеводную эхокардиографию, которая может выявить эмболы в лёгочных артериях и их главных ветвях, и билатеральную компрессионную венозную ультрасонографию, которая может подтвердить тромбоз глубоких вен, а значит, помочь в принятии экстренных решений; **с** – тромболизис; альтернативно, хирургическая эмболэктомия или интервенционное лечение.

Сокращения: КТ – компьютерная томография, ЛЭ – лёгочная эмболия, ПЖ – правый желудочек.

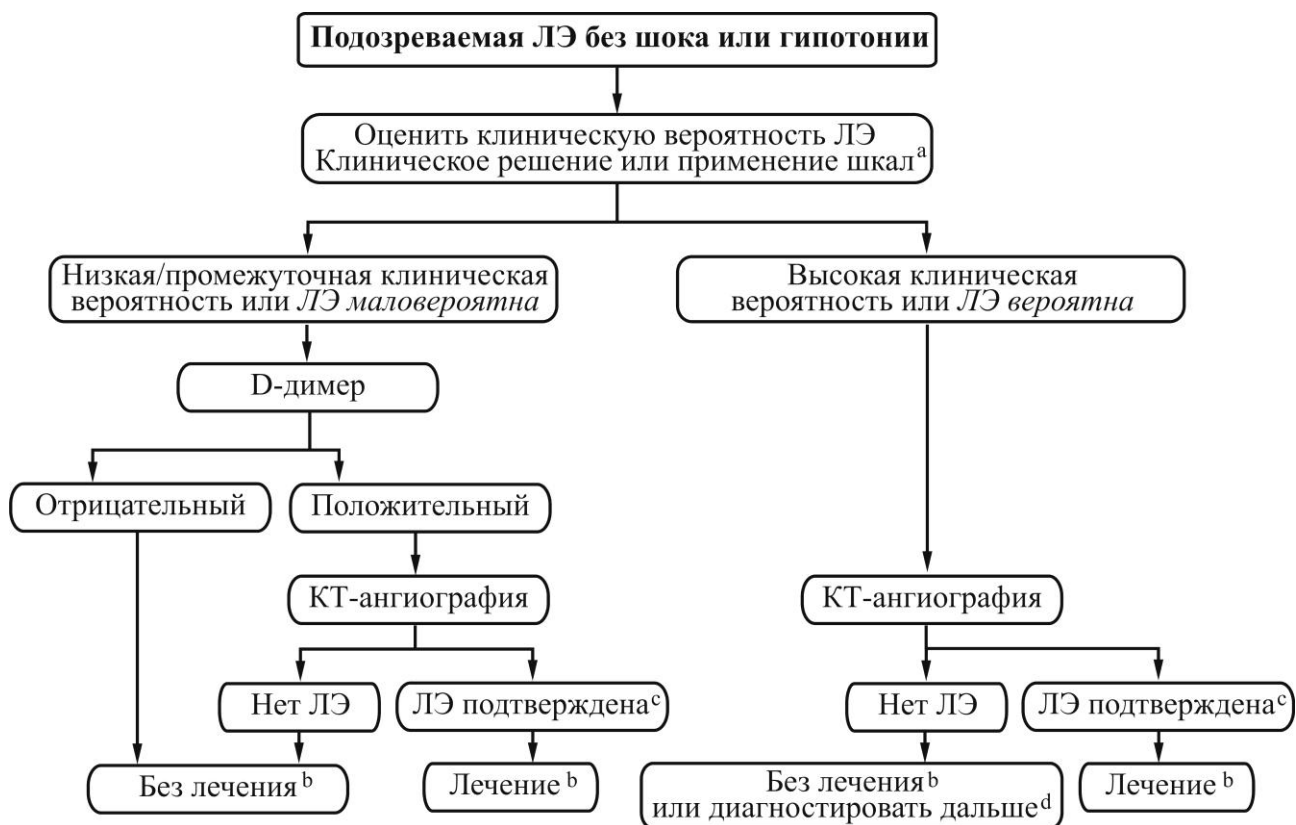

Рис. 56. Предполагаемый диагностический алгоритм для пациентов с подозрением на лёгочную эмболию высокого риска [17]

Примечание: **a** – для клинической оценки можно использовать две различные классификации вероятности, т.е. трёхуровневую схему (клиническая вероятность определяется как низкая, промежуточная, высокая) или двухуровневую схему (ЛЭ маловероятна или ЛЭ вероятна). Когда используется умеренно чувствительная панель, измерение D-димера следует ограничить пациентами с низкой клинической вероятностью или второй классификацией, тогда как высокочувствительные панели могут быть использованы у пациентов с промежуточной клинической вероятностью ЛЭ. Следует отметить, что измерение D-димера имеет ограниченное применение при подозрении на ЛЭ у госпитализированных пациентов; **b** – «лечение» относится к антикоагулянтам для ЛЭ; **c** – КТ-ангиография рассматривается как диагностическая для ЛЭ, если показывает ЛЭ на сегментарном или более проксимальном уровне; **d** – в случае отрицательной КТ-ангиограммы у пациентов с высокой клинической вероятностью следует рассмот-

реть другие методы диагностики, прежде чем воздерживаться от лечения.

Таблица 30

Классификация пациентов с острой ЛЭ на основании риска ранней смерти [17]

Риск ранней смерти		Параметры риска и очки			
		Шок или гипотония	Класс III-IV по PESI или sPESI ≥ 1 ^a	Признаки дисфункции ПЖ при визуализации ^b	Сердечные лабораторные биомаркеры ^c
Высокий		+	(+) ^d	+	(+) ^d
Промежуточный	-высокий	-	+	Оба положительны	
	-низкий	-	+	Один или оба положительны ^e	
Низкий		-	-	Оценка не обязательна; если оцениваются, оба отрицательны ^e	

Примечание: **a** – класс III-V по PESI указывает на умеренный – очень высокий риск 30-дневной смерти, sPESI ≥ 1 очка указывает на высокий риск 30-дневной смерти; **b** – эхокардиографические критерии дисфункции ПЖ включают дилатацию ПЖ и/или повышение конечно-диастолического соотношения ПЖ-ЛЖ диаметров (в большинстве исследований порогом было значение 0,9 или 1,0), гипокинез свободной стенки ПЖ, увеличенная скорость струи трикуспидальной регургитации, либо комбинация этого. При КТ-ангиографии (четырёхкамерная визуализация сердца) дисфункция ПЖ определяется как повышенное отношение диаметров ПЖ/ЛЖ (с порогом 0,9 или 1,0); **c** – маркеры повреждения миокарда (например, повышенный тропонин I или T в плазме), или сердечная недостаточность как результат дисфункции (правого) желудочка (повышение натрий-уретических пептидов плазмы); **d** – ни подсчёт по PESI (или sPESI), ни лабораторное тестирование не считаются необходимыми у пациентов с гипотонией или шоком; **e** – пациенты с PESI класса I-II или sPESI 0 и повышенным уровнем биомаркеров или с признаками дисфункции ПЖ по

данным визуализации также классифицируются в группу промежуточного-низкого риска. Это может относиться к ситуациям, в которых визуализация или тесты биомаркёров становятся доступны до подсчёта клинического индекса тяжести.

Лечение.

На догоспитальном этапе:

1. При прекращении кровообращения – СЛР.
2. Физический и эмоциональный покой.
3. Оксигенация.
4. При боли провести полноценное обезболивание (см. «Лечение острого инфаркта миокарда»).
5. Ацетилсалициловая кислота 0,325 г (разжевать).
6. При остром нарушении ритма и проводимости – коррекция ЧСС (см. соответствующие разделы).
7. Мониторирование жизненно важных функций (АД, ЧСС, ЦВД).
8. Экстренная госпитализация в палату или отделение интенсивной терапии и реанимации.

В стационаре:

Для выбора лечебной тактики необходимо оценить прогноз у пациентов с острой ЛЭ. Для этого используются различные алгоритмы (рис. 57), основанные на клинических показателях. Самой валидированной шкалой считается индекс тяжести ЛЭ (Pulmonary Embolism Severity Index, PESI).

Шкала индекса тяжести лёгочной эмболии (Pulmonary Embolism Severity Index, PESI) [17].

Полный и упрощённый индексы тяжести ЛЭ (PESI)		
Показатели	Полная версия	Упрощённая версия
Возраст	Возраст в годах	1 балл (если возраст >80 лет)
Мужской пол	+10 баллов	-
Рак	+30 баллов	1 балл
Хроническая сердечная недостаточность	+10 баллов	1 балл
Хронические заболевания лёгких	+10 баллов	
Частота сердечных сокращений ≥ 110 в минуту	+20 баллов	1 балл
Систолические АД <100 мм рт. ст.	+30 баллов	1 балл
Частота дыхания >30 в минуту	+20 баллов	-
Температура <36°C	+20 баллов	-
Нарушение сознания	+60 баллов	-
Насыщение оксигемоглобином крови <90%	+20 баллов	1 балл
Стратификация риска (смерть от любых причин в течение 30-ти дней)^a		
	Класс I: ≤ 65 баллов. Очень низкий (0-1,6%) Класс II: 66-85 баллов. Низкий (1,7-3,5%) Класс III: 86-105 баллов. Умеренный (3,2-7,1%) Класс IV: 106-125 баллов. Высокий риск смерти (4,0-11,4%) Класс V: >125 баллов. Очень высокий риск смерти (10,0-24,5%)	0 баллов = 1,0% (95% CI 0,0%-2,1%) ≥ 1 балл(ов) = 10,9% (95% CI 8,5%-13,2%)

PESI – индекс тяжести ЛЭ (pulmonary embolism severity index)

^a На основании суммы баллов

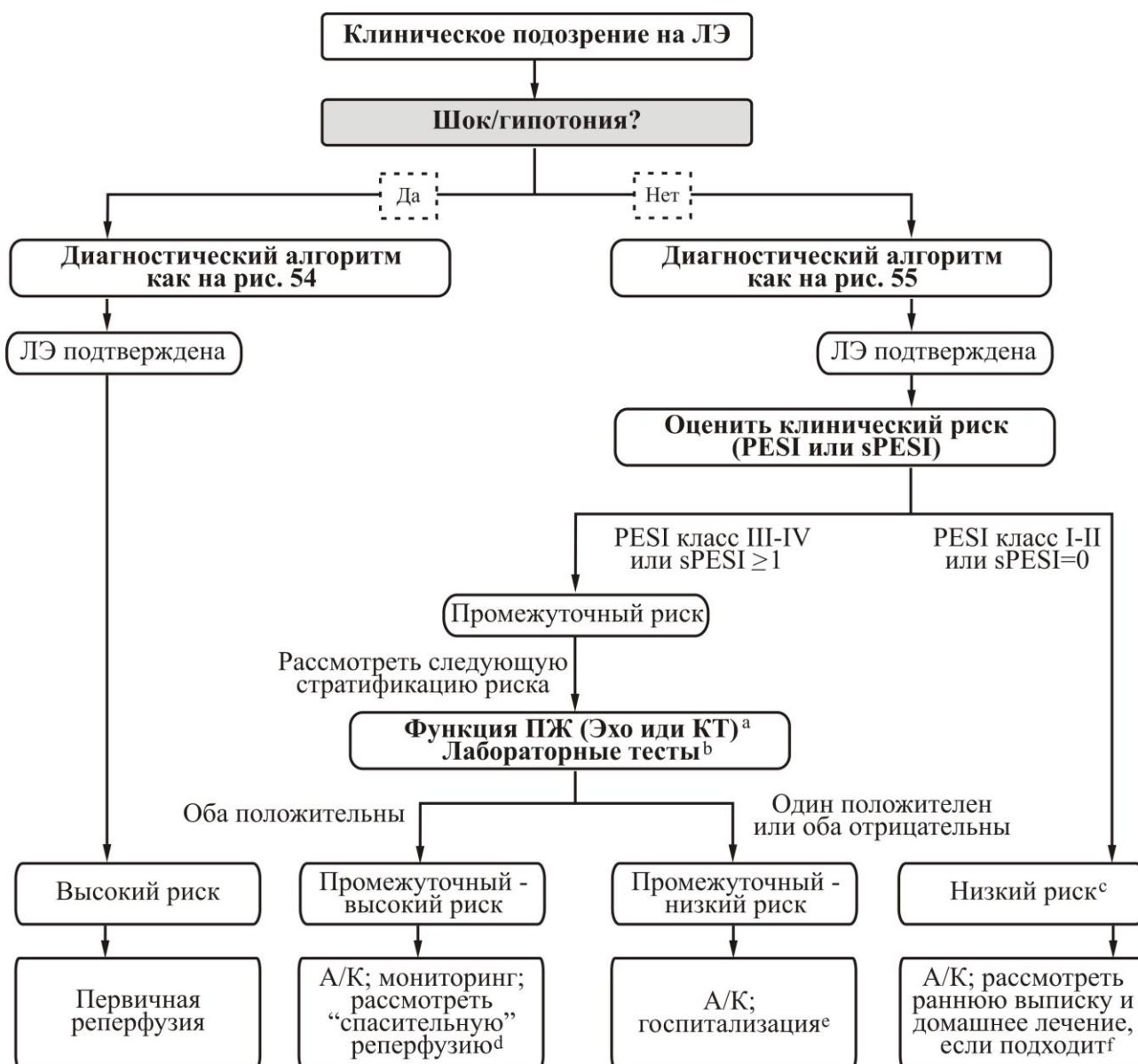


Рис. 57. Адаптированные по рискам стратегии ведения острой лёгочной эмболии [17]

Примечание: **а** – если эхокардиография уже была выполнена во время диагностического поиска по поводу ЛЭ и выявленной дисфункции ПЖ, или если КТ уже выполнена и показала увеличение размеров ПЖ (отношение ПЖ/ЛЖ $\geq 0,9$), следует выполнить тест тропонина, кроме случаев, когда первичная реперфузия не является терапевтическим решением (например, ввиду тяжёлой сопутствующей патологии или ограниченной ожидаемой продолжительности жизни пациента); **б** – маркёры повреждения миокарда (например, повышенный тропонин I

или Т в плазме) или перегрузки миокарда в результате дисфункции (правого) желудочка (повышенные натрий-уретические пептиды плазмы). Если тест на кардиомаркёр уже был выполнен во время первичной диагностики (например, по поводу боли в груди) и был положительный, следует выполнить эхокардиографию для оценки функции ПЖ, либо измерить ПЖ методом КТ; **c** – пациенты с PESI класса I-II или sPESI 0 и повышенными сердечными биомаркёрами или признаками дисфункции ПЖ по данным визуализации, также классифицируются в группу промежуточного-низкого риска. Это может иметь отношение к ситуациям, при которых данные визуализации или прямого измерения биомаркёров оказываются в наличии до подсчёта клинического индекса тяжести. Эти пациенты, вероятно, не подходят для домашнего лечения; **d** – тромболизис, если (или как только) появляются признаки декомпенсации гемодинамики; в качестве альтернативы тромболизису рассматриваются хирургическая эмболэктомия или чрескожное вмешательство, в частности, при высоком риске кровотечения; **e** – мониторинг следует рассмотреть для пациентов с подтверждённой ЛЭ и положительным тестом тропонина, даже если нет данных за дисфункцию ПЖ по эхокардиографии и КТ; **f** – упрощённая версия PESI не была валидирована в проспективных исследованиях амбулаторных пациентов.

Сокращения: А/К – антикоагулянты, КТ – компьютерная томография, ЛЭ – лёгочная эмболия, PESI – шкала тяжести лёгочной эмболии, ПЖ – правый желудочек, sPESI – упрощённая шкала тяжести лёгочной эмболии.

Рекомендации по лечению ТЭЛА в острый период заболевания [17]

Рекомендации: лечение в острую фазу	Класс ^a	Уровень ^b
ЛЭ с шоком или гипотонией (высокого риска)		
Рекомендовано без задержки начать антикоагулянтную терапию НФГ	I	C
При ЛЭ высокого риска показан тромболизис	I	B
При абсолютных противопоказаниях к тромболизису или его неэффективности рекомендуемая альтернатива – хирургическая лёгочная эмболэктомия ^c	I	C
Катетерная эмболэктомия или фрагментация тромбов в проксимальных ветвях лёгочной артерии может служить альтернативой хирургическому лечению при наличии абсолютных противопоказаний к тромболизису или его неэффективности ^c	IIa	C
ЛЭ без шока или гипотонии (среднего/низкого риска)		
Если клиническая вероятность ЛЭ высокая или средняя, необходимо начать антикоагулянтную терапию не дожидаясь завершения обследования	I	C
У большинства пациентов антикоагулянтную терапию рекомендуется начать с НМГ или фондапаринукса	I	A
Параллельно с парентеральной антикоагуляцией рекомендовано начать терапию антагонистами витамина К по уровню МНО (целевое МНО 2.0-3.0)	I	B
Ривароксабан (15 мг 2 раза в день = 3 недели, далее 20 мг 1 раз в день) может служить альтернативой сочетанию парентеральной антикоагуляции и антагонистов витамина К	I	B
Апиксабан (10 мг 2 раза в день = 7 дней, далее 5 мг 2 раза в день) может служить альтернативой сочетанию парентеральной антикоагуляции и антагонистов витамина К	I	B
Дабигатран (150 мг 2 раза в день или 110 мг 2 раза в день для пациентов старше 80 лет или принимающих верапамил) может применяться вместо антагонистов витамина К после назначения парентеральных антикоагулянтов в острую фазу	I	B ^d
Эдоксабан* может применяться вместо антагонистов витамина К после назначения парентеральных антикоагулянтов в острую фазу	I	B
Новые пероральные антикоагулянты (ривараксобан, апиксабан, дабигатран, эдоксабан) не рекомендуется назначать пациентам с тяжёлой почечной недостаточностью ^e	III	A

Продолжение *таблицы 32*

Рекомендации: лечение в острую фазу	Класс ^a	Уровень ^b
Реперфузионная терапия		
Широкое применение тромболизиса в острую фазу у пациентов без шока и гипотонии не рекомендуется	III	B
Необходим тщательный мониторинг состояния пациентов с ЛЭ среднего/высокого риска для раннего выявления нарушений гемодинамики и своевременной реперфузии	I	B
Тромболизис рекомендовано проводить пациентам с ЛЭ среднего/высокого риска и клиническими признаками нарушений гемодинамики	IIa	B
При ЛЭ среднего/высокого риска может проводиться хирургическая лёгочная эмболектomia, если высок риск кровотечения при назначении тромболизиса ^f	IIb	C
При ЛЭ среднего риска может проводиться фрагментация тромбов в проксимальных ветвях лёгочной артерии, если высок риск кровотечения при назначении тромболизиса ^f	IIb	B
Ранняя выписка и амбулаторная терапия		
Пациенты с острой ЛЭ низкого риска могут быть выписаны в ранние сроки с рекомендациями продолжить терапию амбулаторно при возможности адекватного ухода и приёма антикоагулянтов на дому	IIa	B

ЛЭ = лёгочная эмболия; НФГ = нефракционированный гепарин.

^a Класс рекомендаций;

^b Уровень доказательности.

^c При наличии необходимых ресурсов.

* Внимание: В настоящее время рассматриваются возможности применения эдоксабана в терапии ВТЭ в странах Европейского Союза.

АЧТВ = активированное частичное тромбопластиновое время;

МНО = международное нормализованное отношение;

НМГ = низкомолекулярный гепарин; ЛЭ = лёгочная эмболия;

НФГ = нефракционированный гепарин; АВК = антагонист витамина К.

a – Класс рекомендаций.

b – Уровень доказательности.

c – См. табл. в разделе 4.4 для оценки риска.

d – RE-COVER и RE-COVER II представляют собой одно большое исследование.

e – Клиренс креатинина <30 мл/мин для ривароксабана, дабигатрана и эдоксабана; <25 мл/мин для апиксабана.

f – При наличии необходимых ресурсов.

Таблица 33

Рекомендации по медикаментозному лечению ТЭЛА [17]

Одобрённые схемы назначения тромболитической терапии при ЛЭ		
Стрептокиназа	Нагрузочная доза 250 000 МЕ в течение 30 минут, затем по 100 000 МЕ/час в течение 12-24 часов	
	Ускоренная схема: 1,5 млн. МЕ в течение 2 часов	
Урокиназа	Нагрузочная доза 4400 МЕ/кг в течение 10 минут, затем по 4400 МЕ/кг в час в течение 12-24 часов	
	Ускоренная схема: 3 млн. МЕ в течение 2 часов	
Тканевой активатор плазминогена	100 мг в течение 2 часов; или	
	0,6 мг/кг в течение 15 минут (максимальная доза 50мг)	
Низкомолекулярные гепарины и пентасахарид (фондапаринукс), одобренные для лечения лёгочной эмболии. Режим назначения НМГ и фондапаринукса при лечении ЛЭ		
	Дозирование	Интервал
Эноксапарин	1,0 мг/4кг	Каждые 12 часов
	или 1,5 мг/кг ^a	
Тинзапарин	175 Ед/кг	1 раз в день
Дальтепарин	100 МЕ/кг ^b	Каждые 12 часов ^b
	или 200 МЕ/кг ^b	
Надропарин ^c	86 МЕ/кг	Каждые 12 часов
	или 171 МЕ/кг	
Фондапаринукс	5 мг (масса тела <50 кг); 7,5 мг (масса тела 50-100 кг); 10 мг (масса тела >100 кг)	1 раз в день

МЕ = международные единицы.

Все назначения выполняются подкожно.

МЕ = международные единицы; НМГ = низкомолекулярный гепарин.

a – Введение эноксапарина в дозе 1,5 мг/кг 1 раз в сутки одобрено для стационарного лечения ЛЭ в США и некоторых европейских странах.

б – У онкологических пациентов дальтепарин назначается в дозе 200 МЕ/кг (максимальная доза 18 000 МЕ) 1 раз в день в течение 1 месяца, далее 150 МЕ/кг 1 раз в день на 5 месяцев, после чего назначается терапия антагонистами витамина К либо НМГ на неопределенно долгий срок либо до излечения рака.

Применение надропарина в лечении ЛЭ одобрено в некоторых, но не во всех европейских странах.

9. Реополиглюкин 200,0 внутривенно капельно.
10. При артериальной гипотонии – инфузионная терапия (реополиглюкин, 5% раствор глюкозы и т.д.) под контролем АД.
11. При неэффективности *n.10* – инфузия допамина 200 мг в 400 мл 5% раствора глюкозы (начальная скорость 5 мкг/кг/мин, при необходимости её увеличивают на 5-10 мкг/кг/мин с 10-30 мин интервалами до 20-50 мкг/кг/мин) до стабилизации АД.
12. Эуфиллин 240 мг внутривенно – при стабильном АД – противопоказан при ОИМ и НС.
13. Ацетилсалициловая кислота 250 мг в сут.
14. Непрямые антикоагулянты (варфарин*** в начальной дозе 5,0 мг/сут, ривароксабан – 15-20 мг/сут) – табл. 34.
15. Хирургическое лечение (лёгочная эмболэктомия, чрескожная катетерная эндартерэктомия и фрагментация тромба, установка венозного фильтра).

Примечание:

*Показания, противопоказания, особенности применения ТЛТ – см. «Лечение ОИМ с зубцом Q».

**Контроль эффективности применения прямых антикоагулянтов – см. «Лечение ОИМ с зубцом Q».

***Для пожилых пациентов начальную дозу варфарина целесообразно уменьшить до 2,5 мг/сут.

Лечебный эффект варфарина наступает лишь на 5-е сутки.

Рекомендации по амбулаторному ведению пациентов с ТЭЛА [17]

Рекомендации: длительность антикоагулянтной терапии после ЛЭ	Класс^a	Уровень^b
Если причиной ЛЭ был переходящий (обратимый) фактор риска, лечение пероральными антикоагулянтами рекомендуется продолжать в течение 3 месяцев	I	B
У пациентов с идиопатической ЛЭ лечение пероральными антикоагулянтами рекомендуется продолжать не менее 3 месяцев	I	A
У пациентов с первым эпизодом идиопатической ЛЭ и низким риском кровотечения возможна длительная пероральная антикоагулянтная терапия	IIa	B
Больным со вторым эпизодом идиопатической ЛЭ рекомендуется длительная антикоагулянтная терапия	I	B
Ривароксабан (20 мг в день), дабигатран (150 мг 2 раза в день или 110 мг 2 раза в день для пациентов старше 80 лет или принимающих верапамил) или апиксабан (2,5 мг 2 раза в день) могут быть альтернативой антагонистам витамина К (за исключением пациентов с тяжёлой почечной недостаточностью) при необходимости длительной антикоагуляции ^c	IIa	B ^d
У пациентов, получающих длительную антикоагулянтную терапию, следует регулярно оценивать риск/пользу продолжения лечения	I	C
У пациентов, отказывающихся от приёма пероральных антикоагулянтов или страдающих непереносимостью к ним с целью длительной вторичной профилактики ВТЭ возможно использование ацетилсалициловой кислоты	IIb	B
У онкологических пациентов целесообразно назначение подкожных НМГ в расчёте на массу тела в течение 3-6 месяцев после эпизода ЛЭ	IIa	B
У онкологических пациентов с ЛЭ антикоагулянтная терапия должна продолжаться с 3-6 месяцев после эпизода ЛЭ неопределённо долго или до момента излечения онкологической патологии	IIa	C

НМГ = низкомолекулярные гепарины; ЛЭ = лёгочная эмболия;
 ВТЭ = венозная тромбоэмболия.

a – Класс рекомендаций.

b – Уровень доказательности.

c – Отдалённые данные о пациентах, принимающих новые пероральные антикоагулянты для вторичной профилактики ЛЭ, пока отсутствуют.

d – Относится к данным, имеющимся по каждому препарату в отдельности.

8. ТРАВМА СЕРДЦА [18]

Закрытые травмы сердца развиваются в результате повреждения грудной клетки при падении, удара о тупой предмет, прицельного удара в грудь (автомобильная или железнодорожная катастрофа, спортивная или бытовая травма). Травматическое повреждение грудной клетки может быть двусторонним или односторонним (как лево-, так и правосторонним); признаки воздействия силы могут быть как в месте её приложения, так и в другом, противоположном месте (контрудар). Повреждения сердца при травме грудной клетки можно подразделить на первично-травматические (возникшие сразу или в ранний период после травмы) и вторично-травматические (вызванные посттравматическими метаболическими расстройствами). Первая группа поражений (первично-травматические) включает сотрясение, ушиб, разрыв сердца и посттравматический инфаркт миокарда.

Ушиб сердца

Диагностические критерии [18]

1. Жалобы и анамнез: жалобы на слабость, одышку, сердцебиения, боли в области сердца сразу или через некоторое время после перенесённой травмы. Боли обусловлены травмированием собственно грудной клетки, переломами рёбер, повреждением плевры или самого сердца.
2. Клинические данные:
 - а. Физикальное обследование: ссадины, кровоподтёки, припухлость кожи в местах травмы (однако сердце может быть

- повреждено и без внешних признаков травматического воздействия;
- б. аускультативно – глухость тонов, маятникообразный ритм или ритм галопа, реже – шум трения перикарда. Возможно снижение АД.
3. Лабораторное обследование: повышение уровня тропонинов и МВ-КФК
4. Инструментальное обследование:
- а. ЭКГ: тахикардия, экстрасистолия, фибрилляция/трепетание предсердий, предсердная или желудочковая тахикардия, блокада ножек пучка Гиса, АВ-блокада (нарушения проводимости могут сохраняться длительно), возможна перегрузка правых камер сердца.
 - б. Рентгенография органов грудной клетки: возможно расширение границ сердечной тени; признаки повреждения скелета грудной клетки.
 - в. Эхокардиоскопия – возможно выявление зон гипокинезии миокарда левого или правого желудочков.

Сотрясение сердца

Сотрясение сердца – это синдром функциональных нарушений сердца и ЦНС, возникающий после резкого удара грудной клетки только над областью сердца; может привести к фибрилляции желудочков и внезапной смерти пациента. Нередко развивается у спортсменов.

Диагностические критерии

1. Жалобы и анамнез: жалобы на кратковременные боли в области сердца (однако болей может и не быть) сразу или спустя короткое время после травмы. Возможны головокружения и обмороки; возможно развитие клиники внезапной смерти.
2. Клинические данные:
 - а. Физикальное обследование: аускультативно – глухость тонов, нарушения сердечного ритма, возможны снижение артериального и повышение венозного давления вплоть до развития коллапса.
3. Лабораторное обследование: повышение АСТ, АЛТ, КФК-МВ, тропонинов.
4. Инструментальное обследование: возможны неспецифические изменения сегмента ST и зубца T.
 - а. ЭКГ: учащение ритма сердечных сокращений, нарушения ритма.
 - б. Рентгенография органов грудной клетки: возможно расширение границ сердечной тени; признаки повреждения скелета грудной клетки.
 - в. Эхокардиоскопия – возможно выявление зон гипокинезии миокарда левого или правого желудочков.

Травматический инфаркт миокарда

Нередко развивается у лиц пожилого и старческого возраста с предшествующими заболеваниями сердца, когда даже небольшая травма грудной клетки может привести к развитию инфаркта. У более

молодых пострадавших инфаркт миокарда развивается только при тяжёлых повреждениях. В целом клинические характеристики посттравматического инфаркта миокарда схожи с инфарктом миокарда при ИБС, однако первый протекает часто тяжело, иногда с развитием левожелудочковой или бивентрикулярной сердечной недостаточности.

Диагностические критерии

1. Жалобы и анамнез: развитие «status anginosus», реже «status asthmaticus» вскоре после полученной травмы. Чаще всего дебютирует экстрасистолией или другими нарушениями ритма.
2. Клинические данные:
 - а. Физикальное обследование: аускультативно – глухость тонов, маятникообразный ритм или ритм галопа, реже – шум трения перикарда.
 - б. Возможно снижение АД.
3. Лабораторное обследование: тесты на выявление инфаркта миокарда.
4. Инструментальное обследование:
 - а. ЭКГ: наиболее часто формируется крупноочаговый некроз переднебоковой, реже – задней стенки левого желудочка. Возможны все проявления и осложнения, характерные для инфаркта миокарда;
 - б. Рентгенография: возможно расширение границ сердечной тени; признаки повреждения скелета грудной клетки;
 - в. Эхокардиоскопия: гипо-акинез области поражения.

Травматическая миокардиодистрофия

Травматическая миокардиодистрофия – повреждения миокарда, обусловленные нарушениями метаболизма. Это наиболее распространённый вид травмы сердца, который часто наблюдается при политравме.

Диагностические критерии

1. Жалобы и анамнез: тупая ноющая боль в области сердца без иррадиации, не купирующаяся нитроглицерином, – к концу вторых или через 3-5 сут. после травмы; учащенное сердцебиение.
2. Клинические данные:
 - а. Физикальное обследование: приглушенность сердечных тонов, нередко – артериальная гипотензия со снижением ударного и объёмного выбросов сердца, тахикардия и/или аритмия.
3. Лабораторное обследование: возможно снижение уровня калия;
4. Инструментальное обследование:
 - а. ЭКГ: нарушения частоты сердечных сокращений, ритма и проводимости: экстрасистолы, мерцание и трепетание предсердий, блокада ножек пучка Гиса, различные нарушения проводимости.

Разрывы сердца

Разрывами сердца называются нарушения целостности его стенок (внешние) или перегородок (внутренние разрывы). В первом случае возникает сообщение с соседними органами и полостями, во втором – между отдельными полостями сердца. При разрыве сердца возможны

повреждения отдельных структур сердца: отрывы, надрывы, пролапсы клапанов или папиллярных мышц, сухожильных нитей и фиброзных колец. Разрывы сердца прижизненно диагностируют редко.

Диагностические критерии

1. Жалобы и анамнез: жалобы на слабость, одышку, учащенные сердцебиения, боли в области сердца, головокружение, возможна потеря сознания.
2. Клинические данные:
 - а. Физикальное обследование: внезапно появившийся грубый систолический шум при разрыве межжелудочковой перегородки или шум острой недостаточности митрального клапана – при травме папиллярной мышцы*. В случае развития тампонады сердца, симптомов кровотечения с повреждением или без повреждения венечных сосудов – коллаптоидное состояние, малый частый пульс, бледность кожных покровов, выраженная одышка, расширение границ сердца, тоны резко приглушены или глухие; нарушения ритма сердца.
3. Лабораторное обследование: повышение уровня тропонинов, АСТ, АЛТ, КФК-МВ, умеренный лейкоцитоз.
4. Инструментальное обследование:
 - а. ЭКГ: нарушения частоты сердечных сокращений, ритма, ишемия миокарда со смещением сегмента ST ниже изолинии и отрицательным зубцом T;

* Многие годы мы наблюдаем больного, у которого во время колки дров произошёл разрыв папиллярной мышцы. Срочная хирургическая пластика вернула больного к жизни.

- б. Рентгенография – расширение границ сердца;
- в. Эхокардиоскопия – дефект перегородки или нарушение целостности свободной стенки желудочка, сепарация листков перикарда, поражение папиллярных мышц.

Тампонада сердца

Тампонада сердца возникает при быстром скоплении крови в полости перикарда (причиной может быть инфаркт миокарда при разрыве сердечной мышцы).

Диагностические критерии

1. Анамнез.

2. Клинические данные:

а) физикальное обследование:

- тяжёлое общее состояние больного;
- выраженная бледность, часто в сочетании с цианозом лица и шеи;
- набухание вен шеи, верхних конечностей, лица;
- цианоз кожи и слизистых оболочек;
- низкое систолическое и высокое диастолическое АД;
- тахикардия с очень мягким, едва ощутимым пульсом;
- при аускультации: сердечные тоны очень глухие, слабые или не выслушиваются;
- границы относительной и абсолютной сердечной тупости расширены (могут совпадать);
- верхушечный толчок ослаблен или отсутствует;
- возможна брадикардия, аритмия или симптоматика од-

ностороннего гемопневмоторакса (укорочение перкуторного звука, ослабление дыхания и голосового дрожания на стороне поражения, над уровнем жидкости – тимпанический звук).

3. Лабораторное обследование: признаки кровопотери.

4. Инструментальное обследование:

а. ЭКГ: снижение вольтажа всех зубцов;

б. рентгенологическое обследование:

– увеличение тени сердца;

– переход острого печёчно-сердечного угла в тупой;

– исчезновение «талии» сердца (иногда можно различить двойной контур сердца);

в. эхокардиография:

– наличие жидкости в полости перикарда;

– обнаружение признаков очагового поражения миокарда и дисфункции левого желудочка

– снижение сократительной способности миокарда.

Лечение.

На догоспитальном этапе:

1. Уложить больного.

2. Оксигенотерапия.

3. Полноценное обезболивание (см. «Лечение острого инфаркта миокарда»).

4. Мониторирование жизненно важных функций (АД, ЧСС, ЦВД).

5. Экстренная госпитализация в палаты интенсивной терапии или кардиологии либо реанимации кардиохирургического отделения.

В стационаре:

- адекватное обезболивание;
- симптоматическая терапия (восстановление ритма, восстановление нарушений проводимости; нормализация гемодинамики и восстановление сократительной способности миокарда; лечение сердечной недостаточности);
- улучшение метаболизма миокарда.
- хорошо бы вовремя прооперировать!

СИТУАЦИОННЫЕ ЗАДАЧИ

Задача 1. Больной В., 57 лет, водитель автобуса. Вызвал участкового терапевта в связи с интенсивными болями за грудиной, возникшими 1,5 ч назад; боль давящего характера, иррадирует в левое плечо и предплечье, сопровождается нарастающей слабостью, холодным потом. Приём валидола боль не купирует.

Объективно: общее состояние средней тяжести, кожные покровы бледные, влажные, цианоз губ, крыльев носа, капли холодного липкого пота на лице. Температура тела 36,8°C, пульс 98 в 1 мин, ритмичный, слабого наполнения и напряжения; АД 105/70 мм рт. ст.

Границы сердца расширены влево до среднеключичной линии, талия сердца сохранена. Аускультативно: тоны сердца ослаблены, глухие, «ритм галопа». Над лёгкими ясный лёгочный звук, дыхание везикулярное. Живот мягкий; печень у края рёберной дуги, при пальпации мягкая, безболезненная. Селезенка не прощупывается.

Ваш предположительный (предварительный) диагноз?

Ваша тактика?

Задача 2. Вы – врач кардиобригады (БИТ) на вызове к мужчине 49 лет с жалобами на жгучую и сжимающую боль за грудиной и в прекардиальной области. Боль носит волнообразный характер, возникла впервые в жизни, после интенсивной физической нагрузки. Медикаментозных препаратов не принимал.

Общее состояние пациента ближе к тяжёлому. Больной возбуждён, мечется в постели. Кожные покровы бледные, влажные – холодный пот. АД 100/60 мм рт. ст., пульс – 104 в 1 мин. Тоны сердца приглушены, патологических шумов нет. В лёгких дыхание везикулярное, хрипов нет. Живот мягкий, при пальпации безболезненный.

Ваш диагноз?

Ваши действия?

На ЭКГ регистрируется следующая картина (рис. 58).

Ваше заключение и дальнейшая тактика?

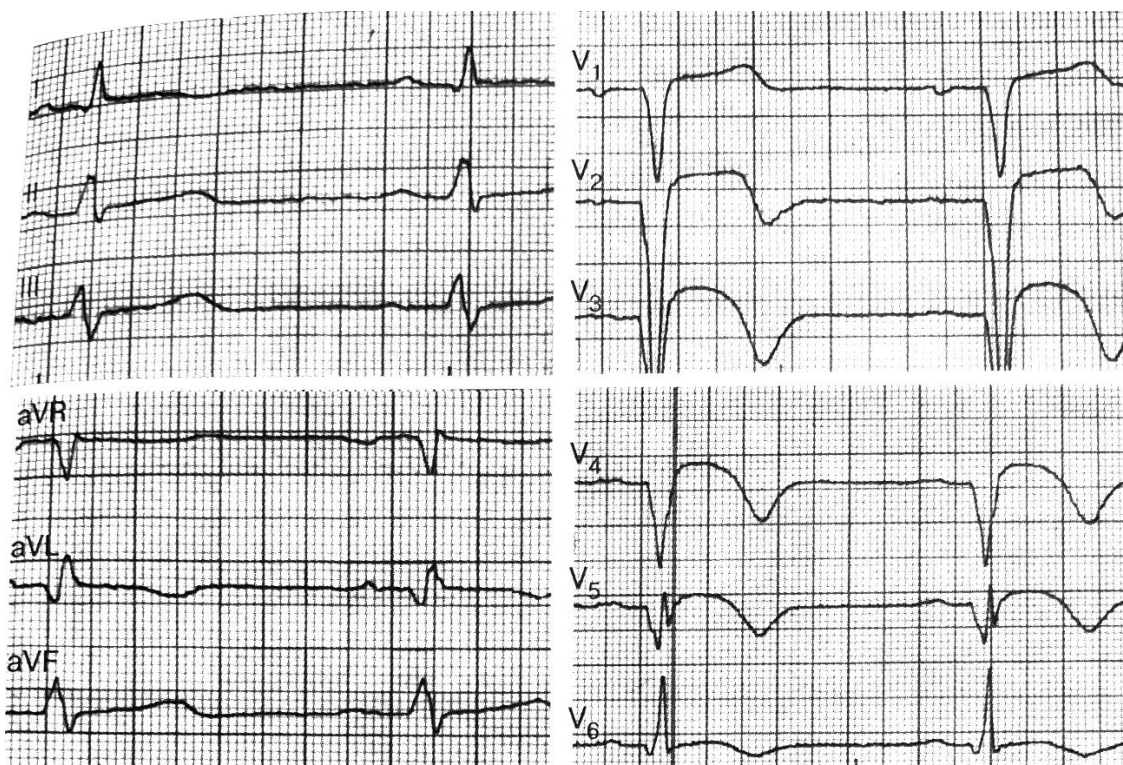


Рис. 58. ЭКГ к задаче 2

Задача 3. Вы – врач приёмного покоя БСМП. Бригадой «скорой помощи» доставлен мужчина 54 лет с купированным болевым синдромом. На ЭКГ, зарегистрированной «скорой помощью», картина переднего распространённого инфаркта миокарда в стадии повреждения. На догоспитальном этапе внутривенно введены морфин и гепарин, сублингвально – нитроглицерин, аспирин, клопидогрел.

При измерении АД в приёмном покое состояние пациента внезапно ухудшилось: появились общая слабость, головокружение, кожные покровы побледнели, покрылись холодным потом, развился акроцианоз. АД 60/30 мм рт. ст., пульс 170 уд. в 1 мин, слабого наполнения и напряжения, аритмичный. Тоны сердца глухие. ЧД 28 в 1 мин. ЭКГ представлена на рис. 59.

Ваше заключение?

Ваши действия?

После проведённых мероприятий состояние больного улучшилось, АД 115/65, пульс 90 в 1 мин, удовлетворительных качеств. Пациент доставлен в ПРИТ.

Составьте план лечения пациента.

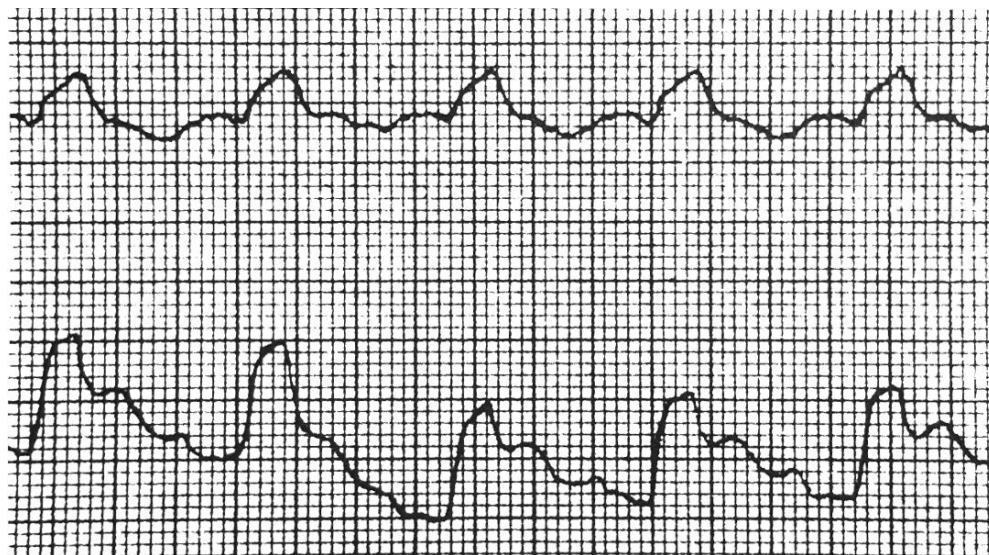

Рис. 59. ЭКГ к задаче 3

Задача 4. У пациентки, 68 лет, находящейся на стационарном лечении по поводу ИБС, прогрессирующей стенокардии, внезапно появились тяжесть в груди, интенсивная головная боль (преимущественно в затылочной области), однократная рвота без предшествующей тошноты и последующего облегчения, удушье, кашель. При кашле выделяется пенная розовая мокрота.

В анамнезе артериальная гипертония (оптимальное АД 145/95 мм.рт.ст.).

Объективно: состояние тяжёлое. Пациентка заторможена, положение ортопноэ. Кожные покровы бледные, покрыты холодным потом, выраженный цианоз. Дыхание учащенное, клакочущее, с участием вспомогательной мускулатуры. ЧДД 28 в 1 мин.

АД 195/110 мм рт. ст., пульс – 96 в 1 мин. Тоны сердца приглушены, тахикардия. Аускультативно над всей поверхностью лёгких

выслушиваются обильные разнокалиберные влажные хрипы (преимущественно средне- и крупнопузырчатые).

Ваш диагноз?

Ваша тактика?

Задача 5. Больной В., 35 лет, доставлен в приёмное отделение БСМП в тяжёлом состоянии с жалобами на резкую раздирающую боль за грудиной, слабость. Сопровождающие больного лица сообщили, что в трамвае (больной ехал на работу) ему стало плохо, он побледнел, покрылся холодным потом. Жаловался на резкую боль в области сердца. На остановке его вывели из трамвая и доставили в больницу.

При осмотре: кожные покровы бледные, влажные, на лице – капельки пота. Пульс 110 в 1 мин, слабого наполнения и напряжения. АД 80/40 мм рт. ст.

Врач ещё не закончил осмотр, как больной потерял сознание. Пульс и АД не определяются. Зрачки расширены, на свет не реагируют, единичные дыхательные движения, быстро нарастающий цианоз. Зарегистрированная ЭКГ представлена на рис. 60.

Ваш диагноз?

Ваши действия?

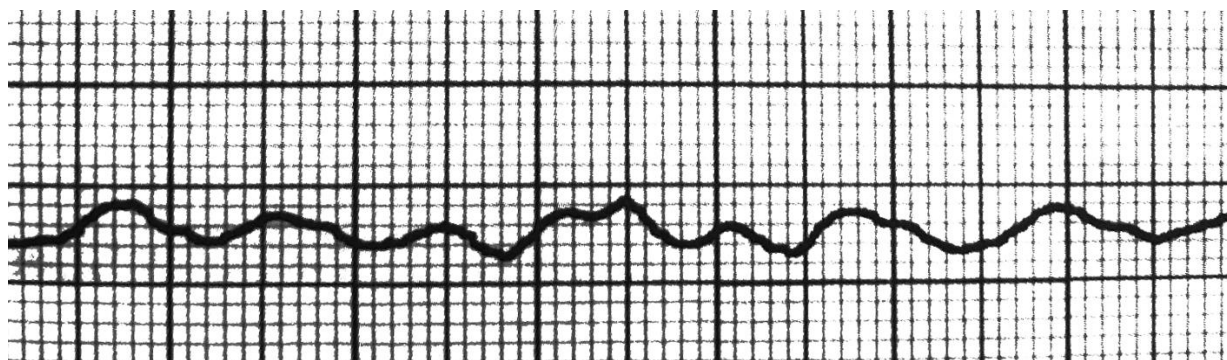


Рис. 60. ЭКГ к задаче 5

Задача 6. Больная Ч., 57 лет, страдает ИБС, 4 года назад пере-

несла ОИМ. Около месяца назад стала ощущать «перебои» в работе сердца с чувством замирания. При осмотре: температура 36,7°, ЧД 17 в 1 мин., АД 130/80 мм рт. ст. ЭКГ – на рис. 61.

Ваше заключение?

Ваша тактика?

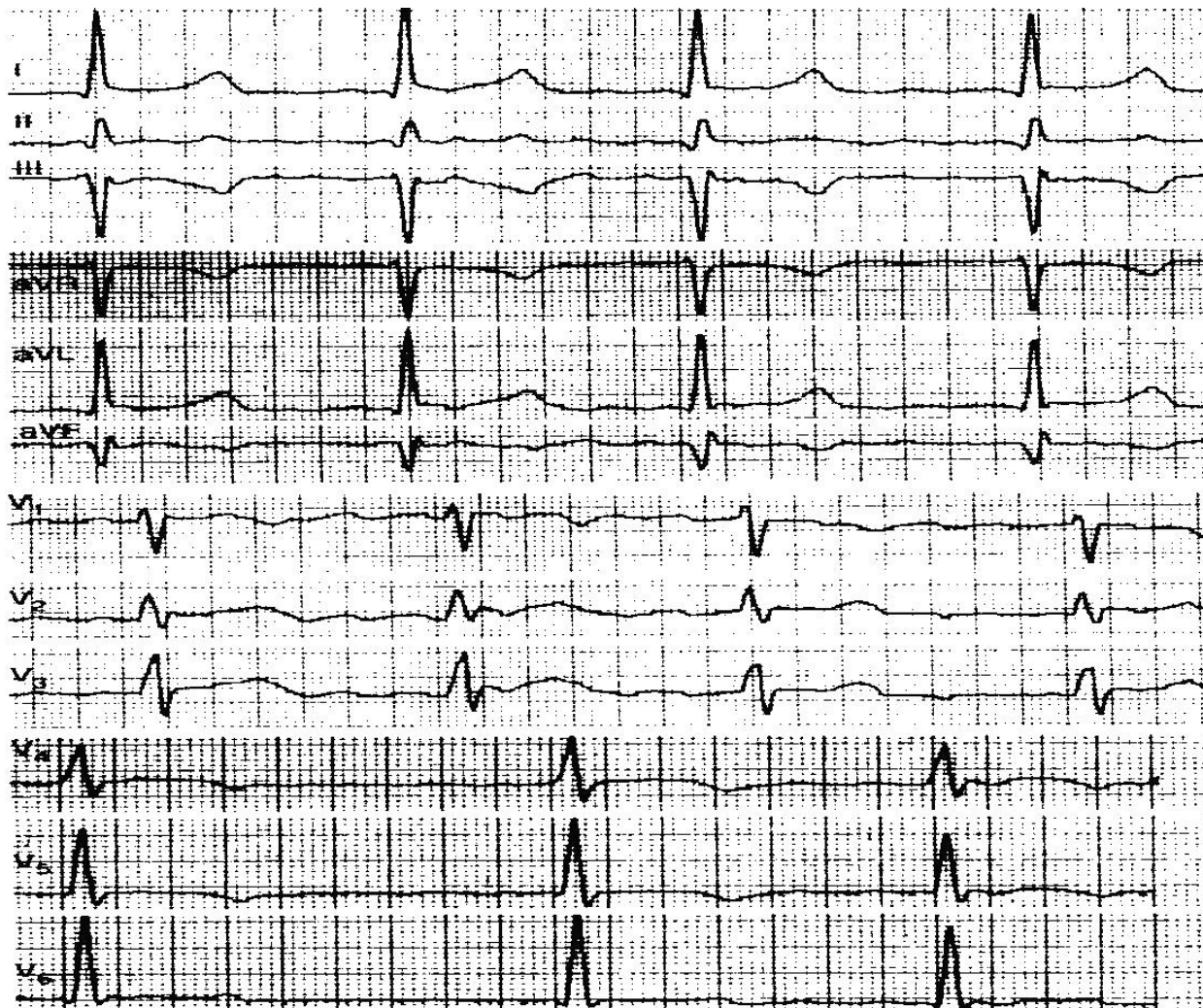


Рис. 61. ЭКГ к задаче 6

Задача 7. В приёмный покой доставлен 45-летний мужчина без сознания. Пульс и АД не определяются, зрачки расширены, на свет не реагируют. Дыхательные движения единичны. Быстрое нарастание цианоза. ЭКГ – на рис. 62.

Что с больным?

Что необходимо сделать в первую очередь?

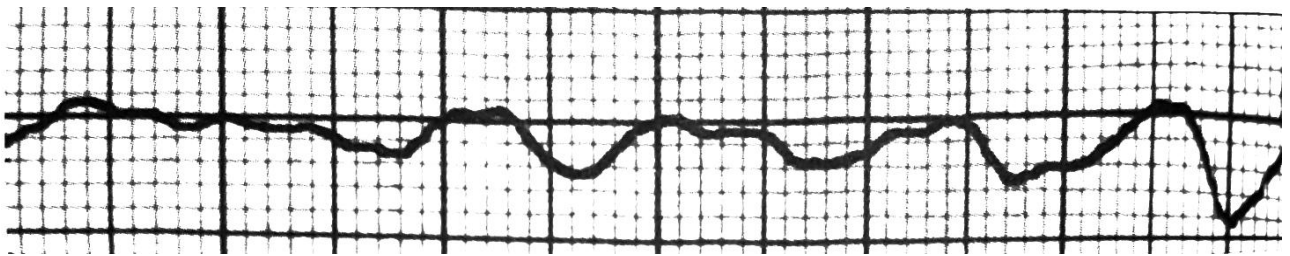


Рис. 62. ЭКГ к задаче 7

Задача 8. У больного Э., 56 лет, в первые сутки инфаркта миокарда развился приступ сердцебиения, сопровождающийся резкой слабостью и снижением АД до 80/40 мм рт. ст. ЭКГ – на рис. 63.

Какое нарушение ритма развилось у пациента?

Ваша тактика?

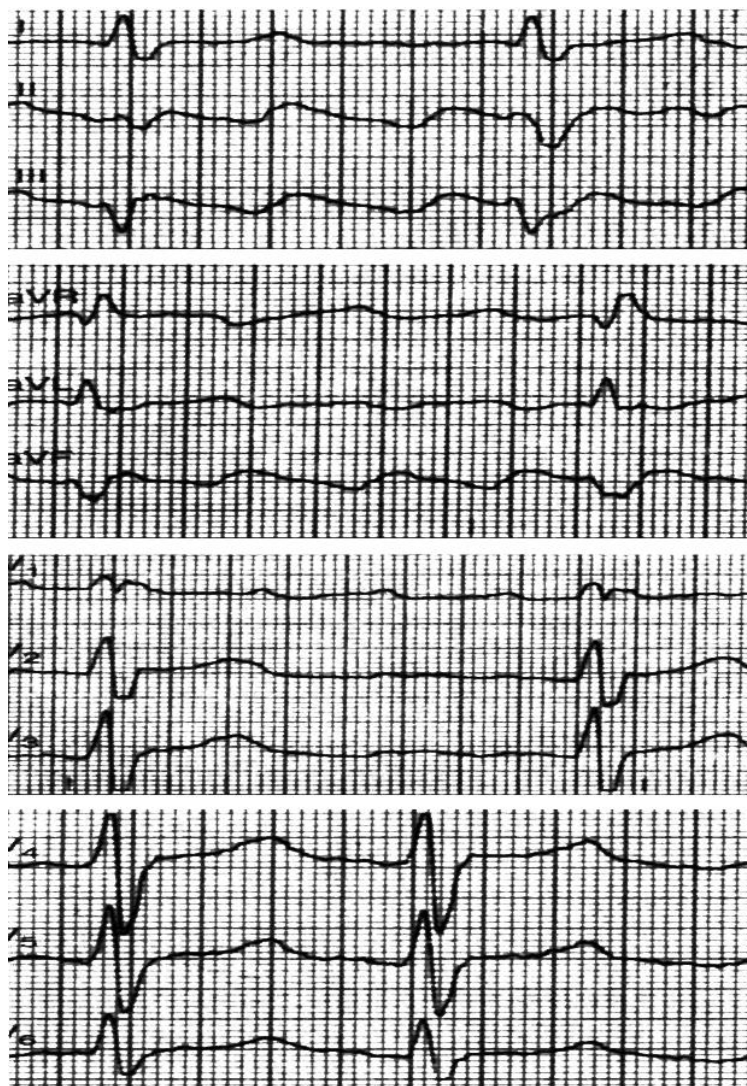


Рис. 63. ЭКГ к задаче 8

Задача 9. Больной Г., 51 года, обратился в поликлинику по поводу загрудинной боли сжимающего характера, которая возникла после небольшой физической нагрузки (подъём по лестнице на 2 этаж), продолжалась 20 мин, не иррадиировала, прошла самостоятельно в покое. Подобные приступы впервые появились 2 нед назад, повторяются ежедневно (до 8-10 раз в сутки), при умеренной физической или эмоциональной нагрузке. За медицинской помощью не обращался.

При осмотре: общее состояние удовлетворительное. Пульс 80 в 1 мин, хорошего наполнения. АД 150/90 мм рт. ст. Границы сердца расширены влево на 1 см. Тоны сердца звучные, ясные. Дыхание везикулярное, хрипов нет. Печень не увеличена.

Анализ крови: Нв 130 г/л, эр. $3,85 \times 10^{12}$ /л, л. $9,2 \times 10^9$ /л, э. 1%, п. 4%, с. 66%, л. 23%, м. 6%, СОЭ 21 мм/ч. Анализ мочи: относительная плотность 1,022; белка, сахара нет, л. 2-3 в поле зрения. ЭКГ, зарегистрированная во время приступа боли, представлена на рис. 64.

Ваш предварительный диагноз?

Какой должна быть дальнейшая врачебная тактика?

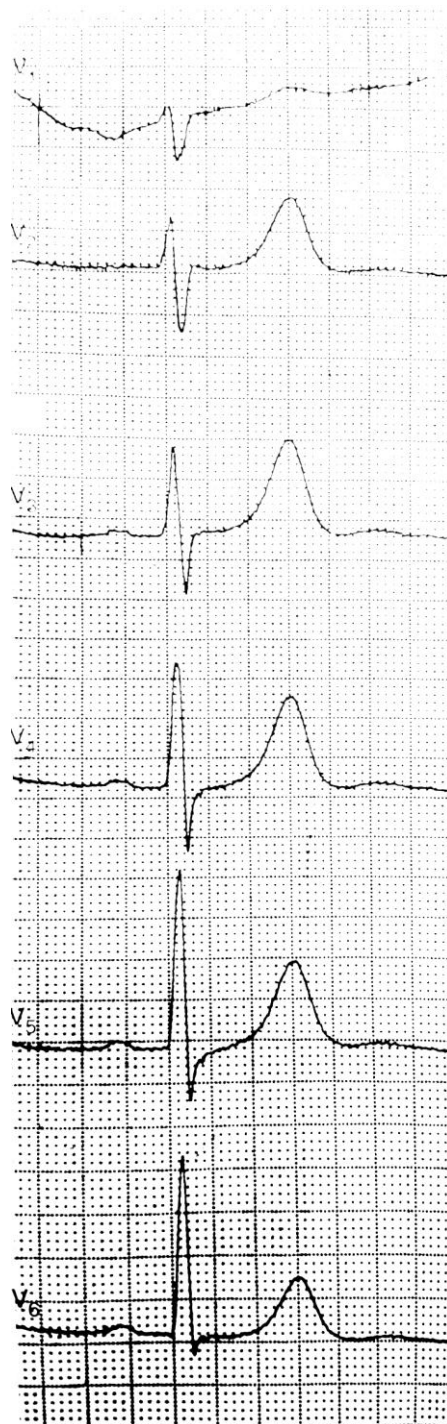

Рис. 64. ЭКГ к задаче 9

Задача 10. Больной Г., 48 лет, доставлен в приёмное отделение с жалобами на резчайшую боль за грудиной, иррадиирующую в обе руки, под левую лопатку. В течение последних 10 дней при ходьбе по ровной местности (до 50 м) отмечает периодически возникающую боль за грудиной меньшей интенсивности и продолжительности.

При осмотре: состояние тяжёлое, кожные покровы бледные, хо-

лодные, влажные. Пульс 124 в 1 мин, слабого наполнения и напряжения, аритмичный. АД 82/38 мм рт. ст. Тоны сердца глухие. ЧД 28 в 1 мин. ЭКГ - на рис. 65.

Ваш диагноз?

Ваша тактика?

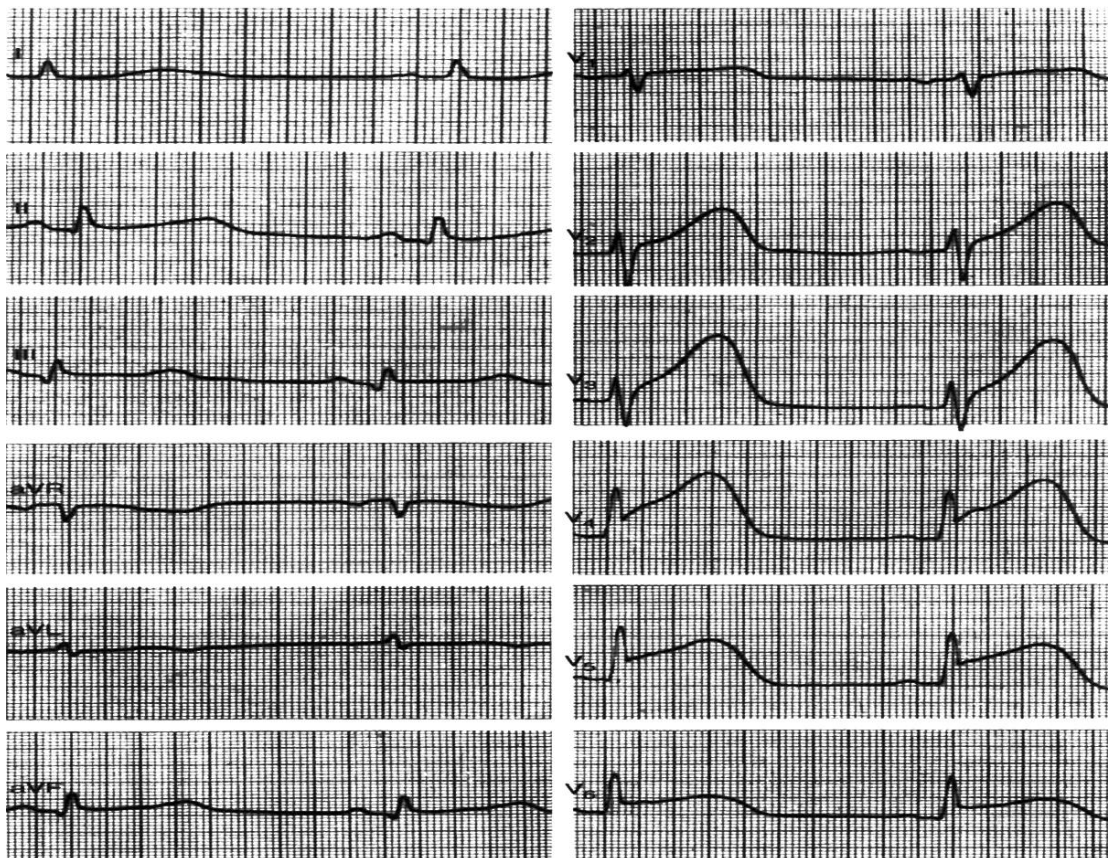


Рис. 65. ЭКГ к задаче 10

Задача 11. Больной В., 60 лет, жалуется на приступы стенокардии 1-2 раза в месяц, которые быстро купируются нитроглицерином. Болен 3 года. В течение последней недели загрудинная боль стала появляться при малейшем физическом напряжении, в связи с чем больной вынужден принимать по 15-20 таблеток нитроглицерина в день и соблюдать полупостельный режим.

При осмотре: состояние удовлетворительное. Границы сердца не расширены. АД 160/90 мм рт. ст. ЭКГ – на рис. 66.

*Ваш предварительный диагноз?
Какое необходимо лечение?*

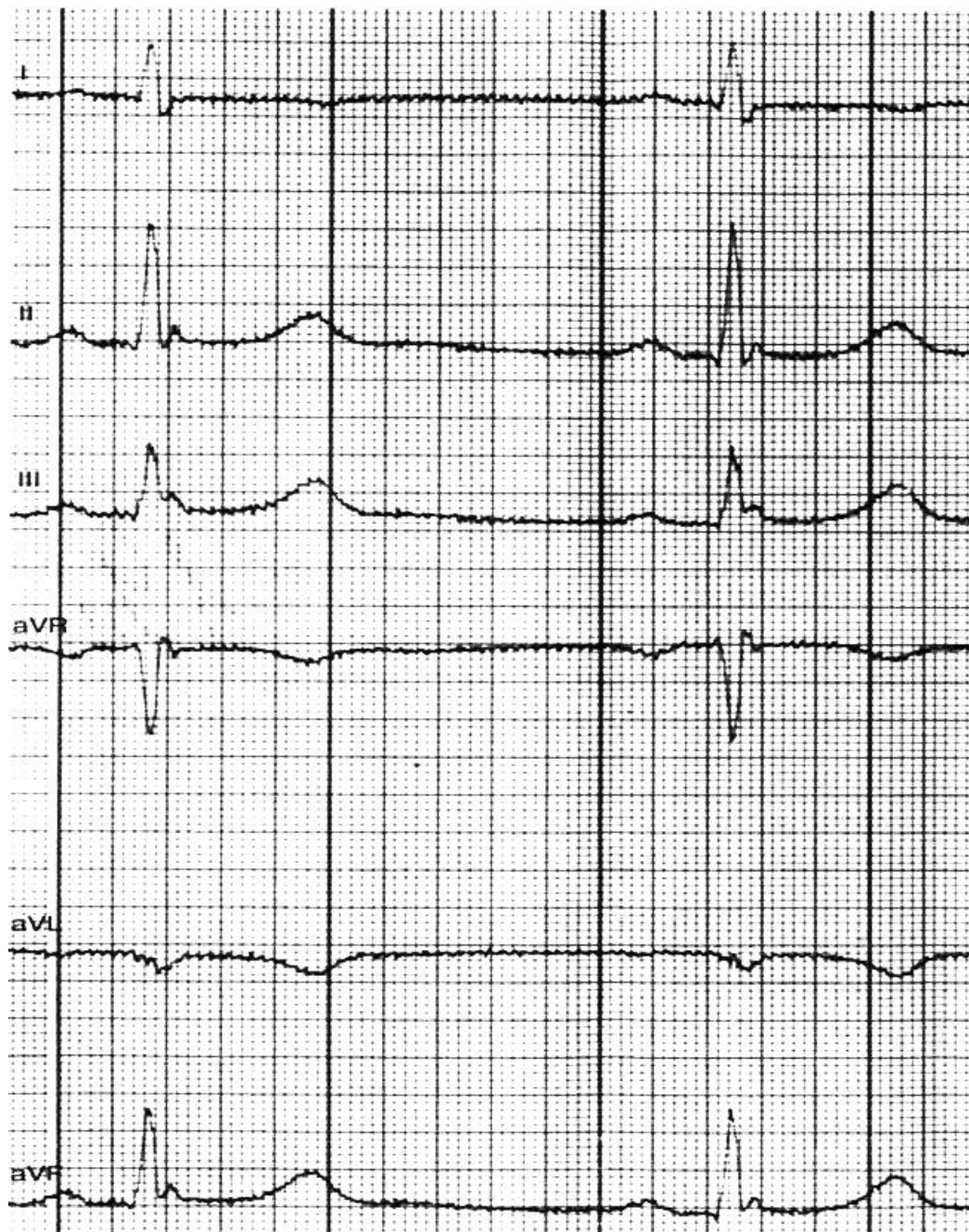
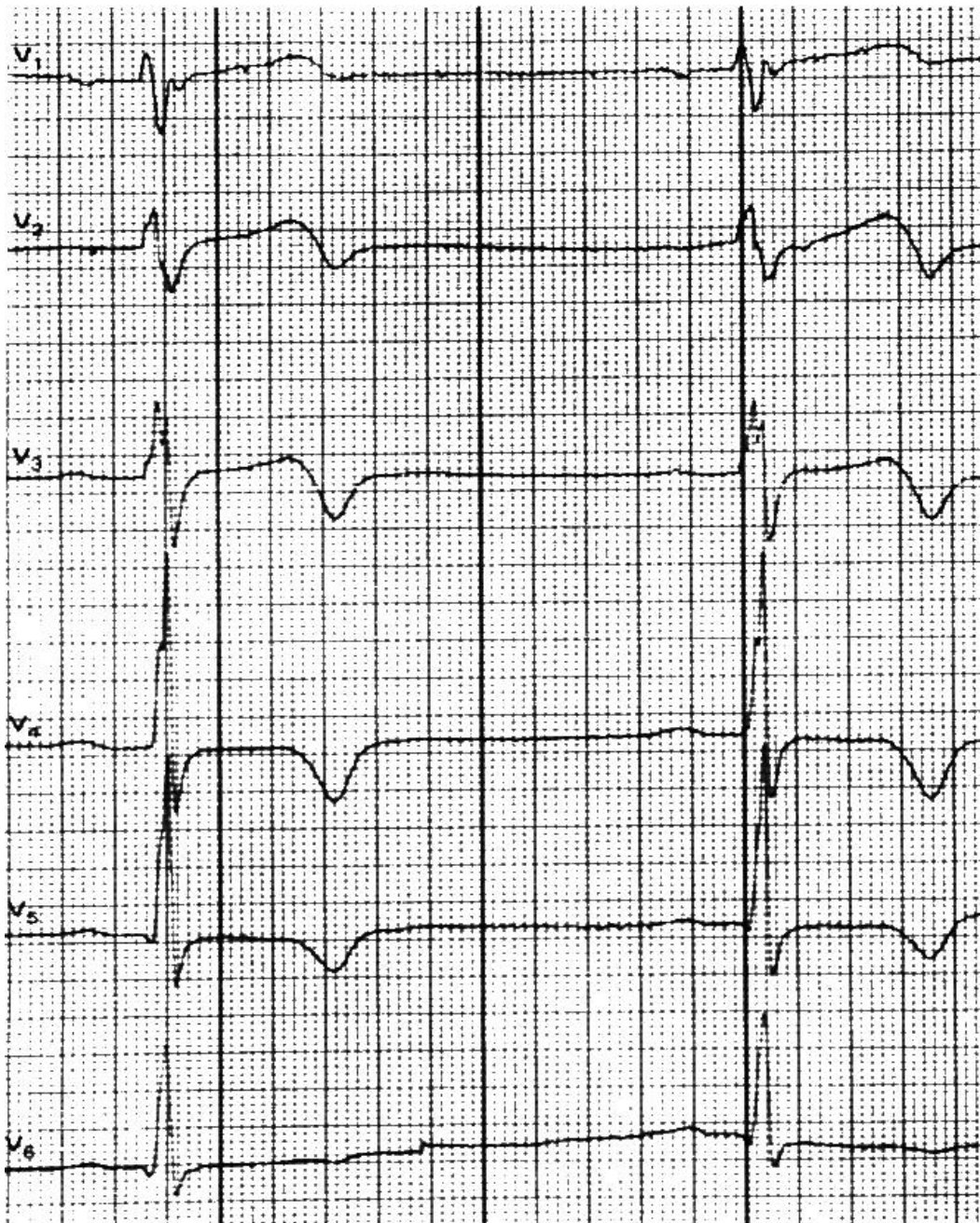


Рис. 66. ЭКГ к задаче 11



Продолжение рис. 66. ЭКГ к задаче 11

Задача 12. Больной С., 42 лет. Внезапно развился интенсивный приступ загрудинных болей и на его фоне отёк лёгких. ЭКГ – на рис. 67.

Ваш диагноз?

Ваша лечебная тактика?

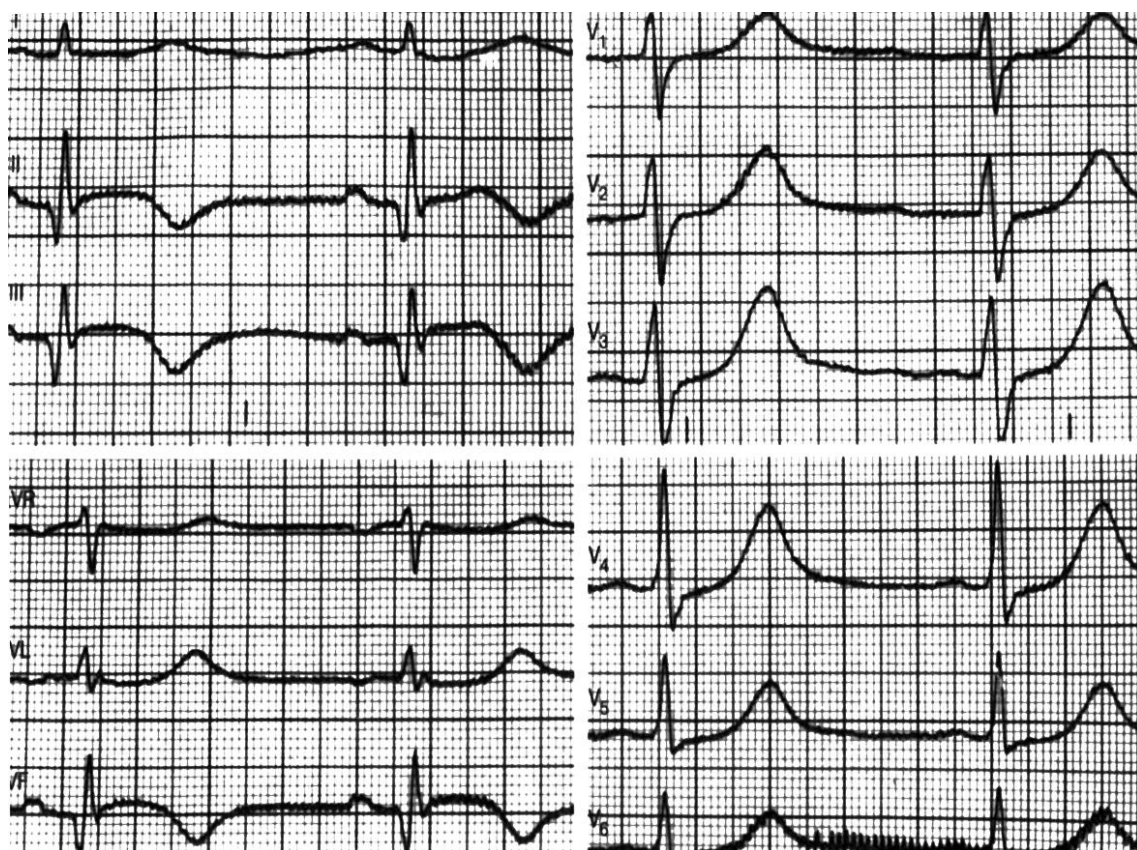


Рис. 67. ЭКГ к задаче 12

Задача 13. Больной К., 68 лет, начальник цеха завода. Доставлен в клинику кардиологической бригадой «скорой помощи» с приступом резких болей за грудиной, возникших в ночное время; боли давящего, жгучего характера, мучительные, беспокоят более 6 ч.

При осмотре состояние тяжёлое, больной в сознании, но почти не реагирует на окружающее. Кожные покровы бледно-серого цвета с цианотичным оттенком, обильный липкий пот. Температура тела 37,2°C, АД 65/40 мм рт. ст., пульс 126 в 1 мин, ритмичный, слабого наполнения и напряжения. Границы сердца умеренно расширены влево (на 0,5 см кнаружи от срединно-ключичной линии); тоны сердца ослаблены, глухого тембра. В лёгких дыхание везикулярное, проводится по всем полям аускультации; хрипов нет. Живот при пальпации мягкий, безболезненный. Печень у края рёберной дуги, мягкая, безболезненная. Селезенка не прощупывается. Периферических отёков нет.

ЭКГ представлена на рис. 68.

Ваш диагноз?

Неотложная помощь?

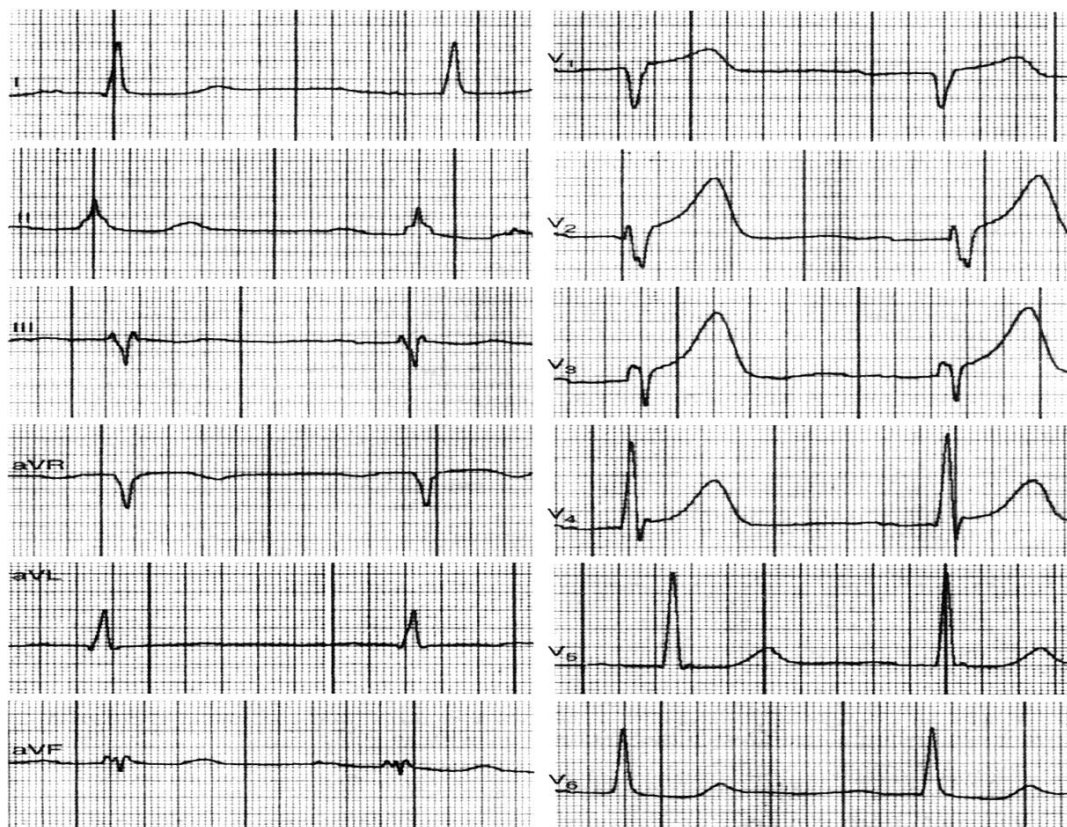


Рис. 68. ЭКГ к задаче 13

Задача 14. Больной К., 60 лет, поступил в терапевтическое отделение с жалобами на слабость, быструю утомляемость, головную боль, головокружение, мелькание «мушек» перед глазами, боль в области сердца, плохой сон. Болеет 2 года, состояние постепенно ухудшается. За медицинской помощью не обращался.

При осмотре: больной правильного телосложения, повышенного питания, окраска кожи физиологическая. Над лёгкими перкуторный звук ясный, лёгочный; аускультативно – везикулярное дыхание. Границы сердца расширены влево; тоны сердца приглушены, ритм правильный, II тон акцентирован в проекции аортального клапана. АД

220/110 мм рт. ст. Пульс 94 в 1 мин, ритмичный. Живот мягкий, безболезненный. Печень и селезенка не увеличены. Отёков нет.

Ваш диагноз?

Какие дополнительные исследования необходимы?

Какое необходимо лечение?

Задача 15. Больной 64 лет, находящийся в травматологическом отделении с переломом шейки бедра, почувствовал внезапную острую боль в правой половине грудной клетки, кашель с небольшим количеством мокроты, одышку. Ухудшение состояния в течение 2 ч.

Объективно: состояние пациента средней степени тяжести. Кожные покровы бледные, акроцианоз. АД 110/60 мм рт. ст., пульс 100 в мин. Тоны сердца приглушены, патологических шумов нет, акцент II тона над лёгочной артерией. В лёгких справа, на уровне V ребра и ниже (по средней подмышечной линии) – локальное укорочение перкуторного звука, ослабленное дыхание, выслушиваются влажные мелкопузырчатые хрипы, шум трения плевры. ЧДД 20 в 1 мин.

Во время осмотра терапевтом у больного развился приступ кашля и кровохарканья, шейные вены набухли, стал нарастать интенсивный центральный цианоз.

На ЭКГ – признаки острого лёгочного сердца (отклонение электрической оси сердца вправо, «*p-pulmonale*» в отведениях II, III, *aVF*, V_{1-2} неполная блокада правой ножки пучка Гиса, глубокий S_I , Q_{III} , отрицательный зубец T_{III} , *aVF*, V_{1-3}).

Ваш диагноз?

Неотложные мероприятия?

ТЕСТЫ

На предложенные тесты выберите один правильный ответ

1. Какой признак на ЭКГ свидетельствует об инфаркте миокарда (стадии повреждения) передне-боковой стенки левого желудочка?
 - а) смещение ST ниже изолинии I, aVL, V1-V6;
 - б) смещение ST выше изолинии I, aVL, V1-V6;
 - в) смещение ST выше изолинии II, III, aVF;
 - г) смещение ST выше изолинии I, II, III, aVF, aVL, V1-V6;
 - д) смещение ST ниже изолинии I, II, III, aVF, aVL, V1-V6.
2. Какова средняя продолжительность болевого синдрома при стенокардии?
 - а) 1-2 часа;
 - б) до 24 часов;
 - в) 1-2 мин.;
 - г) 10-15 мин.;
 - д) до нескольких суток.
3. Во время приступа стенокардии Принцметала на ЭКГ регистрируется следующая картина:
 - а) блокада левой ножки пучка Гиса;
 - б) преходящий подъём сегмента ST;
 - в) отклонение ЭОС вправо;
 - г) формирование патологического зубца Q;
 - д) снижение амплитуды зубца R.
4. К инвазивным методам диагностики ИБС относятся:
 - а) стресс-Эхо;
 - б) суточный монитор ЭКГ;

- в) велоэргометрия;
- г) тредмил-тест;
- д) коронароангиография.

5. Какой из перечисленных симптомов может свидетельствовать в пользу тромбоэмболии лёгочной артерии?

- а) внезапная немотивированная одышка;
- б) боли в груди, усиливающиеся при движениях и поворотах туловища;
- в) повышение АД после физической нагрузки;
- г) боли в груди, иррадиирующие в спину и вдоль позвоночника;
- д) резкое головокружение, шаткость походки, асимметрия лица.

6. Опишите характер болевого синдрома при остром расслоении аорты:

- а) монотонные или ноющие,
- б) тупые или локальные;
- в) колющие или стреляющие;
- г) усиливающиеся при движениях и поворотах туловища;
- д) раздражающие или режущие.

7. При каких заболеваниях может быть повышен уровень тропонина?

- а) острое расслоение аорты;
- б) травма сердца;
- в) острая левожелудочковая недостаточность;
- г) острое нарушение мозгового кровотока;
- д) все ответы верные.

8. Показаниями для хирургической реваскуляризации миокарда (коронарное шунтирование) являются:

- а) продолжающийся ангинозный приступ или нестабильность ге-

- динамики у больного ОИМ после неудачной ТБА;
- б) продолжающиеся или повторяющиеся ангинозные приступы у пациента с противопоказаниями к ТЛТ и ТБА;
 - в) острая митральная регургитация, разрыв межжелудочковой перегородки или другие «механические» осложнения ИМ, развившиеся во время хирургического вмешательства;
 - г) кардиогенный шок, развившийся в течение 36 ч от начала ОИМ у пациента с диагностированным поражением ствола левой коронарной артерии (или эквивалентным поражением) – в случае, если операция может быть проведена в ближайшие 18 ч от развития шока;
 - д) все ответы верные.

9. Наиболее точным методом диагностики острого расслоения аорты является:

- а) проба с нагрузкой на велоэргометре;
- б) контрастная аортография;
- в) рентгенография органов грудной клетки;
- г) чреспищеводная эхокардиография;
- д) традиционная ЭКГ в 12 отведениях.

10. Сотрясение сердца может послужить причиной развития:

- а) фибрилляции желудочков;
- б) желудочковой экстрасистолии;
- в) коллапса;
- г) болей в сердце;
- д) все ответы верные.

ОТВЕТЫ К СИТУАЦИОННЫМ ЗАДАЧАМ

Задача 1. ОКС. Вызвать кардибригаду (БИТ), физический и эмоциональный покой, доступ свежего воздуха, аспирин, анальгетики (любые доступные), нитроглицерин (таблетированный или аэрозольный), по возможности – клопидогрел. Участковый терапевт должен дожидаться врача «скорой помощи».

Задача 2.

1. Острый распространённый передний инфаркт миокарда с зубцом Q.
2. Записать ЭКГ.
3. Ввести наркотические анальгетики.

Тактика: физический и эмоциональный покой, нитроглицерин (таблетированный или аэрозольный), аспирин + клопидогрел в нагрузочных дозах, при невозможности ЧКВ в ближайшие 60 мин – ТЛТ (при отсутствии противопоказаний) или гепарин (клексан) внутривенно струйно, β -адреноблокаторы в/в, транспортировка в ЧКВ-центр, экстренная КАГ, госпитализация в ПРИТ (палату реанимации и интенсивной терапии) отделения неотложной кардиологии.

Задача 3. На ЭКГ – пароксизм желудочковой тахикардии.

Заключение: ИБС. Острый распространённый передний ИМ, осложнённый пароксизмом желудочковой тахикардии. Аритмический кардиогенный шок 2 ст.

Тактика: см. «Алгоритм лечения желудочковой тахикардии».

План ведения пациента: ЧКВ, мониторинг, антикоагулянты парентерально, двойная антиагрегантная терапия в нагрузочных дозах; через сутки – перевод на таблетированные формы β -адреноблокаторов + ингибиторы АПФ, двойная антиагрегантная терапия в поддерживающих дозах, статины.

Задача 4.

Гипертонический криз, осложнённый отёком лёгких.

Тактика:

1. Физический и эмоциональный покой
2. Морфин 10 мг (1% – 1 мл) или промедол 10-20 мг (1-2% – 1-2 мл) внутривенно.
3. Перевод в ПРИТ.
4. Оксигенация (ингаляция «оспиртованным» кислородом).
5. Приподнять больного с опущенными вниз ногами.
6. Нитроглицерин внутривенно в дозе 5-10 мкг/мин с увеличением дозы каждые 15 мин на 5-10 мкг/мин (до 200 мкг/мин) или нитропруссид натрия 20-30 мкг/мин (при систолическом АД > 100 мм рт.ст.) под контролем АД во избежание появления побочного эффекта в виде артериальной гипотонии.
7. Фуросемид (лазикс) 40-80 мг внутривенно под контролем АД.
8. Постоянный контроль АД, ЧСС, сердечного ритма, диуреза.
9. После купирования отёка лёгких рассмотреть назначение антибиотиков широкого спектра действия в профилактических дозах (цель – профилактика пневмонии).

Задача 5. Фибрилляция желудочков (на фоне ОИМ).

СЛР – см. «Алгоритм лечения фибрилляции желудочков».

Задача 6. Фибрилляция предсердий (брадисистолическая, мелковолнистая).

Лечение – см. «Алгоритм лечения мерцания предсердий».

Задача 7. См. «Алгоритм сердечно-лёгочной реанимации», «Алгоритм лечения фибрилляции желудочков».

Задача 8. Трепетание предсердий 2:1-4:1.

Лечение – см. «Алгоритм лечения мерцания предсердий».

Задача 9. Острый коронарный синдром без подъёма сегмента ST. На ЭКГ – высокий остроконечный зубец T; острая распространённая ишемия миокарда передней стенки левого желудочка (исходить из клиники заболевания).

Тактика – физический и эмоциональный покой, нитроглицерин (таблетки или аэрозоль), двойная антиагрегантная терапия в нагрузочных дозах, антикоагулянтная терапия в нагрузочных дозах, β -адреноблокаторы, экстренная госпитализация в отделение неотложной кардиологии ЧКВ-центра.

Задача 10. ИБС. Острый коронарный синдром с подъёмом сегмента ST, осложнённый кардиогенным шоком II ст. Тактика:

1. Экстренная госпитализация в ЧКВ-центр или кардиореанимацию.
2. Наркотические анальгетики в/в.
3. Уложить больного с приподнятыми под углом 20° нижними конечностями.
4. Оксигенотерапия.
5. Мониторирование жизненно важных функций.
6. ЧКВ или тромболитическая терапия.
7. 200 мл 0,9% раствора натрия хлорида, 5% раствора глюкозы или реополиглюкин внутривенно капельно в течение 10 мин под контролем АД, ЧД, ЧСС, аускультативной картины лёгких и сердца.
8. При неэффективности пп.1-6 – допамин 200 мг в 400 мл 5% раствора глюкозы (начальная скорость 5 мкг/кг/мин, при необходимости её увеличивают на 5-10 мкг/кг/мин с 10-30 мин интервалами до 20-50 мкг/кг/мин) или добутамин 250 мг в 400 мл 5% раствора глюкозы (начальная скорость 4 мкг/кг/мин, при необходимости её увеличивают на 5-10 мкг/кг/мин с 10-30 мин интервалами до 40 мкг/кг/мин) под контролем АД, ЧД, ЧСС, аускультативной картины лёгких и сердца.

9. При сохраняющейся артериальной гипотонии – норадреналина гидротартрат 4 мг в 200 мл 5% раствора глюкозы внутривенно капельно, повышая скорость инфузии с 0,5 мкг/мин до 2-10 мкг/мин, до достижения минимально достаточного артериального давления (в качестве дополнительного препарата к допамину или добутамину).
10. После стабилизации гемодинамики – дальнейшая терапия, объём которой зависит от выявленных изменений ЭКГ (см. «Лечение острого инфаркта миокарда»).

Задача 11. ИБС. Острый циркулярный инфаркт миокарда без зубца Q. Нарушение проводимости по типу неполной блокады правой ножки пучка Гиса.

КАГ, антикоагулянты парентерально, двойная антиагрегантная терапия, статины, иАПФ, при необходимости – бетаблокаторы.

Задача 12. ИБС. Острый нижний инфаркт миокарда, осложнённый отёком лёгких. Тактика – см. «Алгоритм лечения острой сердечно-сосудистой недостаточности». Наркотические анальгетики, нитраты, диуретики в/в, увлажнённый кислород, КАГ, двойная антиагрегантная терапия, антикоагулянты парентерально.

Задача 13. ИБС. ОКС, осложнённый кардиогенным шоком 2 ст. Помощь – см. соответствующие разделы.

Задача 14. Неосложнённый гипертонический криз. См. алгоритм «Лечение гипертонических кризов».

Задача 15. Тромбоэмболия лёгочной артерии. Инфаркт-пневмония?

Тактика:

1. Наркотические анальгетики в/в.
2. Госпитализация в ПРИТ.

3. Физический и эмоциональный покой.
4. Оксигенация.
5. Тромболитическая терапия с переходом на применение прямых антикоагулянтов.
6. Реополиглюкин 200,0 в/в капельно.
7. При стабильном АД – эуфиллин 240 мг внутривенно.
8. Мониторирование жизненно важных функций (АД, ЧСС, ЦВД).
9. Дальнейшее лечение включает ацетилсалициловую кислоту, антибактериальную терапию, непрямые антикоагулянты.

ОТВЕТЫ К ТЕСТОВЫМ ЗАДАНИЯМ

1б

2 г

3.б*

4.д

5.а

6.д

7.д

8.д

9.б

10.д

* **Стенокардия Принцметала** (синонимы: вариантная, вазоспастическая, спонтанная стенокардия) – редкая разновидность стенокардии, развивающаяся в покое в результате спазма коронарных артерий сердца и сопровождающаяся транзиторным подъёмом сегмента S-T. После прекращения приступа ЭКГ полностью возвращается к исходной.

ЛИТЕРАТУРА

1. Национальные рекомендации по определению риска и профилактике внезапной сердечной смерти [Текст] / Рабочая группа: Е.В. Шляхто, Г.П. Арутюнов, Ю.Н. Беленков // Клиническая практика. – 2012. – №4. – 94 с.
2. Обзор обновлённых рекомендаций American Heart Association по СЛР и неотложной помощи при сердечно-сосудистых заболеваниях от 2015 г. [Текст] / Guidelines. – CPR&ECC, 2015. – 41 с.
3. Кохно, В.Н. Рекомендательные протоколы сердечно-лёгочной реанимации, анестезии и интенсивной терапии для Новосибирской области /В.Н. Кохно, А.Н. Шмаков // Инфаркту.нет. URL: (<http://www.infarktu.net/events/rekomendatelnye-protokoly-serdechno-legochnoy-reanimacii-anestezii-i-intensivnoy-terapii-dlya>) (дата обращения 7.10.2016). – Новосибирск, 2013.
4. Сафар, П. Сердечно-лёгочная реанимация: Руководство для врачей и фельдшеров, составленное для Всемирной федерации обществ анестезиологов профессором Питером Сафаром [Текст] / П. Сафар. – М.: Медицина, 2000. – 48 с.
5. Диагностика и лечение нарушений ритма сердца и проводимости. Клинические рекомендации Общества специалистов по неотложной кардиологии [Электронный ресурс] / URL: (http://www.gospital45.ru/nkr/Diagnostika_i_lechenie_narushenij_ritma_serdca_i_provodimosti.pdf) (дата обращения 7.10.2016). – 2013. – 234 с.
6. Джанашия, П.Х. ЭКСТРАСИСТОЛИЯ: клиническое значение, диагностика и лечение [Текст] / П.Х. Джанашия, С.В. Шлык, Н.М. Шевченко // Лечащий врач. – 2007. – Т. 3. – С.8-11.
7. Латфуллин, И.А. Неотложная кардиология [Текст] / И.А. Латфуллин, З.Ф. Ким, Р.И. Ахмерова (Практ. руков., переизд. 3-е). – М.: МЕДпресс, 2010. – 112 с.
8. Диагностика и лечение фибрилляции предсердий. Рекомендации РКО, ВНОА, ОССХ [Текст] / РКЖ. – 2013. – №4, прил. 3. – 100 с.

9. Диагностика и лечение больных с острым коронарным синдромом с подъёмом сегмента ST электрокардиограммы. – Рекомендации экспертов Общества специалистов по неотложной кардиологии [Текст] / Рабочая группа: М.Я. Руда, О.В. Аверков, С.П. Голицын, Н.А. Грацианский, А.Л. Комаров, Е.П. Панченко, Д.В. Певзнер, И.С. Явелов // Кардиологический вестник. – 2014. – № 4. – 59 с.
10. Синдром «боль в груди»: дифференциальная диагностика. [Текст] / Сердце. – 2002. – Т.2, №2. – Схема.
11. Диагностика и лечение больных с острым коронарным синдромом без подъёма сегмента ST электрокардиограммы. – Рекомендации экспертов Общества специалистов по неотложной кардиологии [Текст] / Рабочая группа: М.Я. Руда, О.В. Аверков, Е.П. Панченко, И.С. Явелов. – Москва, 2015. – 95 с.
12. Диагностика и лечение хронической и острой сердечной недостаточности. – Клинические рекомендации экспертов Общества специалистов по неотложной кардиологии [Текст] / Рабочая группа: С.Н. Терещенко, И.В. Жиров, О.Ю. Нарусов и др. – Москва, 2013. – 66 с.
13. 2014 ESC Guidelines on the diagnosis and treatment of aortic diseases. Document covering acute and chronic aortic diseases of the thoracic and abdominal aorta of the adult. The Task Force for the Diagnosis and Treatment of Aortic Diseases of the European Society of Cardiology (ESC) [Text] / Task Force members: R. Erbel, V. Aboyans, C. Voileau, E. Bossone et all. // European Heart Journal doi:10.1093/eurheartj/ehu281. – 62 с.
14. Клинические рекомендации ESC по диагностике и лечению заболеваний аорты 2014 [Текст] / Рабочая группа: R. Erbel, V. Aboyans, C. Voileau, E. Bossone et all. // Российский кардиологический журнал. – 2015. – № 7 (123). – С.7-72.
15. Диагностика и лечение артериальной гипертензии. – Клинические рекомендации, утверждённые на заседании пленума РМОАГ [Текст] / Рабочая группа: И.Е Чазова, Е.В. Ощепкова,

- А.Н. Рогоза, Н.М. Данилов, Н.М. Чихладзе, Ю.В. Жернакова. – Москва, 2013. – 64 с.
16. Кобалава, Ж.Д. Гипертонические кризы: существуют ли реальные противоречия в классификации и лечении? [Текст] / Ж.Д. Кобалава, К.М. Гудков // Сердце – 2003. – Т.2, №3. – С. 116-127.
17. Рекомендации ESC по диагностике и ведению пациентов с острой эмболией системы лёгочной артерии 2014 [Текст] / Рабочая группа: S.V.Konstadinides, A. Torbicki, G. Agen, N. Danchin и др. // Российский кардиологический журнал. – 2015. – Т8 (124). – С.67-110.
18. Стажадзе, Л.Л. Причины, клиническая картина тупой травмы сердца, особенности течения на догоспитальном этапе [Текст] / Л.Л. Стажадзе, Е.А. Спиридонова, М.А. Лачаева, Е.Н. Ботолова // Вестник интенсивной терапии. – 2006. – №1. – С.74-79.

Дизайн обложки
И.А. Насыровой

Подписано в печать 31.10.2016.
Бумага офсетная. Печать цифровая.
Формат 60x84 1/16. Гарнитура «Times New Roman». Усл. печ. л. 13,25.
Уч.-изд. л. 6,55. Тираж 100 экз. Заказ 309/10

Отпечатано с готового оригинал-макета
В типографии Издательства Казанского университета

420008, г. Казань, ул. Профессора Нухина, 1/37
тел. (843) 233-73-59, 233-73-28